信州医誌，31(6)：573～580，1983

敗血性カンジダ症の2剖検例

井門慎介　小林一夫　発地雅夫
信州大学医学部第2病理学教室

Two Autopsy Cases of Septic Candidiasis

Shinsuke IKADO, Kazuo KOBAYASHI and Masao HOTCHI
Department of Pathology, Shinshu University School of Medicine

Two autopsy cases of septic candidiasis with a peculiar course are reported. Case I was a 70 year-old man who had severe prolonged respiratory failure due to thoratic deformity after suffering from poliomyelitis anterior acuta. He developed a cerebralhemorrhagelike symptom 4 weeks prior to death. Case II was a 60 year-old man who underwent gastrectomy for early carcinoma of the stomach and cholelithotripsy, which was followed 8 days later by intravenous catheterization for central hyperalimentation due to hypotensive shock and acute renal failure. Four days after the catheter ization, he died. Neither of the patients had received anticancer drugs or radiation therapy. Postmortem examination of the cases disclosed a septic candidiasis involving various organs. Microscopically, *Candida* organisms in the disseminated microabscesses were stained by PAP immunostaining using anti-*C. albicans*.

The results suggest that the *Candida* infection in Case I was probably caused by aspiration of *Candida* organisms, while that in Case II originated from the tip of the indwelling intravenous catheter. *Shinshu Med. J., 31 : 573—580, 1983*

(Received for Publication July 16, 1983)

Key words : septic candidiasis, microabscess, deep(-seated) mycoses
敗血性カンジダ症，微小膿瘍，深在性真菌症

緒　言

カンジダ症は，深在性（内臓）真菌症の中では最も頻度の高いものであるが，致死的感染例は少なく，その約95%は軽い偶発的感染例である[1]。しかしながら，最近では，血行性に多臓器に病巣が形成され，不幸な転帰をたどる播種性カンジダ症も増加している[2]。今回，全身に多数の微小膿瘍が形成され，それぞれ異なった感染経路が考えられる敗血性カンジダ症の2剖検例を経験したので報告する。

症　例

症例Ⅰ：70歳，男，元公務員（浅間病院，S—231）。

家族歴：特記すべきことなし。

既往歴：小学校6年の時，急性脊髄前角灰白質炎に罹患。以来，右上肢の萎縮，麻痺，胸郭の変形ならびに左側彎があった。

現症の経過：昭和43年（57歳）頃より，歩行中の息切れや前胸部痛が出現したため，浅間総合病院内科を受診し，肥満，心不全の診断をうけた（体重63.5kg，身長150cm）。昭和47年10月，20～30m の歩行で息切れがおこるようになった。昭和49年1月には，腎盂炎の診断で某病院に3ヵ月入院治療を受けた。その後，微熱のため2回目の入院をし，前立腺膿瘍の診断をうけ，薬物療法で軽快退院した。昭和50年3月20日より，39°C の発熱，呼吸困難が生じ，気管切開を施行され

たが，やはり軽快して10月に退院した。しかしながら，その後も痰および呼吸困難は持続しており，昭和52年2月には睡眠時無呼吸もあった。昭和55年4月末より呼吸困難，不眠が増強し，4回目の入院をした。入院時，チアノーゼ，傾眠，両肺野の水泡音があり，動脈血ガス分析では Pao_2 49.5mmHg, $Paco_2$ 68.5mmHgであり，気管切開術を行い補助呼吸装置をつけた。主要検査成績では，末梢血で白血球数 8,300/mm³，赤血球数 603×10^4/mm³，血色素量 18.9g/dl，総ビリルビン 2.3mg/dl，尿素窒素 22.2mg/dl，尿沈渣で無数の赤血球と白血球が認められた。胸部X線写真では，両側肺動脈と肺紋理の増強がみられ，また，喀痰培養から *Pseudomonas* が検出された。慢性呼吸不全に気道感染を併発したものと考えられた。以後，7月末まで，尿と気管切開部より持続的に *Pseudomonas* が検出された。呼吸器と尿路の感染を繰り返す経過が続き，昭和56年1月より，再び呼吸困難が増強し，動脈血では Pao_2 51.6mmHg, $Paco_2$ 84mmHg, pH 7.286 と respiratory acidosis の状態を呈し，寝たきりの状態に陥った。4月からアミノフィリン注射と酸素吸入で若干の改善がみられたが，4月11日突然眼瞼の痙攣，尿失禁，無呼吸となり，気管内挿管をしたが，左半身麻痺，右側の共同偏視，右瞳孔散大が出現した。神経学的所見から，右側脳出血を疑い，保存的治療を行った。なお，末梢血の白血球数は 12,000/mm³ で，尿素窒素 39.4mg/dl と高値であった。4月20日，抜管したが，その際の髄液圧は 250mmH_2O と高く，意識は呼びかけに応答可能の程度であった。4月26日，再度呼吸停止し，気管切開と挿管を行った。その後，38°Cの熱が持続し，喀痰，褥創部および尿より *Pseudomonas* が検出され，また尿の潜血反応が強陽性で，沈渣では多数の赤血球と白血球が認められた。5月4日より意識状態が悪化し，右側への共同偏視も再び出現した。この頃の末梢血中の白血球数 18,900/mm³ で，桿状核86%と多く，血沈は1時間値110mm と著明に亢進していた。やがて徐々に衰弱し，5月9日に死亡した。経過中，抗生物質は使用したが，副腎皮質ホルモンは投与されなかった。

剖検所見：体格は小さく，栄養状態は不良。左側彎のため，胸廓は左右著しく非対称で，上，下肢とも右側の萎縮が著明。頸部中央に気管切開孔がある。肺（左：1,100g，右：1,100g）は左右ともほぼ同様で，弾力性を欠き，退縮は不良で含気量は乏しい。胸膜は，線維性に軽度癒着している。割面は汚穢で，全葉にわたって，径約1.5cm大までの乳白色を呈する境界不明瞭な斑状病巣が散在し，その一部は融合している（Fig. 1）。これらの病巣を囲んで所々出血巣が取りまいている。ほかに，上葉を中心にして，小さな嚢胞を伴う気腫性変化を認める。心臓（380g）はやや大きく，形は丸味を帯びている。心外膜は滑沢で，外膜下脂肪組織は乏しい。冠状動脈は軽度に迂曲し，中等度の粥状硬化を認める。右心室壁は軽度に肥厚し，腔も若干拡張している。肝臓（1,050g）は，軽度に腫大し，うっ血像を認め，小葉構造は明瞭。腎臓（左：210g，右：210g）は，左右とも軽度に腫大し，やや硬い。表面は微細顆粒状で，そら豆大までの貯溜嚢胞が散在している。割面では，実質はやや薄く，皮髄境界は不鮮明である。腎盂には著変を認めない。脾臓（80g）はやや大きく，柔らかい。割面では，濾胞はやや不明瞭である。頸部臓器では，気管中央部に切開孔があり，その粘膜は充血し，汚穢な分泌物を付着している。骨髄には，著変を認めない。頭蓋内臓器では，くも膜はやや肥厚しているが，ほかに著変はない。大脳では，脳回のごく軽度な腫大がみられるのみで，出血等の変化はない。中脳，小脳，延髄等には著変を認めない。

組織学的所見：肺の組織学的所見は，左右の全葉にわたる広汎な新旧の病巣から成っている。すなわち，全葉の古い器質化肺炎があり，その周囲には出血巣を伴い，また，これらの病変と重なる形で新しい散布性の嚥下性肺炎巣と，多数の微小膿瘍が存在する。さらに上葉には，慢性肺気腫を認める。嚥下性肺炎の病巣（特に肺胞）内に，カンジダの偽菌糸と胞子が少数ながら存在する（Fig. 2）。また微小膿瘍の多くは，小血管（主として肺動脈）を中心に病巣が形成されている。この血管内から周囲の組織に伸びるように，カンジダの偽菌糸が多数認められ，また胞子も多数存在する。このカンジダ菌体は，PAS 反応が陽性で，Grocott 染色でよく染まり，DAKO 社の抗 *C. albicans* 抗体を用いた酵素抗体 PAP 法で陽性を示した。肺以外の臓器では，心筋，肝，膵，脾，腎および中枢神経系などに，肺と同様のカンジダによる微小膿瘍が多数存在し，腎では偽菌糸が糸球体から，ボウマン嚢を穿通して周囲に伸びそれを囲んで好中球浸潤を認める（Fig. 3）。中枢神経系における所見もほぼ同様で，白質内にところどころ微小膿瘍が形成され神経線維の断裂を生じている（Fig. 4）が，髄膜には著変がない。なお，これらのカンジダによる病巣は，いずれの部位でも微小膿瘍形成性の病変で，肉芽腫性病巣や壊死性

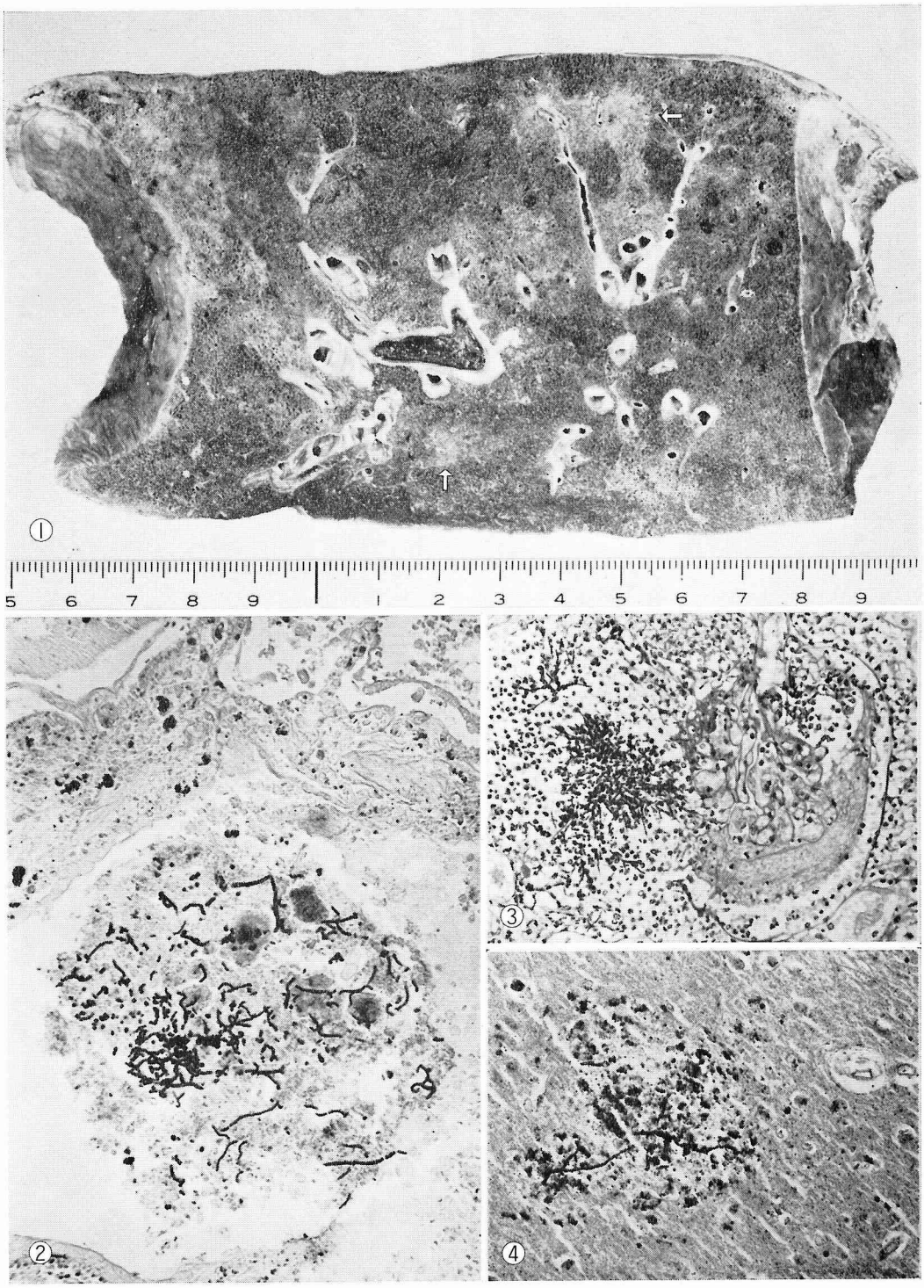
①
5 6 7 8 9 1 2 3 4 5 6 7 8 9
②
③
④

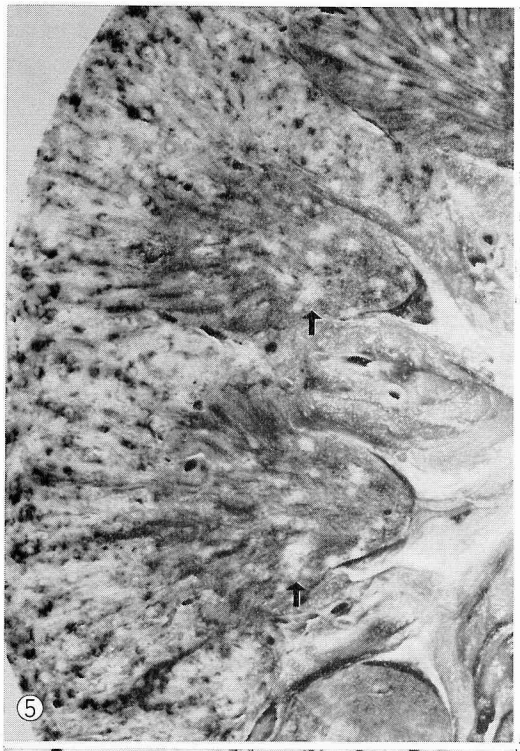
⑤

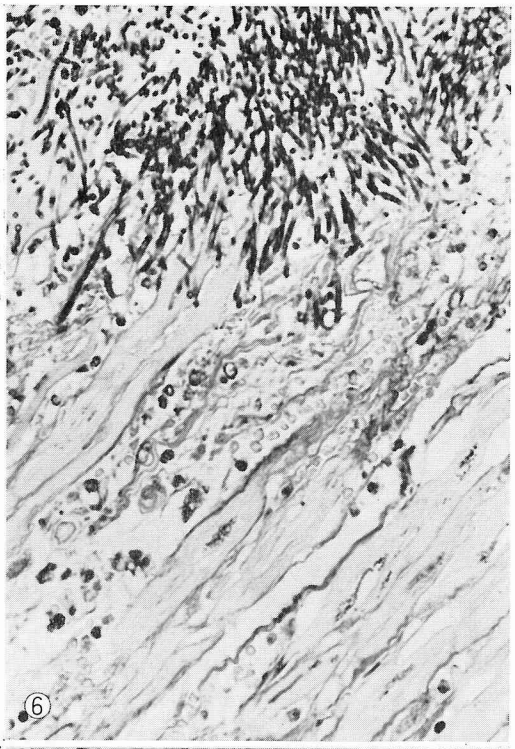
⑥

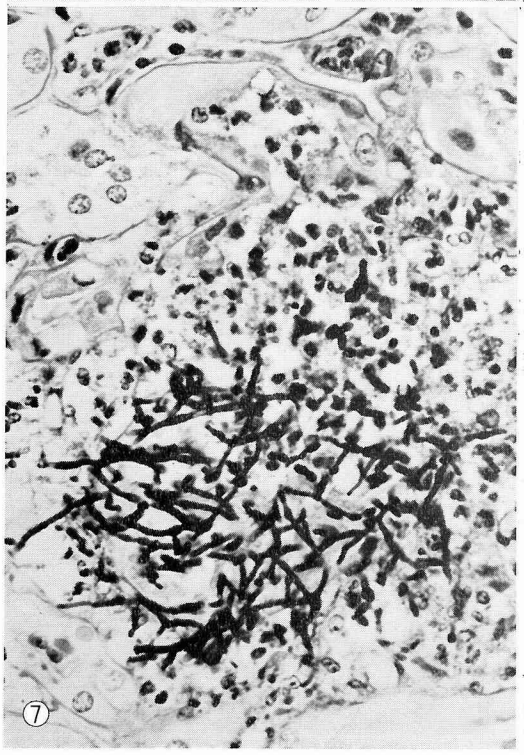
⑦

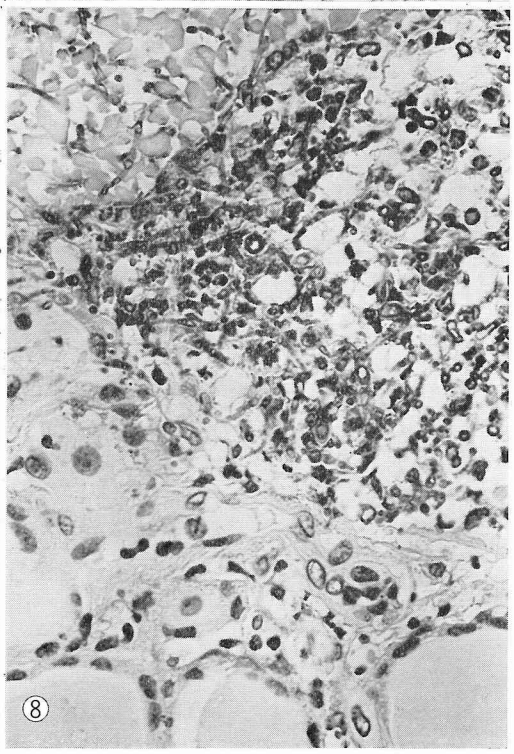
⑧

病巣はまったくみられない。このほか，急性脊髄前角灰白質炎後の陳旧性病巣が延髄（頸髄以下は剖検されず）にみられる。すなわち，脊髄小脳路の脱髄性病巣が存在し，大脳灰白質には散在性にグリアの増生巣やétat lacu-nare の像が存在する。ほかに腎では慢性腎盂腎炎の像もあり，若干の線維化を伴っていた。

病理解剖学的診断：

1　慢性肺気腫を伴う器質化肺炎
2　敗血性カンジダ症……肺，心，肝，脾，膵，腎，中枢神経系の多発性微小膿瘍
3　慢性肺性心
4　肝，脾のうっ血
5　急性脊髄前角灰白質炎後の陳旧性病巣
6　胃の平滑筋腫（径約0.5cm）

症例Ⅱ：60歳，男，営林署職員（昭和伊南総合病院，S—284）。

家族歴：特記すべきことなし。

既往歴：昭和42年，右鼠径ヘルニヤの手術。

現症の経過：昭和55年12月，胃生検で group Ⅴの診断をうけ，昭和56年1月15日，昭和伊南総合病院で早期胃癌および肝内総胆管結石症の診断をうけた。1月28日，①胃切除術，②総胆管切開砕石術，③肝左葉切開肝内胆石砕石術および胆道洗浄の各処置を受けた。翌29日，午後6時に40.5°Cの発熱とともに最高血圧80mmHg，脈拍数 168/min. とショック状態になり，皮質ホルモンや昇圧剤による治療を行った。30日，40°Cの発熱と低血圧が再び出現し，endotoxin ショックの診断のもとに，副腎皮質ホルモンやノルアドレナリン等の投与をうけ，安定化した。この時の主要検査成績では，末梢血の赤血球数 $459\times10^4/mm^3$，白血球数 $13,500/mm^3$，血小板数 $3.6\times10^4/mm^3$，出血時間7分00秒，FDP 5μg/ml，尿素窒素 117mg/dl，GOT 123 K.U.，GPT 148 K.U.，LDH 443mIU，CRP 6(+) 等で，白血球数増多のほか，急性腎不全と出血傾向がみられた。2月5日には，腹腔ドレナージより胆汁の流出があり，縫合不全が考えられた。この為，中心静脈栄養を施行した。2月10日，40.3°Cの発熱と低血圧でショック状態が再び生じ，昇圧剤等の投与を受ける。以後，安定していたが，貧血と血小板の減少が徐々に増強し，新鮮血の輸血を行った。3月4，5，6日と毎日，38°Cの発熱があり血小板数の減少も持続していた。6日からは尿量も徐々に減少し，9日には無尿となり呼吸不全で死亡した。死亡前の主要検査成績は，末梢血の白血球数 $22,800/mm^3$，血小板数 $0.8\times10^4/mm^3$，尿素窒素 129mg/dl，血清アミラーゼ 181 Somogyi，総ビリルビン 20.8mg/dl および尿潜血(+)，尿糖(±)であった。治療としては，副腎皮質ホルモンと抗生剤は使用されたが，制癌剤や放射線は使用されなかった。なお，切除された胃の病理組織学的診断は早期胃癌（tub_2，m，n(−)）であった。

剖検所見：栄養状態やや不良な男性死体。皮膚や眼球結膜の黄疸が著明である。眼瞼結膜に出血点を認める。腹部では，正中部縦に約22cmの手術瘢痕があり，その左右にそれぞれ径約1.2cm大のドレナージ創が形成され血性の浸出液が流出している。腹腔では，腹膜は全体に浮腫状で手術巣に一致して大網と強度に癒着があり，右側には約100mlの淡黄色の液体を容れる。心嚢は，著変を認めない。心臓（400g）はやや大きく，心外膜に点状出血を認める。冠状動脈は軽度に硬化している。心筋層内には肥厚や瘢痕などはまったくみられないが，針穴大の乳白色結節が広く散在している。肺は両側とも表面に点状出血斑が散在し，実質臓器様

Fig. 1　Case I. Cut surface of the left lung showing patchy areas of consolidation.
Fig. 2　Case I. Numerous fungal elements contained in the intra-alveolar exudate. Grocott's methenamine-silver staining, X400.
Fig. 3　Case I. Pseudohyphae of *C. albicans* in the renal lesion. PAS staining, X200.
Fig. 4　Case I. Fungal elements in microabscess in the cerebral white matter. Grocott's methenamine-silver staining, X400.
Fig. 5　Case II. Cut surface of the right kidney showing miliary abscesses throughout the cortex and medulla, especially in the pyramides.
Fig. 6　Case II. Numerous fungal elements in microabscss in the myocardium. PAS staining, X200.
Fig. 7　Case II. Numerous fungal elements in microabscess in the kidney. PAS staining, X400.
Fig. 8　Case II. Microabscess containing *C. albicans* in the thyroid gland. PAP immuno-staining by anti-*C. albicans* antibody, X400.

の硬度を呈するが，はっきりした限局性病変は認められない。肝臓（1,800g）は腫大し，小葉構造は明瞭で，うっ血と肝内胆汁うっ滞が著明である。左葉では，肝内胆管が著しく拡張し，内腔は径約0.8cm大の太さになっており，径約1.5cmの黒色の石1個と径5mm大までの黒色の石を多数入れている。脾臓（230g）は大きくて柔らかい。被膜は緊張しており，点状から米粒大の暗赤色で軽度に突出した結節が散見される。割面は軽度に膨隆し，血量が多い。腎臓（左：270g，右：300g）は，いずれも大きく，被膜には米粒大までの出血斑が散在している。表面は滑沢で，粟粒大までの軟らかい白色結節と出血巣が混在しており，米粒大の貯溜嚢胞も認められる。割面では，皮髄境界はやや不明瞭で，同様の白色結節と出血巣が認められる（Fig. 5）。残胃の粘膜はやや汚穢で，十二指腸との吻合部に大豆大の浅い潰瘍がある。前立腺は軽度に腫大しており，結節性病巣が多数みられる。なお，頭蓋内臓器は剖検されていない。

組織学的所見：肺，心，肝，脾，膵，腎，副腎，甲状腺等の全身諸臓器に，症例Ⅰと同様，カンジダの仮性菌糸や胞子の混在している微小膿瘍が多発している（Fig. 6,7,8）。その病巣数は症例Ⅰよりも多く，臓器内でも広範に分布し，病巣の大きさも最大径約1mm程度で，かなり大きい。菌体成分も偽菌糸の形成が比較的多い。ほかには，著変を認めない。

病理解剖学的診断：

1 早期胃癌に対する胃切除術，総胆管切開砕石術および肝内胆石砕石術後状態
2 敗血性カンジダ症……肺，心，肝，脾，膵，腎，副腎および甲状腺の多発性微小膿瘍
3 肺のうっ血と浮腫
4 諸臓器のうっ血と出血傾向
5 胃空腸吻合部の急性潰瘍
6 心肥大（400g）

考　　察

これまでに報告されている播種性カンジダ症は，ほとんどが白血病や再生不良性貧血などの血液疾患や悪性腫瘍等の基礎疾患を有し，その化学療法中に発症したものであるが[1)3)-5)]，ここに報告した2症例は，やや異なった発症の過程を有する。また骨髄機能障害を生ずる抗癌剤や放射線などの治療も施行されていないため，菌体に対する炎症性細胞反応が強い例であった。

症例Ⅰは，小児麻痺による強い運動障害を伴い，さらに長い経過の慢性肺炎による呼吸不全のため，最終的には誤嚥によると思われるカンジダ感染であった。加えて衰弱状態も強かったため感染が全身に拡がり，脳にも多数の微小膿瘍を形成し，脳出血様症状をおこしたものである。池本ら[6)]は，カンジダ血症で死亡した2例（1例のみ病理解剖を施行）が，症例Ⅰと同様なカンジダによると思われる嚥下性肺炎と肺膿瘍であることを報告している。また，深在性カンジダ症の病理解剖所見では，脳の微小膿瘍が約半数にみられるといわれているが，臨床症状は乏しいことが多い[5)7)]。全身の状態が不良なことから，昏睡を生じることはあっても[8)9)]，症例Ⅰの様な片麻痺を生じた脳出血症状を呈することはきわめてまれである。

症例Ⅱは，術後に生じたショックもあったために，施行された高栄養輸液の長期間留置カテーテルから，持続的にカンジダが感染したものと考えられる。さらに手術後の腎不全を伴うショック状態やそのためのステロイド剤使用などで，抵抗力も徐々に衰えて敗血症に進展したと推測される。最近は，腹腔大手術後にしばしばみられる真菌血症の代表的なものとしてカンジダ血症が注目されており[4)6)7)10)]，これが放置されると，真菌性心内膜炎や症例Ⅱのような敗血症の形をしばしばとってくる。こうした真菌血症の原因の一部として，高栄養輸液のためのカテーテルや，静脈針の長期留置が注目されており[5)-7)10)-12)]，その汚染防止や保守管理が特に注目される。なお，本例は手術前，いわゆる担癌生体であったが，早期胃癌であり癌自体の感染に対する影響は，ほとんど考慮する必要はないと考えられる。

カンジダ症の肉眼的所見は，表在性，深在性を問わず一般的に特徴が乏しいといわれている[2)5)]。播種性カンジダ症の場合も同様で，径1～5mm程度の境界明瞭な小膿瘍を多数形成していることが多い[4)5)7)]。しかしながら，基礎疾患に急性白血病等の血液疾患があるような場合には，異常に大きな病巣を形成するといわれる[4)5)]。

病巣の分布についてみると，症例Ⅰ，Ⅱともに，腎，心筋，肝，脾，脳など，検索されたほとんどの臓器にカンジダによる微小膿瘍が認められたが，これまでの報告[4)5)7)]でも，播種性カンジダ症の病変臓器は，腎，次いで脳，心筋等が多い。基礎疾患に急性白血病等がある場合には，消化管に必ずといっていい程病巣があり，それが原発巣と考えられている。さらに肝および脾へと広がって行くのが特徴的である[4)]。このほか，

しばしば眼球が侵される[4)7)]。こうしたカンジダ感染巣の組織学的な特徴は，好中球を主体とする細胞浸潤が著明で，その中にソーセイジ様の偽菌糸，分芽している酵母様菌体，および胞子等が混在している急性化膿性炎症巣が圧倒的で，肉芽腫性病巣はきわめてまれといわれている[2)4)5)7)]。急性白血病などでは，末梢血中の顆粒球数が減少していることもあり，炎症性細胞反応を欠き，菌体が広範に繁殖するため，しばしば大きな壊死性病巣が形成される[4)5)]。我々の2例では，顆粒球の反応が強く，多数の微小膿瘍が形成され，その中に偽菌糸を主体とする菌体成分があり，肉芽腫性病巣はまったく認められていない。また，症例IIがIと比較して，その病巣が大きく，細胞浸潤の程度や，認められる菌体成分も多かったのは，カテーテル装着部にカンジダの繁殖巣があり，それより持続的に菌体が血管内に運びこまれたと考えられる。

カンジダ症の起炎菌は我々の検索例では，DAKO社の抗 *C. albicans* 抗体を用いたPAP法で，両症例とも *C. albicans* と同定した。敗血症を生じる菌種は *C. albicans* が圧倒的に多く，ほかに *C. stellatoidea* や *C. tropicalis* があげられており，浅在性カンジダ症でみられる *C. parakrusei* や *C. krusei* などの菌種はほとんどない[4)5)7)]。こういう菌種の同定は，組織切片上で，蛍光抗体法[13)]や酵素抗体法[14)]によってもある程度可能であるが，やはり剖検時の分離培養が必要であろう。敗血症と診断された患者の血液，喀痰，尿，体腔液，カテーテルの先端等からは，細菌や真菌がしばしば分離培養されており，とりわけ深在性カンジダ症では，生前にその6～8割程度に菌体が分離されている[4)5)7)12)]。場合によっては，1人の患者から2種類のカンジダが分離されることもある[4)]。こうした血液等からの分離培養のほかに，敗血症の患者の病理解剖に際しては，心臓血および肺，腎，肝，脾などの臓器組織の培養を行えば，菌体の分離培養はほぼ完全である[4)]。このほか臨床的経過が敗血症の状態で，血液から分離培養ができない場合でも，尿中から"budding yeast"が出現するような時は，播種性カンジダ症の可能性を考慮すべきであるともいわれている[7)]。

すでに述べたごとく，高栄養輸液を含めて患者の管理途上に発生する真菌性敗血症が注目されているが，ここに報告した2例はそのような意味で示唆に富む症例と考える。

要　旨

剖検によって，全身諸臓器にカンジダによる微小膿瘍を多数認めた敗血性カンジダ症の2剖検例を報告した。いずれも，これまでに報告されている続発性の播種性カンジダ症とはやや異なった症例で，それぞれ誤嚥による肺炎と手術後の高栄養輸液が感染源と考えられた。

本論文の要旨は第70回日本病理学会総会にて発表した。

文　献

1) Hotchi, M., Okada, M. and Nasu, T. : Present state of fungal infections in autopsy cases in Japan. A statistical survey of all autopsy cases during the ten-year period from 1966 to 1975. Am J Clin Pathol, 74 : 410–416, 1980
2) 奥平雅彦，久米　光：最近の真菌感染症 ―剖検例を中心に―. 医学のあゆみ，111 : 1029–1036, 1979
3) 奥平雅彦：カンジダ症の病理. 真菌誌，10 : 108–113, 1969
4) Myerowitz, R.L., Pazin, G.J. and Allen, C.M. : Disseminated candidiasis. Changes in incidence, underlying disease, and pathology. Am J Clin Pathol, 68 : 29–38, 1977
5) Parker, J.C., McCloskey, J.J. and Knauer, K.A. : Pathobiologic features of human candidiasis. A common deep mycosis of the brain, heart and kidney in the alterd host. Am J Clin Pathol, 65 : 991–1000, 1976
6) 池本秀雄，渡辺一功，森　健，泉　昭，小栗豊子，永田富美子：*Candida* 血症. 真菌誌，16 : 127–130, 1975
7) Bernhardt, H.E., Orlando, J.C., Benfield, J.R., Hirose, F.M. and Foos, R.Y. : Disseminated candidiasis in surgical patients. Surg Gynecol Obstet, 134 : 819–825, 1972
8) Jellinger, K. and Bankel, H. : Central nervous system and skeletal muscle involvement in systemic candidiasis. Acta Neuropathol (Berl), 18 : 257–261, 1971

9) Dudrick, S. J., Groff, D. B. and Wilmore, D. W. : Long term venous catheterization in infants. Surg Gynecol Obstet, 129 : 805-808, 1969
10) Curry, C. R. and Quie, P. G. : Fungal septicemia in patients receiving parenteral hyperalimentation. N Engl J Med, 285 : 1221-1225, 1971
11) Rippon, J. W. : Candidiasis and the pathogenic yeasts. In : Rippon, J. W. (ed)., Medical Mycology, pp. 484-531, Saunders, Philadelphia, London, Toronto, Mexico City, Rio de Janeiro, Sydney, Tokyo, 1982
12) Ryan, J. A., Abel, R. M., Abbott, W. M., Hopkins, C. C., Chesney, T. McC., Colley, R., Phillips, K. and Fischer, J. E. : Catheter complications in total parenteral nutrition. A prospective study of 200 consecutive patients.
13) Hotchi, M. : The application of fluorescent antibody techniques to the identification of pathogenic fungi in tissue specimens. Med J Shinshu Univ, 12 : 123-139, 1967
14) Sternberger, L. A., Hardy, P. H., Cuculis, J. J. and Meyer, H. G. : The unlabeled antibody enzyme method of immunohistochemistry. Preparation and properties of soluble antigen-antibody complex (horseradish peroxidase-antihorseradish peroxidase) and its use in identification of spirochetes. J Histochem Cytochem, 18 : 315-333, 1970

(58. 7. 16 受稿)

第44回医学セミナーのお知らせ

演者 Roddie教授のご紹介

Ian C. Roddie 教授は英国ベルファスト・クィーンズ大学医学部の生理学主任教授であり，現在は副学長も兼務している。ヒトの皮膚循環，ヒトの発汗機能と自律神経調節，リンパ循環等に関する世界的権威であり，1966～69年に J. of Physiology の editor をつとめた。最近出版される予定の Handbook of Phisiology にも皮膚循環の項目を執筆している。またカメの動・静脈平滑筋より世界ではじめて電気的活動を記録したことでも有名である。

信州大学医学部第1生理学教室からは，1979年より大橋助教授，河合助手ならびに坂口助教授（長野高専電気科）が同教授の下に留学し，教室間の交流を深めてきた。

今回，学術振興会の招聘により来日し，昭和59年1月中旬より2ヵ月間信州大学医学部第1生理学教室において研究指導にあたることになっている。本医学セミナーは Roddie 教授の滞在を記念して開催するもので「リンパ循環の生理について」の講演を予定している。

日時：昭和59年1月28日(土) 1：30—4：00PM
場所：信州大学医学部第1講議室（基礎講議棟）

（大橋 俊夫）