信州医誌，31(4)：325～340，1983

サルコイドーシスの1例

生前サルコイドーシスの診断
—ペースメーカー治療—突然死・剖検

西尾克彦[1)] 細井敬三[1)] 木内信太郎[1)] 千葉 恭[2)]
原 重樹[2)] 松村武志[2)] 後藤 晃[3)]

1) 飯田病院外科
2) 飯田病院内科
3) 昭和大学藤が丘病院・病院病理

A Case of Sarcoidosis —Diagnosis during Life —Cardiac Pacemaker Implantation —Sudden Death, Autopsy—

Katsuhiko NISHIO[1)], Keizo HOSOI[1)], Nobutaro KIUCHI[1)], Kyo CHIBA[2)], Shigeki HARA[2)], Takeshi MATSUMURA[2)] and Akira GOTO[3)]

1) *Department of Surgery, IIDA Hospital*
2) *Department of Internal Medicine, IIDA Hospital*
3) *Pathology Section, FUJIGAOKA Hospital, SHOWA University*

A 69-year-old female with sarcoidosis whose initial symptom was an Stokes-Adams syndrome is reported. In this patient, a diagnosis of sarcoidosis was made by skin biopsy of plaque in the right temple even though the Kveim test proved negative. The characteristic features of the patient were : —

1. She had moderate cardiomegaly (CTR 65.0%) and bilateral hilar lymphadenopathy. The ECG showed a complete A-V block, A-H block and H-V prolongation by His bundle electrogram.
2. A demand-type cardiac pacemaker (CPI, model 0507) was implanted, but the patient died suddenly one year and 8 months later due to ventricular fibrillation probably caused by multifocal ventricular premature contraction in spite of corticosteroid administration.
3. At autopsy, postmortem histological examination showed typical sarcoid lesions in the myocardium, bilateral hilar lymphnodes and diffuse fibrosis in the cardiac conduction system. Under such circumstances, in patients with a complete A-V block of unknown cause and multifocal ventricular premature contraction, a serial electrocardiogram and its short run are considered essential for detecting fatal myocardial sarcoidosis. *Shinshu Med. J., 31 : 325—340, 1983*

(Received for publication April 13, 1983)

Key words : myocardial sarcoidosis, fatal myocardial sarcoidosis, bilateral hilar lymphadenopathy, cardiac pacemaker, acute isolated interstitial myocarditis (Fiedler)
心サルコイドーシス，FMS，両側肺門リンパ節腫脹（BHL），心臓ペースメーカー，巨細胞性心筋炎

I はじめに

サルコイドージス*は，今日なお病因および発症機転不明の疾患である。1975年の第7回国際サルコイドージス会議[1]でも，「サルコイドージスは病因不明の多臓器肉芽腫性疾患である。通常，青年層を侵し，両側肺門リンパ節腫脹，肺，皮膚，眼病変をみることが多い。免疫学的特徴としては，細胞性免疫の障害を示唆する遅延型過敏反応の抑制があり，血清免疫グロブリンの上昇または異常がある。高カルシウム尿のみられることがあり，この際高カルシウム血症を伴う場合と，伴わない場合がある。経過と予後は疾病の発症様式に関係する。すなわち，結節性紅斑を伴う急性発症例では，病勢の進展に限界があり自然寛解が予測される。これに対し慢性発症例では，寛解することなく進行性の線維症に発展する。コルチコステロイド剤は症状を軽減し，炎症および肉芽形成を抑制する」とある。歴史的には1869年ロンドン Blackfriars の皮膚科医 Hutchinson が58才の男子で，両足，指，片腕に紫がかった少し盛り上がりのある皮疹症例を経験し，1877年 Illustrations of Clinical Surgery に皮膚の一疾患 anomalous disease of skin of finger etc (papillary psoriasis?) として報告[2]したのが最初で，サルコイドの語源は1899年ノルウェー，オスロ大学皮膚科教授の Boeck が，36才の警官の皮膚病変に multiple benign sarkoid of the skin[2] なる名称を与えたのに始まる。その後本症は病理組織学的に類上皮細胞肉芽腫が全身の多臓器に形成されるところから，サルコイドージスと呼ばれるようになった。今日では，①臨床的には全身病，②病理組織学的には類上皮細胞肉芽腫の形成，③免疫学的には細胞性免疫の低下が特徴とされている。従来，本症が両側肺門リンパ節腫脹（BHL）や，独特の肺野病変で発見されることから呼吸器科領域の疾患とされ，このためサルコイドージスによる心病変としては，進展した肺病変に基づく肺性心が挙げられ，心自体のサルコイド病変による死亡はまれなものと考えられていた。しかるに最近死亡の原因が心筋サルコイド病変による，いわゆる fatal myocardial sarcoidosis（以下 FMS）の報告が増加し，これらの症例の分析から，サルコイドージスの予後に関して心サルコイドの占める比重が，著しく大きくなってきた。

本症の心病変の診断は，従来剖検により初めて致命的病変を確診した報告が多かったが，近年生前に本症と診断され，かつペースメーカー使用と長期のステロイド剤併用により，日常生活可能な症例もみられている。したがって致命的心病変にまで進展する前の初期心病変の適確な診断と治療が，これからの最も重要な研究課題であろう。

われわれはアダムス・ストークス症候群の発作で来院し，緊急心臓ペーシングで救命，一方皮疹の生検から，それが心サルコイドージスに起因するものと判明，ペースメーカー治療により小康状態を経過，1年8カ月後急死し，剖検でサルコイドージスであることを確認した症例を経験した。本稿ではその概要について若干の考察を加えて報告する。

II 症　例

症例：H.O，69才，主婦。

主訴：失神発作。

家族歴・既往歴：特記することはない。

現病歴：1972年夏頃から何ら誘因なく顔面に，数個の原因不明の瘙痒感を伴わない皮疹が出現，売薬の軟膏を塗布していたが全治していない。この頃から時に失神発作があり某医から房室ブロック，心不全として時機をみてペースメーカー植え込み術をすすめられていた。1978年8月18日午後6時頃，強い眩暈があり，そのために夕食もしないで臥床，その直後悪心・嘔吐があり，午後8時30分失神発作のため市内夜間救急診療所に受診，同所からアダムス・ストークス症候群として紹介され，即刻入院した。

入院時現症：来院時意識は回復し，脈拍は20～30/分の高度の徐脈と不整脈で微弱，血圧70/40 mmHg。口唇・爪床にチアノーゼがあり，完全房室ブロックとしてただちに isoproterenol 点滴開始後，緊急・一時的ペーシングを行った。体格・栄養中等度，貧血を認めるが発熱，黄疸はなく表在リンパ節腫脹，甲状腺腫は触れなかった。顔面の右頬部，鼻背にそら豆～雀卵大の皮疹があり境界鮮明，皮疹の中央は白色を呈し陥凹し，辺縁は逆に皮膚表面からわずかに隆起していた（図1）。胸部は心濁音界拡大のほか心尖から第4肋間胸骨左縁にかけて全収縮期雑音（3/6）を，肺野では両側下肺野に湿性ラ音を聴取した。腹部はわずかに肝・

* 「サルコイドージス」または「サルコイドーシス」のいずれが適当であるかについては議論があるが，1972年発足の厚生省特定疾患調査研究班の名称が，「サルコイドージス」になっているので，本論文でも「サルコイドージス」に統一，使用した。

表1　入院時検査成績

末梢血液			Cl (mEq/l)	109	蛋白 (−)
RBC	340×10^4		Ca (mEq/l)	4.1	糖 (−)
Hb (g/dl)	10.5		血清酵素		ウロビリノーゲン (+)
Ht (%)	30		GOT (unit)	23	検便
WBC	5,900		GPT (unit)	10	潜血 (++)
Plat	15×10^4		LDH (unit)	420	虫卵 (−)
Hemogram	Band	48%	CPK (mu/ml)	31	肺機能検査
	Seg	29	血清反応		TV (ml) 1,770
	Mo	8	CRP	(−)	%VC (%) 77
	Lym	15	RA	(−)	FEV_1 (%) 81
血液化学			ASLO (unit)	16	血液ガス
T.P (g/dl)	7.0		Wa-R	(−)	PH 7,466
A/G	1.44		ESR (mm/h)	10	PaO_2 (mmHg) 69
BUN (mg/dl)	22.5		(mm/2h)	25	$PaCO_2$ (mmHg) 36.9
Creat. (mg/dl)	1.6		LE cell	(−)	HCO_3^- (mmHg) 26.1
T. chol. (mg/dl)	123		血清蛋白		B.E 2.5
uric acid (mg/dl)	5.8		Albumin (%)	59.0	O_2Sat (%) 94.6
肝機能検査			α_1-globulin (%)	3.3	リゾチーム活性
T.T.T (unit)	5.4		α_2-globulin (%)	6.4	血清リゾチーム活性
Z.T.T (unit)	8.3		β-globulin (%)	8.3	(μg/ml) 17.9
CCLF	(−)		γ-globulin (%)	22.8	尿中リゾチーム活性
MG	7		免疫グロブリン		(μg/ml) 1.9
Al-P (unit)	5.8		IgG (mg/dl)	1,600	その他
血清電解質			IgA (mg/dl)	400	ツベルクリン反応 (−)
Na (mEq/l)	139		IgM (mg/dl)	155	Kveim 反応 (−)
K (mEq/l)	5.6		検尿		

脾腫脹が認められたが静脈怒張，腹水はなかった。下肢に浮腫が軽度みられたが，神経学的には異常反射は認めなかった。

入院時検査成績（表1）：軽度の貧血，血清LDH，BUN，カリウム値のわずかな上昇とリゾチーム活性の増加を認めたが，免疫グロブリン，血清カルシウム値は正常であった。血清アンジオテンシン転換酵素活性の測定はできなかった。胸部X線像では，心胸比65.0%と中等度の心拡大と肺うっ血のほか，両側肺門リンパ節腫脹が認められた（図2）。心電図では完全房室ブロックを示した。以上から本例では特徴ある顔面皮疹，肝・脾腫脹，BHL，ツ反陰性，血清・尿リゾチーム活性の増加，完全房室ブロックなどから，サルコイドーシスの疑いがもたれた。

右心カテーテル・ヒス束心電図：心内圧は肺動脈・右室・右房・下大静脈でおのおの55/20(30)，52/0(18)，14/0(6)，8/0(5)mmHg と高く，ヒス束心電図では，A-H ブロックと H-V 間 70msec と明らかな延長を認めた（図3）。

心エコー図：心室中隔，左室後壁の運動減少が認められ，左室腔の拡大は心筋のコンプライアンスの低下が予想された。ちなみに LVDd，LVDs，SV，CO，EF はおのおの69，59mm，123ml，8.6 l/min，37.6%であり，心室中隔，左室後壁の肥厚，弁膜・乳頭筋の異常は認められなかった（図4）。

治療ならびに経過：一時的ペーシング後，諸検査から本例の完全房室ブロックが心サルコイドに由来，予後不良との予想のもとに，1週間後経静脈的に心臓ペースメーカー（CPI，0507，rate 72ppm）の植え込みを行った。以来，アダムス・ストークス症候群による失神発作は消失したが，心胸比の有意の減少は認められなかった。一方，Kveim 反応は陰性であったが，右頬部の皮疹の皮膚生検で，典型的な類上皮細胞肉芽腫とラングハンス巨細胞が認められサルコイドージ

図1　右頬部，鼻背に特徴ある皮疹（矢印）

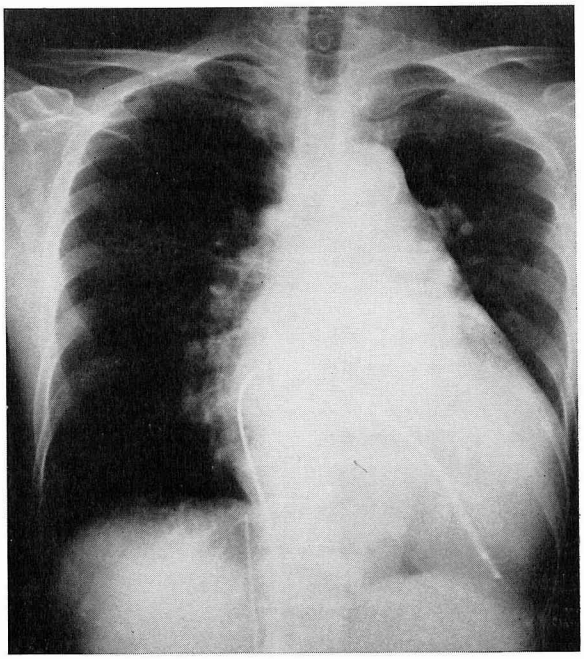

図2　胸部X線像 CTR 65%，BHL
（体外カテーテル電極，IVH カテーテルがみえる）

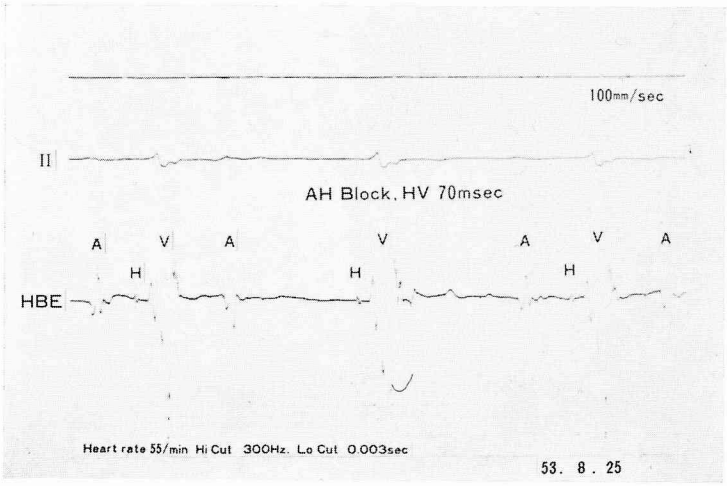

図3　ヒス束心電図（HBE）

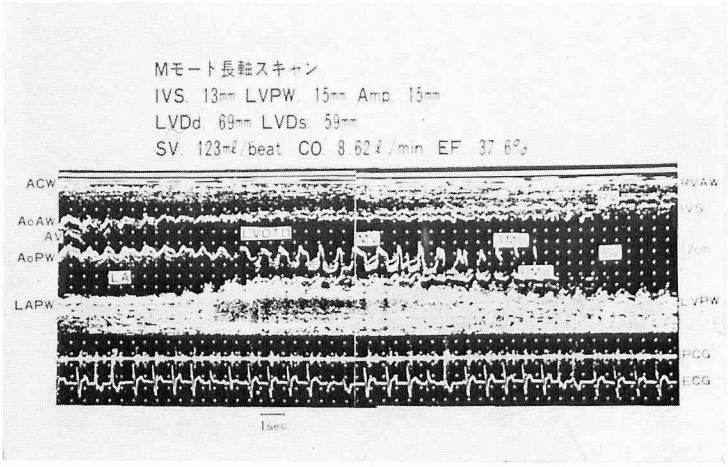

図4　心エコー図

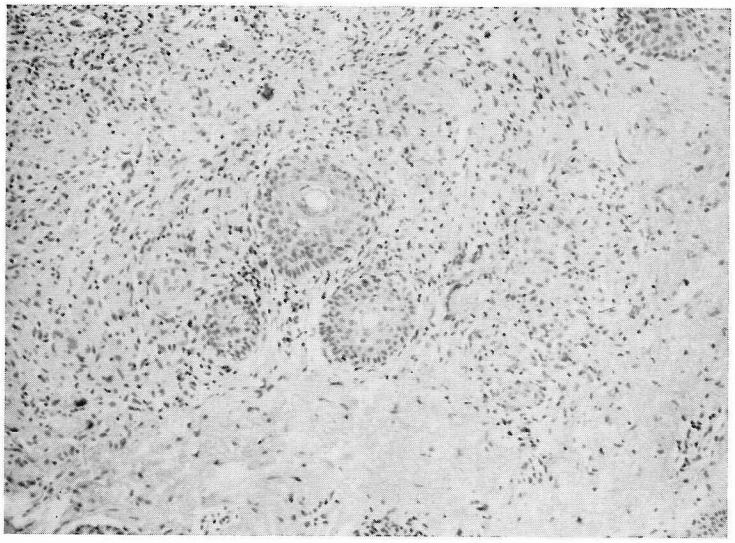

図5　右頬部皮疹の生検組織像，H・E染色，類上皮細胞肉芽腫とラングハンス巨細胞

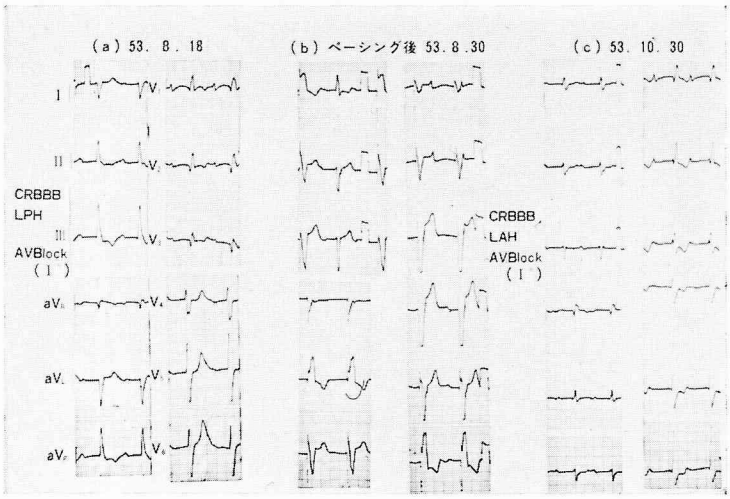

図6　心電図

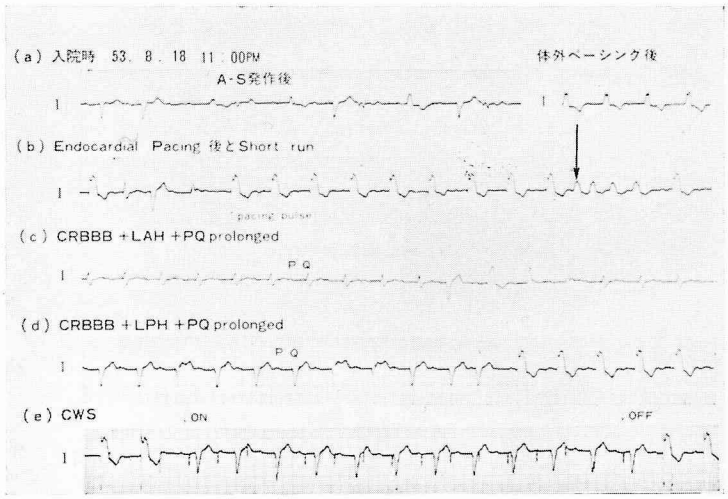

図7　矢印は心室性期外収縮の short run を示す

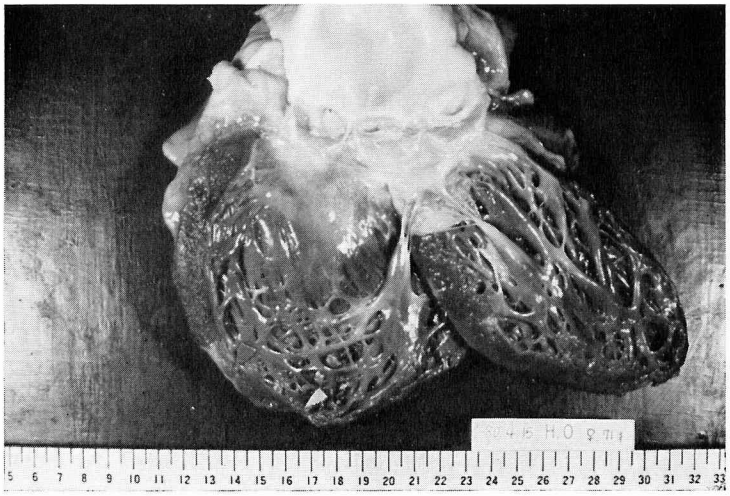

図8　左心室割面，矢印は正常心筋が瘢痕・非薄化，梗塞様胼胝を示す

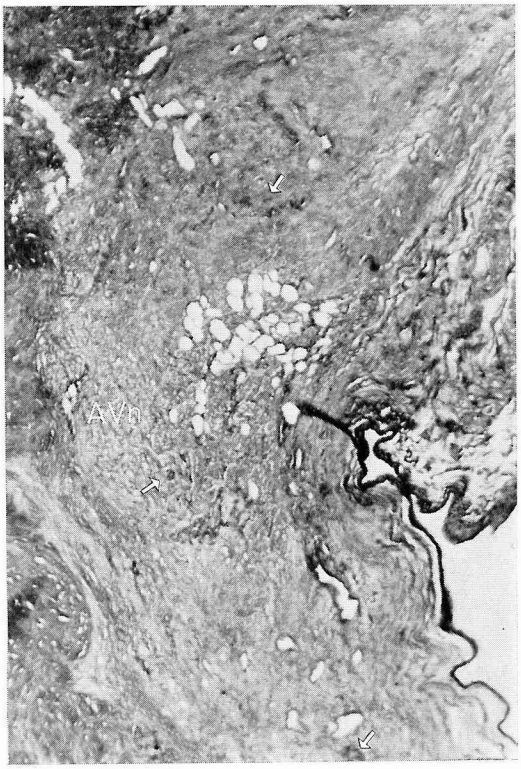

図9　房室結節とその周辺　ワンギーソン染色，AVn 房室結節，⇨は巨細胞を示す。AVn 周囲には脂肪浸潤とともに変性，線維化が目立つ。

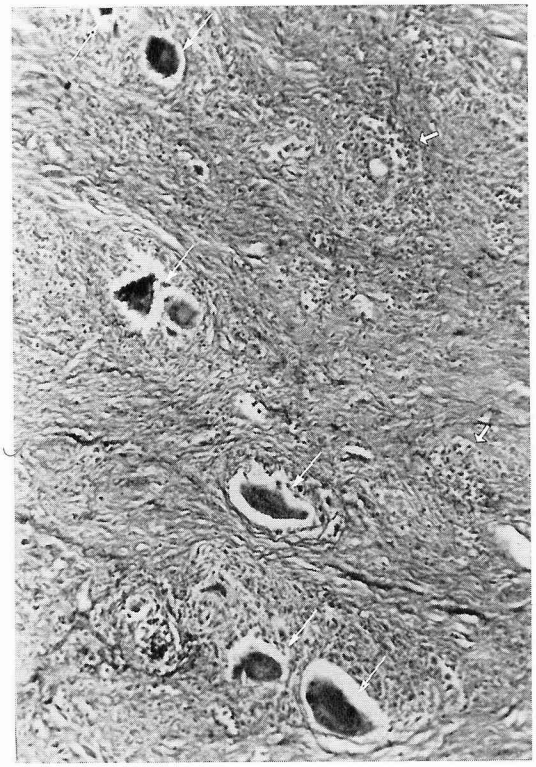

図10　房室結節アプローチ部　H・E染色，巨細胞とともに炎症による円形細胞浸潤(⇨)が目立つ。矢印(→)は巨細胞を示す。

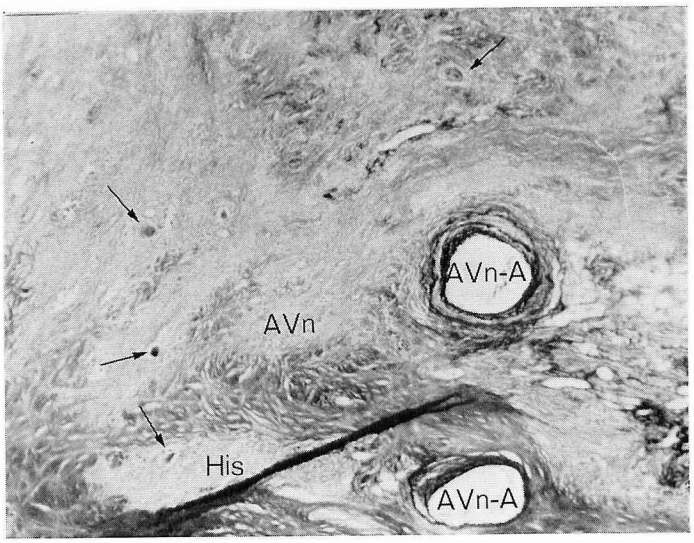

図11　AVn 房室結節　ワンギーソン染色，AVn-A 房室結節動脈。矢印は巨細胞を示す。

図12　ヒス束　ワンギーソン染色，矢印で囲んだ部がヒス束。CFB 中心線維体。

図13　脚分岐部　ワンギーソン染色，矢印は左脚の線維症を示す。RBB 右脚，LBB 左脚。

スの診断を得た（図5）。ただちに副腎皮質ホルモン(prednisolone)の内服治療を開始，以後おもに血清・尿中リゾチーム活性を指標に継続投与した。なお皮疹は治療にもかかわらず，わずかに褪色したもののほぼ不変であった。

その後1980年4月15日に死亡するまでの1年8ヵ月間に，合計5回の入院，軽快退院を繰り返している。すなわち初回入院が1978年8月18日から同年9月14日まで。第2回目は血痰を伴う右中肺野の無気肺のために同年11月18日から同月28日まで入院した。第3回目は外来で心電図観察中，心室性期外収縮の short run のため緊急入院したもので，1979年1月10日から3月4日まででもっぱら lidocaine, procainamide がその治療に使用された。第4回目は同年6月7日から8月11日までで，軽度意識・言語障害，悪心・嘔吐，頭痛，眩暈とおもに左上肢のしびれ感で来院，サルコイドの中枢神経系への浸潤を疑ったが，眼振，左上下肢の緊張低下，協調運動障害，歩行不能などから，CT により左小脳出血が確認された。髄液からも中枢神経系のサルコイドーシスは否定された。死亡につながる最後の入院（第5回目）は1980年2月2日で，この時はうっ血性心不全で入院した。強心・利尿剤，dopamine の使用により浮腫，乏尿も解消され，4月6日自宅に外泊した。ところが翌早朝意識消失，左片麻痺で急遽帰院，脳梗塞と診断され脳圧降下剤，脳代謝賦活剤，線溶療法，抗凝固剤の使用により一旦は意識も回復した。しかしながら心・腎不全，肺炎を併発，強力な人工心肺蘇生術にもかかわらず，4月15日多源性の心室性期外収縮の short run から心室細動を誘発，心マッサージと DC ショックにより一度は除細動し得たものの，すぐにまた細動に移行を繰り返し，遂に心停止した。また一時期，霧視をうったえ眼科受診をさせたが眼サルコイドーシスは認めなかった。

心電図所見　全経過中，本症または合併症の重症度とその間の治療に関係なく，図6に示すように(a)，(b)，(c)3種類のまったく異なったパターンが交互に出現し

図14　左脚後枝と線維症　ワンギーソン染色，LBBp 左脚後枝，矢印は線維症を示す。

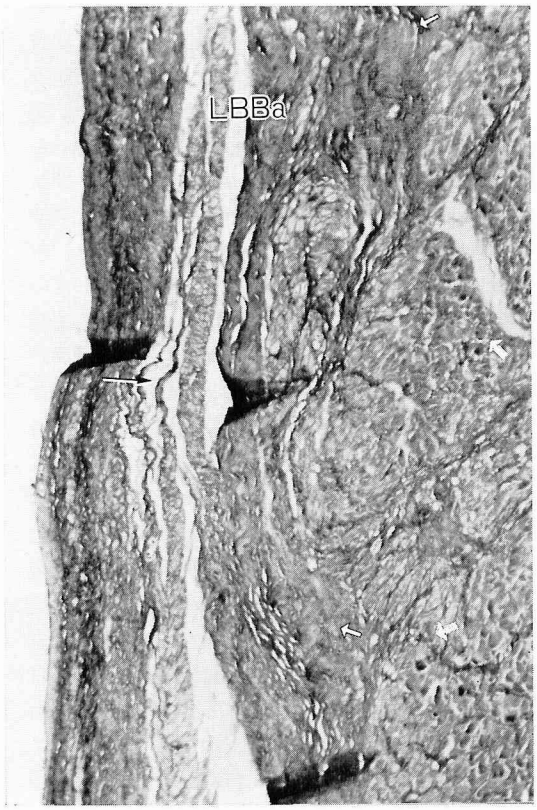

図15　左脚前枝　ワンギーソン染色，LBBa 左脚前枝，→線維症による途絶，⇨変性に陥った心筋，➡巨細胞。

た。すなわち左は第1度房室ブロック（以下 A-VB (I°)）と右脚ブロック（以下 RBBB），左脚後枝ブロック（以下 left posterior hemiblock (LPH)）であり，中央は最も頻度が多く普段みられたペーシング波型，右はやはり A-VB (I°) と RBBB，左脚前枝ブロック（以下 left anterior hemiblock (LAH)）の組み合わせでこれは最も発現頻度が少なかった。このことは本例のヒス束心電図で，A-H ブロックと H-V 延長が認められた事実と対比してみると，この時点では刺激伝導障害がおもに房室結節およびその周辺で，ヒス束あるいはそれ以下の両脚へのサルコイド病変による浸潤は可逆的で，未だ決定的な障害ではなかったものと推測される。図7は初診時からのモニター記録の抜粋である。(b)の後半矢印の部に心室性期外収縮の short run を，(e)は chest wall stimulation (CWS) の試み，すなわち胸壁から 5mA，100ppm の fixed rate で別の体外ペースメーカーで刺激したために，植え込まれているペースメーカーのデマンド機能が発揮され，従来の患者自身の心電図波型，この場合 A-VB (I°) と RBBB，LPH を捕えたものである。なお本例は以上のほか全経過中発作性頻拍，心房性不整脈，低電位差などは認められなかった。

剖検所見の要約：肉眼的所見では①心臓（図8）は重量640 g と著しく大きく，左室壁の厚さは 1.3cm，右室壁0.5cm，右房，右室は軽度に，左房，左室は中等度に拡張し全体として球状の外観を呈していた。心嚢内には黄色透明，非血性心嚢液 130ml が貯留していた。心割面では両心室の前壁および心室中隔の前部のうち，とくに左室壁には灰黄白色，境界鮮明な小豆大の線維化巣が多数散在し，一部では正常心筋が消失し瘢痕・菲薄化，梗塞様胼胝がみられた（図8矢印）。冠動脈に異常はなかった。②心臓以外のおもな臓器のうち，肺臓は両側とも全体にうっ血を認め左 330 g，右400 g であった。肝・脾臓はおのおの 1,070 g，90 g

で著変を認めなかった。腎臓は左130g，右155g。このほかに胸水・腹水をおのおの 100ml，170ml（淡黄色透明，非血性）を認めた。③肺門リンパ節腫脹があり，雀卵大以下の多数リンパ節が互いに癒合していた。④小脳の左半球に3×2cmの出血後の軟化巣が認められた。組織学的所見では，心臓および肺門リンパ節は基本的に同一，すなわち高度の線維化巣とともに各所にサルコイドージスに特有の類上皮細胞肉芽腫と，巨細胞が認められた。心臓とくに刺激伝導系についての組織学的精査では，①洞結節は線維化が高度で，洞結節細胞の減少がみられた。洞結節周囲には脂肪浸潤が目立ち，比較的線維化傾向のみられる心房筋との接合部にも線維症が認められた。②房室結節では，図9のようにアプローチ部の脂肪浸潤とともに心房筋の変性がみられ，そこにはサルコイドージスに特有な巨細胞の出現を認めた。房室結節は軽度ないし中等度の線維症がみられるものの，その伝導能を失うというには変性は軽度で，それよりアプローチ部の伝導系細胞の炎症性変化のための変性，線維化が強かった。図10は房室結節のアプローチ部に認められた巨細胞で，同様の巨細胞は心室作業筋にも数多くみられた。房室結節動脈の内膜の肥厚は軽度であった（図11）。ここでもアプローチ部の途絶とヒス束内に巨細胞がみられた。③ヒス束は図12に示す。周囲の中心線維体との境界は不明瞭であった。とくに penetrating part では，その伝導系細胞の変性脱落によるための脚分岐部にまでおよぶ著しいヒス束の変形を認めた。図13は脚分岐部を示す。④左脚後枝は，その分岐直後に強い線維症による途絶がみられるが，それより下位の伝導系細胞ではその肥大が認められた。図14は肥大した左脚後枝とその線維症による途絶を示す。図15は左脚前枝であるが，ここにも線維症による途絶があり，その附近の一般作業心筋の変性，巨細胞の出現がみられ，正常心筋が島状に残存していた。右脚は変性あるいは活動性の炎症組織の中に埋没して，その走行を終末まで追究することはできなかった。図16はこれら刺激伝導系の病変を模式化したものである。なお刺激伝導系およびその周辺を除く左室自由壁，左室後壁，右室心筋にも炎症性の円形細胞浸潤，巨細胞の出現，線維症が認められた（図17）。また，心臓および肺門リンパ節以外の肺，肝，脾，腎臓その他の組織所見ではサルコイドージス特有の所見は認められなかった。

なお本例は，サルコイドージス国際診断基準では，

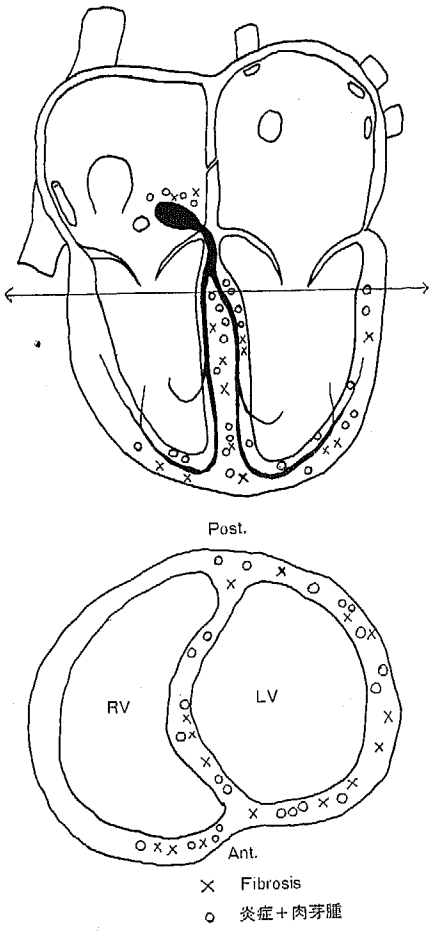

図17　心病変部位のシェーマ

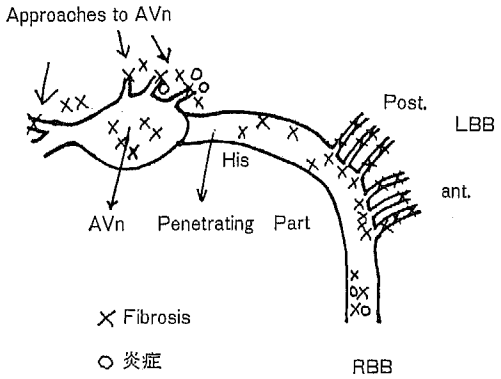

図16　刺激伝導系の障害部位
AVn 房室結節，LBB 左脚，post. 後枝，ant. 前枝，RBB 右脚。

臨床所見，生検ともに陽性，Kveim-Siltzbach 皮膚試験陰性のため，Ⅲ群，Aに該当する。

Ⅲ 考　　案

本邦におけるサルコイドージスの有病率は10万対6～8[3]で発生率の年次推移をみると，年次によって起伏があるが全体として横ばい傾向にあるといえる[4]。予後に関して厚生省調査研究班が1973年に実施した長期予後調査[5]によると，調査対象1,130例中528例の現況を確認した。すなわち死亡は17例（3.2%）で，このうちサルコイドージス死は4例，FMS が2例に認められている。

サルコイドージスによる心病変は2つに分けられている。1つは広範な肺サルコイドージスあるいはその二次的変化による肺線維症に基づく肺性心，心不全である。もう1つは直接心筋に病巣が生じ，心筋が広範に非収縮性組織により置換され，あるいは本例のように刺激伝導系が障害され心機能を損うものである。後者は時に突然死の原因となり，FMS といわれるゆえんである。FMS はこれまでまれとされていたが，最近の趨勢を内外の文献[6][7]でみると，決して少なくはない。したがって予後良好といわれてきたサルコイドージス全般に対する概念を，こと心サルコイドージスの予後に関しては，かなり厳しく規定せねばならない。すなわち，岩井ら[8]の剖検例45例の集計では，74.1%に心筋サルコイド病変を証明し，かつそれが死因となったもの，すなわちFMSが全体の56.1%を占めている。ちなみに肺病変による死亡は9%と少ない。サルコイドージス研究班の調査[9]によれば，1979年までにサルコイドージスの剖検例は96例であり，そのうち実に50例（52.1%）にFMSを認めている。他方，諸外国の報告では心病変の頻度は臨床的に5～10%[10]，剖検例では約20%であり[11]，Mayock ら[10]の集計では，1～42%（平均5.1%）で明らかに少なく，本邦剖検例にみられる心病変（FMS）の頻度の高いことが注目される。

関口ら[12]は，本邦55例の FMS の剖検例を収集し，その臨床像，性・年齢別，心電図所見などの検討を行っている。それによると初発症状は眩暈，失神，徐脈などの刺激伝導障害による脳虚血症状が最も多く，息切れ，動悸，浮腫などうっ血性心不全様の症状を呈したものがこれに次いでいる。

55例の男女比は13：42（23.6%：76.4%）と女性に圧倒的に多く，ちなみに女性の40才以上をとると全体の63.6%を占めることになる。

表2　飯田病院でペースメーカー植え込みを行った症例の術前心電図（1975年5月～1982年12月末）

	症例数（死亡例）	平均年齢（才）
高度房室ブロック	28（7）*	69.8
洞機能不全症候群（S.S.S）	30（3）	60.8
右脚ブロック＋左脚前枝ブロック	1	—
徐脈性心房細(粗)動＋うっ血性心不全	3（2）	—
計	62(12)	65.8

* 死亡例中の1例が本稿で報告したサルコイドージス例である。

心電図所見の特徴として，いろいろの刺激伝導障害，すなわち房室ブロック，脚ブロックのほか刺激生成異常として心室性期外収縮がみられている。実際には55例中，完全房室ブロック16例（29.0%），脚ブロック29例（52.7%）であり，心室性期外収縮24例（43.6%）である。Roberts ら[7]の報告では，cardiac sarcoidosis をA群（causing cardiac dysfunction）とB群（not causing cardiac dysfunction）に分け，A群では89例中，完全心ブロック25例（28.1%），脚ブロック23例（25.9%），心室性期外収縮33例（37.1%）とほぼ類似した傾向がみられている。ところでペースメーカー治療を必要とするような心障害例のなかで FMS が占める割合については詳細な検討がなされていない。われわれの経験（表2）では，当院における心臓ペースメーカー植え込み例は，1982年末までに総数62例あり，術前心電図別にみると，高度房室ブロック群，すなわち Mobitz Ⅱ型のうち房室伝導が2：1あるいはそれ以下のものと完全房室ブロックが28例，洞機能不全症候群（sick sinus syndrome）は30例，その他4例である。そして完全房室ブロック群の1例が本例であった。

本例の心電図所見は，ペースメーカー治療後にもかかわらず，全経過中まったく異なった3種類のパターンが出現した。すなわち①A-VB（I°），RBBB＋LPH と，②72ppm に設定されたペーシング波型と，③再び A-VB（I°），RBBB＋LAH の組み合わせであり，この事実は前述の刺激伝導系の病理組織所見と対比してみると，さらに興味深い。すなわち，心電図上はペーシング波型以外に A-VB（I°）と RBBB＋LPH あるいは LAH である。このことは前述のよ

うに左脚後枝と前枝の心サルコイドージスによる途絶の不完全さを意味するものであり，少なくともこの時点では三束ブロックであって恒久性左脚ブロックにまでは進展していない。実際に病理組織所見では左脚後枝・前枝ともに線維症による途絶は認められたものの，完全途絶を思わせる程の所見ではない。一方，右脚は変性あるいは活動性の炎症のため，その走向を終末まで追究できなかったが，推察するところ一貫して完全な途絶まで進展していたものと，心電図上からは考えられる。なお本例の房室ブロックは，房室結節アプローチ部の伝導系細胞に炎症性変化のための変性，線維化が強くおこり，そのために伝導能がほとんど消失している状態，すなわち途絶による房室ブロックと考えられる。また心室性期外収縮は本例でもそうであったように，多源性または short run で，放置されれば容易に心室性頻拍や心室細動に移行しやすい。本例の心臓の病理組織所見にみる強い線維症や炎症性変化は，重篤な心室性不整脈の出現の可能性，さらには突然死の発症を充分に示唆するといえる。

サルコイドージスの組織学的特徴は類上皮細胞肉芽腫に代表され，時にラングハンス型あるいは異物型巨細胞を混じ，巨細胞内に星状小体 (asteroid body) が認められることがある。肉芽腫，すなわちサルコイド結節の周辺のリンパ球は少なく，通常，結核結節にみられるような乾酪壊死，石灰沈着はない。結節が治癒傾向になると線維化，瘢痕化あるいは硝子様変性を示す。類似疾患として以前から巨細胞性心筋炎といわれる特異な心筋炎 (acute isolated interstitial myocarditis) (Fiedler) の報告[13)-22)]があり，これは心臓にのみ巨細胞を伴う肉芽腫が現れ，他臓器・組織にこれを認めない症例で，心サルコイドージスと同一のものと理解されている。しかし，Whitehead[23)] は組織学的には肉芽腫に類上皮細胞が存在せず，リンパ球以外に組織球，形質細胞，多核白血球などが集積し巨細胞が心筋由来を示唆する像を呈するとし，これを独立した疾患と考え，一方，Roberts ら[7)]は巨細胞性心筋炎と心サルコイドージスの異同については鑑別が困難であり，前者は後者の一現象と考える説を主張しているが，なお検討を要する問題である。

さて，FMS の心病変は左室を主として右室を含む心筋の自由壁と心室中隔に多く，乳頭筋にも認められ，まれに弁膜，心房壁，心嚢液貯留例[24)]の報告もあるが，冠動脈への浸潤はない。正常心筋は肉芽腫と線維組織により置換され，病変は心外膜から内方へ徐々に心内膜に頂点を有するような形に進展するといわれている。一方，Ghosh ら[25)] は心サルコドージスの特徴として病変は心内膜に必ずくるものとは限らず，心外膜あるいは心筋内に深くおこっていることがあり，好発部位として心室中隔の上部を挙げている。なお Matsui ら[6)]は心室中隔を含む左室壁に多く，とくに心室中隔の後部が好発部位であり，刺激伝導系が障害されるのは，サルコイド病変が伝導系に親和性を有するのではなく，病変が心室中隔の心筋層を侵しやすいため二次的に伝導系に障害を及ぼすものと考えている。さらに好発部位に関しては，Bashour ら[26)]は45例中，心室自由壁43例 (95.6%)，心室中隔20例 (44.4%)，乳頭筋7例 (15.6%)，以下心内膜，心膜，心房壁がおのおの4例，6例，3例であるとし，Porter[27)] は刺激伝導系の侵される頻度は剖検例53例中，21例 (39.6%) にみられたという。いずれにしても FMS では突然死が多く，その原因として刺激伝導系浸潤・途絶による房室ブロック，あるいはサルコイド結節による線維化，瘢痕化が異所性刺激生成に関与して発生する重症不整脈が考えられるが，とくに刺激伝導系を選択的に侵襲するわけではない。

刺激伝導障害を呈した FMS の刺激伝導系の組織精査を行った報告[28)-30)]は過去に少なく，本例とほぼ同様に，房室結節を中心にヒス束，さらに両脚末梢に至る広範なサルコイド結節による線維症，炎症像を認めた報告例[28)29)]がみられるに過ぎない。

FMS における心病変の病理組織学的所見については，Porter[27)]，Matsui ら[6)]の詳細な報告がある。すなわち Matsui ら[6)]は肉眼的所見より，O型：肉眼的に限局性病変を認めないもの，I型：散布型（小結節性病変の散布），II型：塊状帯状型，III型：樹枝状型の4型に，さらに組織学的所見により，1．主滲出型，2．主肉芽腫型，3．混合型（肉芽腫＋線維化巣），4．主線維型の4型に分類している。本例ではこのうち肉眼的にはII型塊状帯状型に，組織学的には3．混合型（肉芽腫＋線維化巣）に該当する。図17はその模式化したものである。

心室壁がサルコイド病変により広範囲に侵されると，線維化ないし瘢痕化した障害心筋のため特徴ある心筋梗塞様心電図が得られる。この場合，当然のことながら冠動脈に閉塞機転は証明されない。また梗塞様に変化した部分が心室瘤を形成することもあり，たとえば榊原ら[31)]は剖検で，Lull ら[32)]，小出ら[33)]の心室瘤の手術例は，いずれも切除された心室瘤の病理組織診断

により心サルコイドージスの診断を得たものである。本例でも左室壁の一部に線維・瘢痕化により，非薄化した梗塞様胼胝の部分を認めた。

サルコイドージスの診断にはその診断手引[34]が参考になる。前述サルコイドージス国際会議のDescription[1]によれば，臨床的，X線学的所見に加えて組織学的に非乾酪性類上皮細胞性肉芽腫が，一臓器以上にわたって証明されるか，Kveim-Siltzbach反応が陽性であるとき，最も確実であるとされている。ただFMSに関してはこれまでの報告をみても，生前に診断された症例はきわめて少なく剖検により初めて診断された症例が大多数である。関口ら[12]のFMS 55例における生前診断例はわずか9例（16.4%），Robertsら[7]は89例中，24例(27.0%)である。一般にはpotato-likeと形容される累々とした両側性肺門部リンパ節腫脹（BHL），表在リンパ節腫脹あるいは結節性紅斑，瘢痕の浸潤，皮膚サルコイドに代表される皮膚病変，また眼病変としてぶどう膜炎と網膜血管周囲炎による両側性の視力障害で発見されることが多い。サルコイドージスの心病変の早期診断の手がかりとして本症の心電図上の特徴を熟知していることが大切であろう。またペースメーカー治療を必要とするような房室ブロック例では，多くの場合原因が不詳であるのだから常に本症も念頭において検索することが重要である。なお本例の診断のいとぐちが皮疹の生検であったことから，皮膚病変に関して言及すると，本邦では皮膚サルコイドージスを結節性紅斑，瘢痕の浸潤，皮膚サルコイド（狭義の皮膚サルコイドージス）の3つに区分した福代[35]の分類が一般に広く用いられている。さらに皮膚サルコイドを結節型，局面型，瀰漫浸潤型，皮下型に区別しているが，結節型が最も多く，結節性紅斑は急性期のもので，きわめてまれであるといわれている。皮膚病変の頻度は本邦症例で1,752例中，196例(11.1%)[36]，欧米では結節性紅斑を除くと，James（1969年，ロンドン）の25%，Aikensら（1968年，カナダ）の26%とやや高率である[36]。本例は皮膚サルコイドのうち，局面型であった。

臨床検査所見ではKveim反応が陽性であることが重要であるが，ツベルクリン反応陰性，血沈の亢進，血清γ-グロブリンまたは免疫グロブリンの増加か異常，高カルシウム血症などが認められることがある。さらに最近では血清リゾチーム活性[37]，血清アンジオテンシン転換酵素活性（ACE）[38][39]の上昇が，診断はもとより疾患の活動性，治療効果の判定にも有効であるとされている。またサルコイドージスという病名自体病理組織学的所見に基づくものであるだけに，生検は重要な診断手技である。表在リンパ節，前斜角筋リンパ節，縦隔鏡下リンパ節，疑わしい皮膚病変，心内膜心筋，腹腔鏡下肝生検などが有用である。なお，Kveim反応は本症で特異的な反応を示すことが多いが，ステロイド剤使用により抑制される事実を知っておく必要がある。このほかに本症のとくに心病変の診断補助手段としては，本例でおのおの有効であったように，心エコー図，ヒス束心電図，ベクトル心電図がある。心エコー図ではサルコイド病変が進展してくると，心筋（左室）のコンプライアンスが低下し，心室中隔や左室後壁の動きが極端に減少して左室内腔の拡大がみられ，あたかもうっ血型心筋症のパターンを呈する。またヒス束心電図は房室ブロックの場合，どこに伝導障害が存在するかを解明し，その予後や治療方針決定に必要な検査である。

また核医学的検査法として，^{201}Tlを用いた心筋シンチグラムによる取り込み欠損像，^{67}Gaを用いた肺門リンパ節病変への異常取り込み像を示した症例の報告[40][41]があり，今後，心サルコイドージスの診断上有力な手段として利用されるべきものである。

治療は病因の未だ明らかでない現在，決定的なものはなく，対症的に房室ブロック，不整脈，心不全などの治療を行う一方，副腎皮質ホルモンが使用されている。治療法の実際としてサルコイドージス研究協議会[42]では，初回量prednisolone 30mg 連日4週，以下20mg，10mg，おのおの4週，維持量5mg 12週，合計24週（約6カ月）という投薬方式で治療効果を判定している。治療効果に関して，Fleming[43]，村松ら[44]は全例において比較的短期間に自覚症状の消失，心電図異常所見の改善がみられたと報告し，少なくとも初期には良好な成績が期待できることから，心サルコイドージスはステロイド剤治療の絶対的適応であり，死亡率低下に役立つという考え方もある。しかし，サルコイド病変が進展して広範に線維化をきたした場合の房室ブロック例には無効であることが多い[45]-[48]。しかも，長期投与による心室瘤形成[7]とか本剤特有の副作用[49]の点からも，問題がないわけではない。

本邦で心サルコイドージスに対するペースメーカー治療例は，須田ら[50]によれば1968年6月以降本例も含めて34例，死亡21例のため，13例が生存中である。なお死亡21例中2例は心サルコイドージス以外の原因による死亡である。しかもFMS死19例中12例は，本例

でもそうであったように，重篤な心室性不整脈による突然死であり，そのためにもステロイド剤の継続投与と，適切な抗不整脈剤との併用が必要であると述べている。なお34例のうちヒス束心電図を記録し得た18例をみると，A-Hブロック12例，H-Vブロック5例，本例は唯1例A-HブロックとH-V間延長例で，広範な瀰漫性，非可逆性の心病変の割には予想される程の刺激伝導障害が常に存在するわけではないことがわかる。また他疾患死を除く19例のペースメーカー治療期間の平均は26カ月である。死亡例の死亡状況はやはり突然死が13例（68.4%）からわかるように，心サルコイドージスに対するペースメーカー治療は，FMSに基調する房室ブロックには劇的に有効ではあるが，一方，FMSの心病変が広範囲である場合は，単に刺激伝導障害だけでなく，特発性心筋症類似の予後を辿るので折角ペースメーカーが効果的に働いていても，制御不能な致命的な不整脈などで失われることが多い。要するにペースメーカーはFMSの突然死の予防にはならないことを銘記すべきで，重症不整脈には適切な抗不整脈剤の使用が必要なのである。また本例では，心内刺激閾値上昇によるペーシング不全は認められなかったが，心病変進展に伴うペーシング不全例の報告[29]もある。したがって今日では，まず心ブロックにはペースメーカーを，不整脈にはβブロッカーを含む各種抗不整脈剤を適宜使用し，同時にステロイド療法による基礎疾患の治療を行う必要がある。

サルコイドージスでの死亡は諸外国では肺性心が多いとされていたが，本邦では前述のように心サルコイドージスによるものが多く，しかも大部分の症例が臨床的に適確な診断を得ないままに死亡している。一般には自然寛解率の高い疾患と考えられているが，一度心筋に浸潤が始まるときわめて予後不良になる。心サルコイドージスの予後について，臨床症状出現から死亡までの期間はPeacock ら[51]によると3カ月～15年で，死亡例の2/3は突然死であり，Nissen ら[46]はquinidine, digitalis および procainamide を使用してもブロックに進展しやすく，発症後1日～4年で50%以上が急死するとしている。関口らの55例では過半数が1年未満で死亡しており，死亡の状況は突然死が20例（36.4%）で最も多く，ついでうっ血性心不全，重症不整脈，アダムス・ストークス症候群がおのおの10例（18.2%），9例（16.4%），8例（14.5%）にみられている。FMSが突然死を遂げる頻度の著しく高いことは特徴的でFleming[43]は12例/20例（60%），Porter[27]は21例/33例（63.6%），Bashour[26]は7例/16例（43.8%），Roberts ら[7]は実に60例/89例（67.4%）に認めている。東海ら[52]は本邦の17例では，1.5カ月～1.5年（平均7カ月）でほぼ全例が突然死であると報告している。

以上から，本症に対する適確な早期診断および正しい治療法の確立が何よりも急務である。

結　語

69才（死亡時71才）の女性で，アダムス・ストークス症候群で来院，心臓ペースメーカー治療を行い，一方，顔面の特徴ある皮疹の皮膚生検によりサルコイドージスの診断を得た。副腎皮質ホルモン継続投与中の，ペースメーカー治療開始後1年8カ月で突然死した。剖検によりFMSであることが確認された。すなわち，刺激伝導系の組織学的精査により，房室結節からヒス束末梢に至る広範なサルコイド結節による線維症を認めた。

原因不明の高度房室ブロックや，多源性の心室性期外収縮などの，重篤で，多彩な心電図をみるとき心サルコイドージスによるものが予想外に多く含まれていることを銘記すべきである。（本論文の要旨は第53回信州外科集談会で発表した。）

文　献

1) James, D.G., Turiaf, J.Hosoda, Y.Williams, W.J., Israel, H.L., Douglas, A.C. and Siltzbach, L.E. Description of sarcoidosis : Report of the Subcommittee on Classification and Definition. Ann NY Acad Sci, 278 : 742, 1976
2) 泉　孝英：サルコイドージスの臨床. pp.74-75, 金芳堂，京都，1975
3) 細田　裕，古家　堯：日本におけるサルコイドージスの現況. 臨床医，7：9, 1981
4) 日本サルコイドージス研究協議会編（班長北村包彦）：サルコイドージス. p. 321，東京大学出版会，東京，1979
5) 厚生省特定疾患サルコイドージス調査研究班（班長本間日臣）：本邦におけるサルコイドージスの長期予後に

関する調査報告.（第1報）患者の現況と残存病変. 日胸疾会誌，13：433-434, 1975
6) Matsui, Y., Iwai, K., Tachibana, T., Fruie, T., Shigematsu, N., Izumi, T., Homma., A.H., Mikami, R., Hongo, O., Hiraga, Y. and Yamamoto, M. : Clinicopathological study on fatal myocardial sarcoidosis. Ann NY Acad Sci, 278 : 455-469, 1976
7) Roberts, W.C., McAllister, H.A. and Ferrans, V.J. : Sarcoidosis of the Heart : A Clinicopathologic Study of 35 Necropsy Patients (group I) and Review of 78 Previously Described Necropsy Patients (group II). Am J Med, 63 : 86-108, 1977
8) 岩井和郎，立花暉夫，松井泰夫，重松信昭，泉　孝英：サルコイドージス剖検例の統計的・病理学的観察. 日胸疾会誌，11：749-762, 1973
9) 立花暉夫，岩井和郎，松井泰夫，重松信昭：日本のサルコイドージス剖検例の死因. 厚用省サルコイドージス研究班，昭和53年度班会議報告. 1979
10) Mayock, R.L., Bertrand, P. and Morrison, C.E. : Manifestrations of sarcoidosis. Analysis of 145 patients, with a review of nine series selected from the literature. Am J Med, 35 : 67-89, 1963
11) Longcope, W.T. and Freiman, D.G. : A study of sarcoidosis : based on a combined investigation of 160 cases including 30 autopsies from the Johns Hopkins Hospital and the Massachusetts General Hospital : Medicine (Baltimore), 31 : 1-132, 1952
12) 関口守衛，沼尾嘉時，今井三喜，古家　堯，三上理一郎：サルコイドーシスにおける心臓病変. —その病態，診断，治療の現況—，日胸臨，38：854-871, 1979
13) 平山次郎：多数の巨態細胞を有するびまん性特異性心筋炎の1例，日病理会誌，29：261-265, 1939
14) 大根田玄寿，御供　博，加藤和夫，金井豊正，良知照通：心筋ザルコイド症（巨細胞性心筋炎）の1剖検例並びに星状小体の本態について. 日病理会誌，46：838-854, 1957
15) 塩田達夫：房室ブロックを伴った巨細胞性心筋炎の1例. 日内会誌，47：274, 1958
16) 吉村三郎，渡辺日章，中原義行：巨細胞心筋炎を認めた1剖検例. 日病理会誌，47：423, 1958
17) 安倍弘昌：巨細胞性心筋炎で各臓器にサルコイド性病変を呈した1剖検例. 日病理会誌，52：120, 1963
18) 斉藤昭三，中村　篤，大木一郎：心筋ザルコイド症(巨細胞性心筋炎)の1例，最新医学. 19：345-351, 1964
19) 宮川慶吾：巨細胞性心筋炎の像を示した sarcoidosis の一剖検例. 日病理会誌，53：213, 1964
20) 田村　潤，鬼頭節代：巨細胞性心筋炎について（2剖検例）. 日病理会誌，55：171-172, 1966
21) 渋江　正，加藤允義，高山義則，中野　一，福田正臣，益崎恵文：巨細胞性心筋炎の1例. 心臓，1：633-638, 1969
22) 藤本圭一，福本　攻，中田勝次，河合忠一，鷹津　正，長岡　透，武内敦郎：サルコイドージス（いわゆる巨細胞性心筋炎）の1剖検例. 日臨，28：169-172, 1970
23) Whitehead, R. : Isolated Myocarditis. Br Heart J. 27 : 220-230, 1965
24) 水野欽司，市原利勝，田代直人，鈴木　進，飛内賢正，宇留賀一夫，若狭治毅：心膜液貯留を主徴とした sarcoidosis の1例. 日内会誌，67：200, 1978
25) Ghosh, P., Fleming, H.A., Gresham, G.A. and Stovin, P.G.I. : Myocardial sarcoidosis. Br Heart J. 34 : 769-774, 1972
26) Bashour, F.A., McConnel, T., Skinner, W. and Hanson, M. : myocardial sarcoidosis. Dis chest, 53 : 413-420, 1968
27) Porter, G.H. : sarcoid heart disease. N Eng J. Med, 263 : 1350-1357, 1960
28) 高木　誠，一瀬　進，鶴羽美明，上床博久，岡田了三：複雑な不整脈を呈した心サルコイドーシスの1例（続報）—ことに刺激伝導系の連続組織精査と不整脈との関連について. —呼吸と循，24：63-69, 1976
29) 滝沢　潤，三沢　昶，木村明夫，小沢秀樹，福井　章，黒木　達郎，高橋昭三，川上保雄，後藤　晃，鄭政男：種々の不整脈を呈した心サルコイドーシスの1剖検例とくにその刺激伝導系の検索. 日内会誌，66：564, 1977
30) 堀本和志，常田育宏，箭原　修，高木　浩，川合栄邦，久永二郎，伊藤一輔，菊地由生子：頻回の Adams-Stokes 発作を伴った心サルコイドージスと思われる1例. 呼吸と循，31：329-335, 1983
31) 榊原　仟，広沢弘七郎，山中爾朗，飯田良直，武石　詢：前壁中隔梗塞及び右脚ブロックを伴った心サルコ

イドーシスの1例. 呼吸と循, 9：665-668, 1961
32) Lull, R.J., Dunn, B.E., Gregoratos, Gabriel Cox, W.A. and Fisher, G.W. : Ventricular Aneurysm Due to Cardiac Sarcoidosis with Surgical Cure of Refractory Ventricular Tachycardia. Am J Cardiol, 30 : 282-287, 1972
33) 小出司郎策, 石倉義弥, 小島 甫, 楊 俊哲, 森川征彦：心筋 sarcoidosis による心室瘤の1手術例. 心臓, 7：1063-1070, 1975
34) 泉 孝英：サルコイドーシスの臨床. p.259, 金芳堂, 京都, 1975
35) 福代良一：サルコイドーシスの臨床—皮膚科から. Minophagen Medical Review. 17 : 68-75, 1972
36) 泉 孝英：サルコイドーシスの臨床. p.133, pp.171-175, 金芳堂, 京都, 1975
37) 森下宗彦, 山本正彦：サルコイドーシス患者の血清リゾチーム活性. 日胸疾会誌, 15：509-513, 1977
38) Lieberman, J. : Elevation of Serum Angiotensin-Converting Enzyme (ACE) Level in Sarcoidosis. Am J Med, 59 : 365-372, 1975
39) 上田英之助, 立花暉夫, 国府達郎：初診時血清アンジオテンシン変換酵素活性からみた sarcoidosis の臨床経過, 予後推定の可能性. 日内会誌, 71：19-23, 1982
40) Bulkley, B.H., Rouleau, J.R., Whitaker, J.Q., Strauss, H.W. and Pitt, B. : The Use of ^{201}Thallium for Myocardial Perfusion Imaging in Sarcoid Heart Disease. Chest, 72 : 27-32, 1977
41) 内藤恒克, 原 真弓, 森田賢一, 田嶋経躬, 山本恵一郎, 土肥 豊：第3度房室ブロックを伴った心サルコイドーシスの1例. 呼吸と循, 29：883-887, 1981
42) 本間日臣, 高橋康枝：sarcoidosis, 呼吸と循, 21：557-564, 1973
43) Fleming, H.A. : Sarcoid heart disease. Br Heart J, 36 : 54-68, 1974
44) 村松元江, 山本正彦, 吉田 正：心サルコイドーシスを疑った5症例の経過, 特にグルココルチコイド療法の効果について. 日胸疾会誌, 15：687-695, 1977
45) 宮地隆郎, 小原 誠, 舟木三千代, 小沢 仁, 佐藤泰雄, 高橋忠雄：心症状（Stokes-Adams 症候群）を主徴とした sarcoidosis の1剖検例. 日内会誌, 56：260-266, 1967
46) Nissen, A.W. and Berte, J.B. : Cardiac Arrhythmias in Sarcoidosis. Arch Intern Med, 113 : 275-282, 1964
47) Phinney, A.O. : Sarcoid of the myocardial septum with complete heart block : Report of two cases. Am Heart J, 62 : 270-276, 1961
48) Poon, T.P. and Forbus, W.D. : Sudden Death Due to Myocardial Sarcoidosis, with a Comment on the Etiology of Sarcoid. Arch Intern Med, 104 : 771-778, 1959
49) 森本靖彦, 八倉隆保, 立花暉夫, 岡田静雄：隔日1回投与によるサルコイドーシスのステロイド療法について. 日胸疾会誌, 15増刊号：131-132, 1977
50) 須田民男, 小林重雄, 関口守衛, 沼尾嘉時, 古家 堯, 松井泰夫, 山本正彦, 細田 裕, 三上理一郎：長期心臓ペーシングを行った心サルコイドーシスの症例の予後と治療. 日医事新報, No.3012：26-31, 1982
51) Peacock, R.A., Lippschutz, E.J. and Lukas, A. : Myocardial Sarcoidosis. Circulation, 16 : 67-71, 1957
52) 東海俊英, 岩永隆行, 内山照雄, 勝呂 長, 赤城 功, 川生 明, 清水 律：複雑な不整脈を呈した心 Sarcoidosis の1剖検例. 心臓, 10：1067-1075, 1969

（58. 4. 13 受稿）