信州医誌，31(1)：43～52，1983

著明な心電図異常を示した異所性褐色細胞腫の2例

雨宮　浩　大久保信一　山田博美　松岡　健
本郷　実　生山敏彦　草間昌三
信州大学医学部第1内科学教室
（主任：草間昌三教授）

Two Cases of Ectopic Pheochromocytoma Demonstrating Marked Electrocardiographic Changes

Hiroshi AMEMIYA, Shinichi OKUBO, Hiroyoshi YAMADA, Ken MATSUOKA, Minoru HONGO, Toshihiko IKUYAMA and Shozo KUSAMA
Department of Internal Medicine, Shinshu University School of Medicine
(*Director : Prof. Shozo KUSAMA*)

Two cases of ectopic pheochromocytoma demonstrating marked electrocardiographic changes are reported. It is well known that pheochromocytoma is frequently accompanied by various electrocardiographic changes. Recently such changes have been considered to be the direct effect on the myocardium of catecholamines secreted from the tumor. Case 1, a 54-year-old man, was admitted to Shinshu University Hospital because of severe chest pain and oppression. His serial electrocardiograms showed various changes such as supraventricular tachycardia, abnormal Q wave, left axis deviation, giant negative T, and so forth. A fist-sized tumor was palpated in his abdomen, and the diagnosis of pheochromocytoma was confirmed by laboratory data and computed tomography. Following successful removal of the tumor his complaints completely disappeared. Case 2, a 53-year-old woman, was admitted to Shinshu University Hospital because of palpitation and sweating. Twenty years before admission she had been noted to have hypertension. Her electrocardiograms showed left ventricular hypertrophy and remarkable ST-T changes. As the result of laboratory findings and computed tomography, the diagnosis of pheochromocytoma was established. The tumor was removed successfully and the electrocardiographic findings then improved. The serial changing patterns of electrocardiographic abnormalities in pheochromocytoma are emphasized. *Shinshu Med. J., 31 : 43-52, 1983*

(Received for publication September 9, 1982)

Key words : pheochromocytoma, catecholamine cardiomyopathy
褐色細胞腫，カテコラミン心筋症

緒　言

褐色細胞腫に種々の心電図異常を伴うことは古くから知られており[1]，腫瘍から分泌されるカテコラミン（CA）がその原因と考えられ[2]，最近では本症に伴う心病変は，catecholamine cardiopathy[3]，catecholamine-induced cardiomyopathy[4] などと呼ばれている。また，異所性褐色細胞腫の頻度は，全褐色細胞腫中の10%内外といわれている[5)-7)]。著者らは，著明な心電図異常を示した異所性褐色細胞腫の2例を

表1　Laboratory findings

	Case 1	Case 2
Peripheral blood		
RBC ($\times 10^4$)	481	511
Hg (g/dl)	15.1	11.6
WBC	19,900	6,200
Platelet ($\times 10^4$)	11.5	57
ESR (mm/hr)	43	3
CRP	(3+)	(−)
Urinalysis		
Protein	(+)	(−)
Sugar	(+)	(+)
Sediment	n.p.	n.p.
Feces		
Occult blood	(−)	(−)
Biochemical study		
Total protein (g/dl)	7.0	7.2
Albumin (g/dl)	4.0	4.4
GOT (KU)	58	31
GPT (KU)	114	21
LDH (mIU)	556	231
CPK (mIU)	632	52
Cholesterol (mg/dl)	216	286
Na (mEq/l)	119	142
K (mEq/l)	4.6	3.2
Cl (mEq/l)	96	97
BUN (mg/dl)	138	13
Creatinine (mg/dl)	7.2	0.8
Endocrinological study		
50gOGTT	DM pattern	DM pattern
T_3 (ng/ml)	0.95	1.18
T_4 (mg/dl)	9.0	8.97
PRA (ng/ml/hr)		4.1
Urinary VMA (mg/day)	41.8	19.4
Urinary catecholamine		
Adrenaline (μg/day)	26.2	61.0
Noradrenaline (μg/day)	46.3	1,613
Plasma catecholamine		
Adrenaline (ng/ml)		0.03
Noradrenaline (ng/ml)		1.91

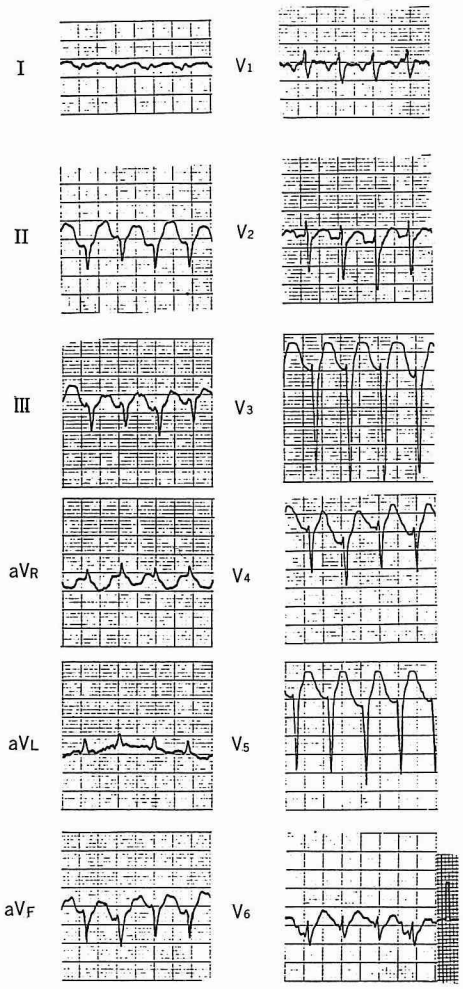

図１　心電図（症例１）
上室性頻拍，V_3～V_5 のＲ波減高を認める。

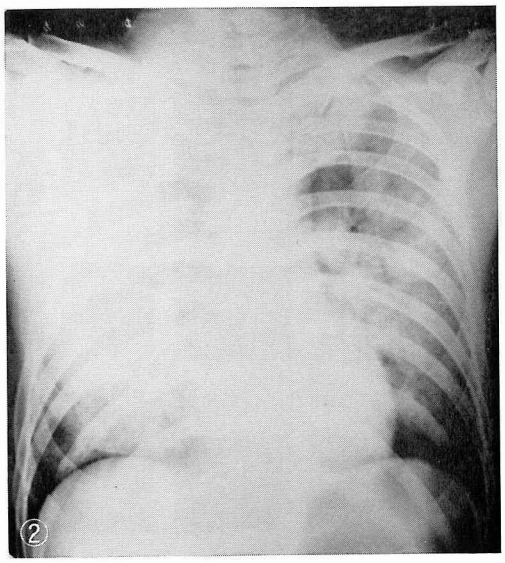

図２　胸部Ｘ線写真（症例１）
著明な肺水腫像を認める。

経験したので，若干の文献的考察を加え報告する。

症　　例

症例１：54歳，男，公務員。

主訴：胸部絞扼感。

家族歴：父が心不全で死亡。

既往歴：昭和27年，胃潰瘍で薬物治療を受けた。

現病歴：昭和45年頃より時々労作時に狭心痛があり，52年２月腹部の腫瘤に気づいた。同年４月15日午後突然激しい胸部絞扼感が出現し，ショック状態を呈し某院に入院。３日後の４月18日当科へ転入院した。

入院時現症：身長165cm，体重48kg，栄養やや不良，意識清明，脈拍76/分，整，緊張良，血圧128/70mmＨg，貧血，黄疸，チアノーゼなし。両肺に水泡性ラ音，心尖部で Levine Ⅱ度の収縮期駆出性雑音を聴取。腹部に手挙大の腫瘤を触知。下腿に浮腫なく，神経学的に異常を認めない。

検査所見（表１）：白血球増多，赤沈促進，尿蛋白陽性，血清酵素値の上昇がみられ，50ｇ糖負荷試験は糖尿病型を示した。心電図（図１）で上室性頻拍，V_3～V_5 のＲ波減高を，胸部Ｘ線写真（図２）で著明な肺水腫像を認めた。

入院後経過：ジギタリス，利尿剤などの投与でショック状態を脱し，自覚症状も改善したが，前述の検査所見より心筋硬塞を疑い治療を行った。心電図は経過中多彩な変化を示し，上室性頻拍，異常Ｑ波，左軸偏位，ＳＴ変化，巨大陰性Ｔ波，ＱＴ延長などがみられた。病初期にみられた異常Ｑ波は第10病日に消失し，３ヵ月後には心電図所見は正常に復した（図３）。また白血球数，ＧＯＴ，ＧＰＴ，ＬＤＨ，ＣＰＫは第12病日には正常化し，^{201}Ｔl 心筋シンチグラムでも異常は認められなかった。腹部腫瘤の触診中に突然，頭痛，発汗を伴う高血圧発作が出現したことより，褐色細胞腫を疑い検査をすすめた。レジチンテスト陽性，尿中ＶＭＡ，尿中ＣＡの増加を認めた。経静脈腎盂造影，後腹膜気体注入法では特記すべき所見はなかったが，腹部ＣＴ（図４）で大動脈に隣接した腫瘤像を認めた。



図3　心電図経過（症例1）
経過中多彩な変化を示し，上室性頻拍，異常Q波，左軸偏位，ST 変化，巨大陰性T波，QT 延長などがみられる。

以上より異所性褐色細胞腫と診断し，本学第2外科にて摘出術を行った。

手術所見：腫瘤は後腹膜腔にあり腹部大動脈に癒着し，Zuckerkandl 器官由来のもので，重量127g，組織学的に定型的な褐色細胞腫であった（図5）。

術後経過は良好で，自覚症状は消失し検査所見も正常に復した。

症例2：53歳，主婦。

主訴：動悸，発汗。

家族歴：両親，兄が高血圧。

既往歴：特記すべきことなし。

現病歴：昭和35年頃より高血圧を指摘され，54年頃より動悸，発汗が現れた。55年3月動悸，嘔吐のため某院を受診し，心電図所見から心筋硬塞を疑われ入院治療を受けた。その後も動悸，発汗が続くため55年6月5日当科へ転入院した。

入院時現症：身長142cm，体重45kg，栄養良，意識清明，脈拍100/分，整，血圧 180/130mmHg，貧血，黄疸なし。心尖部で Levine II度の収縮期駆出性雑音を聴取し，腹部では肝を2横指触知する。そのほかには異常所見を認めない。

検査所見（表1）：尿蛋白陽性，尿糖陽性。50g糖

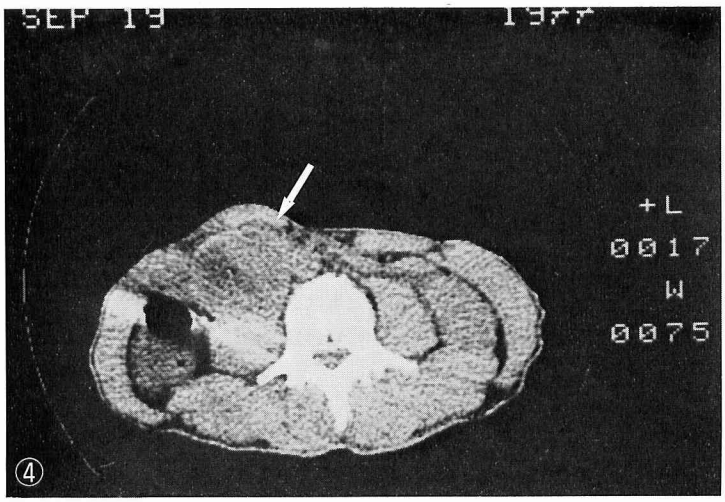

図4　腹部 CT 像（症例1）
大動脈に隣接した腫瘤像（矢印）を認める。

図5　腫瘤の肉眼(A)および組織所見(B)（症例1）
重量127 g，組織学的に定型的な褐色細胞腫であった。

A　肉眼所見

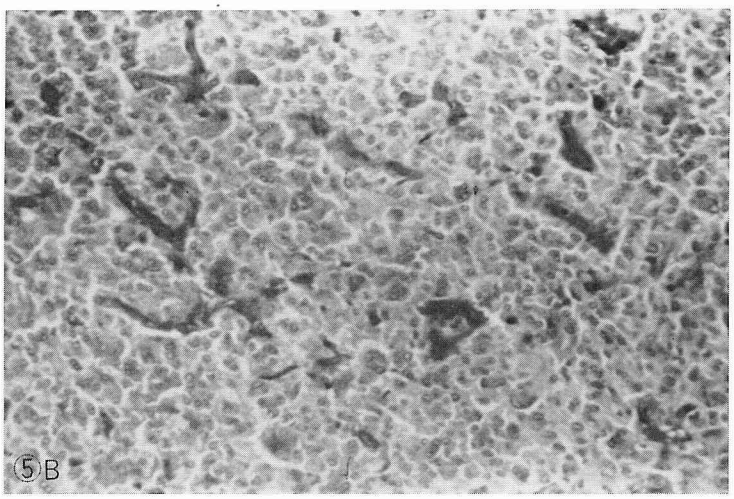

B　組織所見



図6　心電図（症例2）
左室肥大，広範な ST 降下，T波逆転，QT 延長がみられた。

負荷試験は糖尿病型を示した。心電図（図6）で著明な左室肥大と，肢誘導，胸部誘導の広い範囲にわたるST降下，T波逆転，QT 延長がみられた。胸部X線写真（図7）ではCTR 47%，肺うっ血像はない。右中肺野に腫瘤状陰影が認められ，側面写真では右 S_5 に相当する部位に胸膜陥凹像を伴っていた。血中レニン活性軽度上昇，尿中 VMA，尿中 CA の高値が認められ，腹部 CT（図8）で大動脈と下大静脈の間に腫瘤影がみられた。

入院後経過：動悸，発汗，頭重感，動揺性高血圧が続いたが，検査所見より異所性褐色細胞腫と診断し，propranolol, phenoxybenzamine の投与で自覚症状は著明に改善した。経過中心電図所見は変化し（図9），胸部誘導の10mm の陰性T波を含め，ST，Tは4ヵ月後までにある程度改善したものの正常には復さなかった。QT 時間は正常範囲内となった。同年9月本学泌尿器科にて摘出術を行った。

手術所見：腫瘤は腹部大動脈と下大静脈の間で左腎静脈の直上に位置する異所性のもので，重量33g，組織学的に典型的な褐色細胞腫と診断された（図10）。

なお，胸部異常影は原発性肺癌と診断され3ヵ月後右中葉切除術を行い確認した。

考　　察

褐色細胞腫に心電図異常を伴うことは，1929年，Shipley[1] により報告されて以来，多くの報告がある。

Sayer ら[2]は褐色細胞腫における心電図異常について詳細な考察を加え，wandering pacemaker，期外収縮，上室性および心室性頻拍などの調律異常，軸偏位，ST，T変化，QT 延長などの心筋障害を示唆する所見を報告し，特に広い範囲の誘導にわたるT波の変化を強調している。また，心室細動の報告もあり，本症における突然死との関連が論じられ[8]，さらに，異常Q波，ST 上昇，冠性T波など心筋硬塞とまぎらわしい所見を示しながら，冠動脈造影，剖検で硬塞の所見が認められない本症々例も多い[4)9)10]。冠動脈閉塞に起因する心筋硬塞とは異なり，本症では心電図変化が広範囲の誘導にわたること，異常Q波，冠性T波がすみやかに回復することなどから鑑別可能とされるが[11)12]，血清酵素値の上昇を伴うことも多く[10]，診断上注意を要する。

CA は刺激伝導系の自動性亢進，心室筋の興奮性亢進，さらに再分極過程の不均一な短縮により各種の頻拍性不整脈を誘発し，また血圧上昇に伴う迷走神経反射を介して，種々の徐拍性不整脈を誘発し，さらにST，Tを中心とする心電図波形に大きな影響を与えるとされている[11]。少量の CA を，健康人に全身投与した場合[13]，またはイヌの左冠動脈前下行枝から注入し心筋の一局所に作用させた場合[14]，心筋の再分極過程に変化が起こりT波の波高が変化する。また，大量の CA 投与により，心筋組織での酸素需給の破綻により器質的変化が起こり，R波減高，異常Q波が出現するとされている[15]。

Van Vliet ら[9]は，褐色細胞腫死亡例の58%に活動性の心筋炎を認め，そのうちの73%は臨床的に左心不全で死亡したことを報告した。体位の変換により巨大

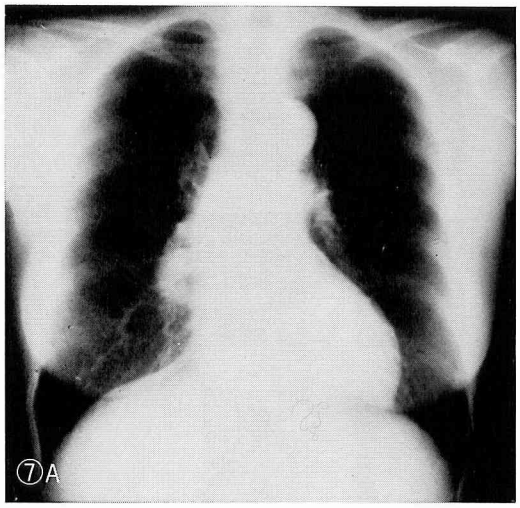

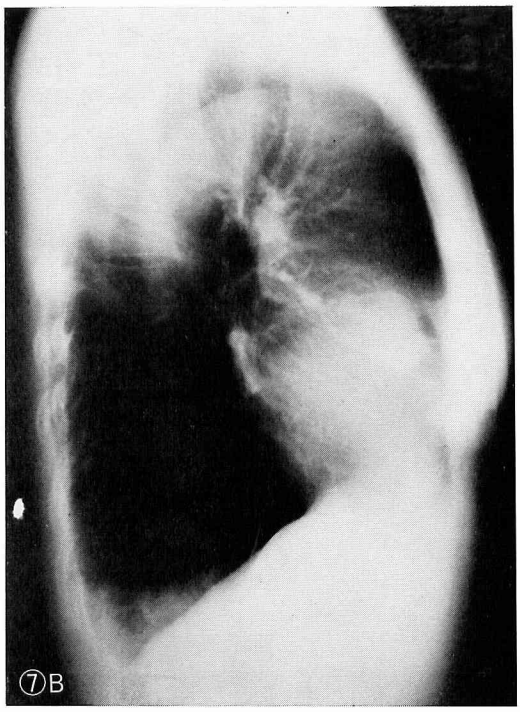

A　正面像　　B　側面像

図7　胸部X線写真（症例2）
CTR 47%，肺うっ血像はない。右中肺野に腫瘤状陰影が認められ，側面では胸膜陥凹像を伴っている。

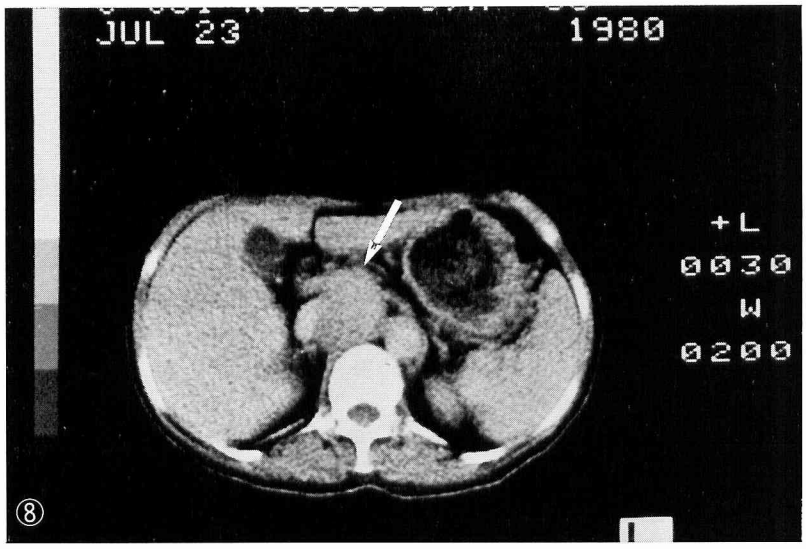

図8　腹部 CT 像（症例2）
大動脈と下大静脈の間に腫瘤像（矢印）がみられる。



図９　心電図経過（症例２）
ＳＴ，Ｔは４ヵ月後までにある程度改善し，ＱＴ 時間は正常範囲内となった。

陰性Ｔ波の出没を認め，高血圧発作時 phentolamine 投与で心電図変化の著明な改善をみた興味ある症例もあり[16]，ＣＡ の心筋に対する直接作用を考えさせる。また，腫瘍摘出後にも左室造影での hypokinesis[4] や左室拡張終期圧の高値が残存した症例[17]，さらに著者らの症例２のように，摘出後心電図異常はある程度改善したものの正常には復さなかった例があることから，ＣＡ の心筋に対する作用は，初めは可逆的であっても後には広範囲な心筋の線維化により不可逆的な心筋障害に移行するものと考えられている[18]。

褐色細胞腫にみられる心電図異常は，非特異的なものではあるが経時的に多彩な変化を示す点が特徴的であるとされている[2)8)]。著者らの症例でも特に症例１においては，上室性頻拍，異常Ｑ波，左軸偏位，ＳＴ変化，巨大陰性Ｔ波，ＱＴ 延長などがみられたが，術前に正常心電図に復した。またこの症例では，臨床的に左心不全を示し血清酵素値の上昇があったことからも，ＣＡ による心筋障害の特徴を示していると思われ

図10　腫瘤の肉眼(A)および組織所見(B)（症例２）
重量33ｇ，組織学的に典型的な褐色細胞腫と診断された。

A　肉眼所見

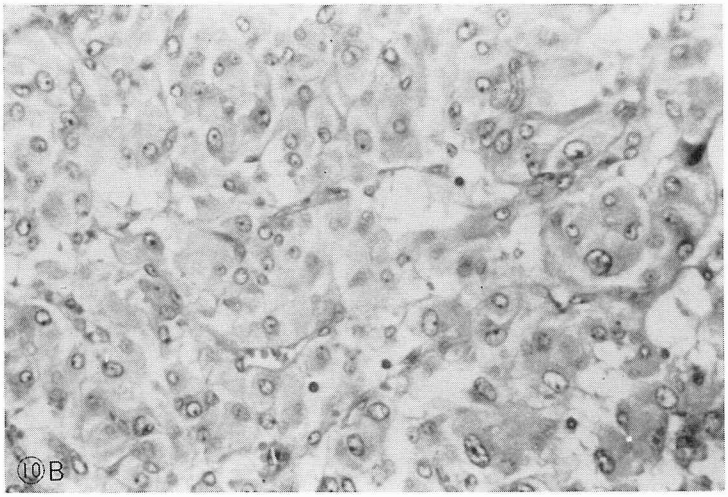

B　組織所見

る。

褐色細胞腫は，虚血性心疾患と同様な心電図異常を呈することがあり，また，典型的な症状を示さないことも多いので[3]，原因不明の心電図異常がみられ，特に経過中変化する場合，本症を疑うことも重要であると考えられる。

結　　語

著明な心電図異常を示した異所性褐色細胞腫の２例を報告し，本症患者にみられる心電図異常の特徴とその発現機序につき，若干の文献的考察を加えて述べた。典型的症状を欠く本症患者では，心電図異常が診断の端緒となる場合もあり，その経時的変化を詳細に検討することが診断上重要であることを強調したい。

本稿の要旨は，日本循環器学会関東甲信越地方会第101回例会において発表した。

文　　献

1) Shipley, A.M. : Paroxysmal hypertension associated with tumor of the suprarenal. Ann Surg, 90 : 742–749, 1929
2) Sayer, W.J., Moser, M. and Mattingly, T.W. : Pheochromocytoma and the abnormal electro-

cardiogram. Am Heart J, 48 : 42-53, 1954
3) 藤野武彦，真柴裕人：Catecholamine cardiopathy. 呼吸と循，20：928-939, 1972
4) 楠　憲夫，元田　憲，舟津敏朗，川崎　英，竹田亮祐：Catecholamine-induced cardiomyopathy の1例. 心臓，10：526-531, 1978
5) 宍戸仙太郎，渡辺　泱：本邦泌尿器科における副腎疾患602例の検討. 臨皮泌，26：113-121, 1972
6) 吉植庄平：本邦臨床統計表，褐色細胞腫. 日臨，32：1918-1926, 1974
7) Melicow, M.M. : One hundred cases of pheochromocytoma (107 tumors) at the Columbia-Presbyterian medical center, 1926-1976. Cancer, 40 : 1987-2004, 1977
8) Northfield, T.C. : Cardiac complications of phaeochromcytoma. Br Heart J, 29 : 588-593, 1967
9) Van Vliet, P.D., Burchell, H.B. and Titus, J.L. : Focal myocarditis associated with pheochromocytoma. N Engl J Med, 274 : 1102-1108, 1966
10) Pelkonen, R. and Pitkänen, E. : Unusual electrocardiographic changes in pheochromocytoma. Acta Med Scand, 173 : 41-44, 1963
11) 加藤和三，傳　隆泰：カテコラミンと心電図. 日臨，30：1711-1722, 1972
12) Radtke, W.E., Kazmier, F.J., Rutherford, B.D. and Sheps, S.G. : Cardiovascular complications of pheochromocytoma crisis. Am J Cardiol, 35 : 701-705, 1975
13) Lepeschkin, E., Marchet, H., Schroeder, G., Wagner, R., Silva, P.P. and Raab, W. : Effect of epinephrine and norepinephrine on the electrocardiogram of 100 normal subjects. Am J Cardiol, 5 : 594-603, 1960
14) Barger, A.C., Herd, J.A. and Liebowitz, M.R. : Chronic catheterization of coronary artery : Induction of ECG pattern of myocardial ischemia by intracoronary epinephrine. Proc Soc Exp Biol Med, 107 : 474-477, 1961
15) Kolin, A. and Kvanicka, J. : Pseudoinfarction pattern of the QRS complex in experimental cardiac hypoxia induced by noradrenalin. Cardiologia, 43 : 362-370, 1963
16) 白倉教臣，中田　勲，竹越　襄，村上暎二，竹田亮祐，村上元孝：興味ある心電図所見を呈した褐色細胞腫の一治験例. 心臓，5：1278-1286, 1973
17) Garcia, R. and Tennings, J.M. : Pheochromocytoma masquerading as a cardiopathy. Am J Cardiol, 29 : 568-571, 1972
18) Cheng, T.O. and Bashour, T.T. : Striking electrocardiographic changes associated with pheochromocytoma. Chest, 70 : 397-399, 1976

(57. 9. 9　受稿)