信州医誌，30(4)：377～385，1982

綜　説

腸上皮化生と胃癌

飯　田　　太
信州大学医学部第2外科学教室

Intestinal Metaplasia and Carcinoma of the Stomach

Futoshi IIDA
Department of Surgery, Shinshu University School of Medicine

Key words: intestinal metaplasia, complete type of metaplasia, incomplete type of metaplasia, well differentiated adenocarcinoma, duodenal ulcer
腸上皮化生，完全型化生，不完全型化生，分化型腺癌，十二指腸潰瘍

はじめに

制癌は現代医学に与えられた最大の課題であり，この目的達成をめざして臨床医学，基礎医学はもとより，生物学，薬学，化学などの関連領域の専門家も含めた綜合的研究が展開されつつある。最近，疫学的立場から癌の登録制度が完備されつつあり，その国際的集計がWHOを中心としてすすめられている。その結果，癌による死亡率を国ごとに比較することが可能となり，癌研究に新たな一面を提供するに至った。WHO発行の World Health Statistics から瀬木[1]によって算出された癌年齢訂正死亡率をみると，本邦における全癌による死亡率は世界各国のうちの男性27位，女性33位で，決して多い方ではない。しかし，胃癌に限ってみると，男性，女性ともに世界第1位で，2位，3位のチリー，コスタリカとともに群をぬいて高率である。本邦人に胃癌が多い理由に関して Haenszel ら[2]は日本人と日系ハワイ人の生活習慣の比較検討から食餌の関与を重要視している。胃癌の発生と食餌中の塩分との間に因果関係が存在することは佐藤ら[3]，平山[4]によって明らかにされ，とくに平山[4]は本邦人に胃癌が多い理由として高塩分食のほかに牛乳の摂取量が少ないことも重要な因子となっていることを主張している。これらの業績は胃癌の発生は人種による遺伝的素因よりもむしろ，食生活を中心とする環境因子に負うところが大であることを示唆している。ここで観点をかえて，胃癌を癌発生の場である胃粘膜病変の形態学的立場から考察すると，Imai ら[5]は1971年，日米両民族の胃粘膜の病理学的比較観察の結果，剖検胃，手術による切除胃のいずれにおいても，腸上皮化生を伴った萎縮性胃炎の頻度は日本人に高く，しかも加齢とともに明らかに高頻度となることを報告している。一方，これより以前に Järvi と Laurén[6]，Morson[7]によって腸上皮化生粘膜から発生したと考えられる胃癌症例の詳細な記載があり，腸上皮化生巣からの癌発生の可能性は多くの病理学者によって注目されてきた。最近，胃疾患の診断学が飛躍的に進歩し，それにともなって早期胃癌の手術例が急増しつつある。Nagayo ら[8]は多数の早期胃癌症例の検索から腸上皮化生と癌との間に密接な関係があることを明らかにし，さらに中村[9]は多数の微小胃癌症例の検索で，胃癌の中でも乳頭管状腺癌，管状腺癌は腸上皮化生粘膜に囲まれて存在することから，これらの癌は腸上皮化生巣から発生することを主張している。

これらの研究により，本邦人に胃癌が多いことは本邦人に腸上皮化生が多いことと深い関係にあることが明らかとなり，腸上皮化生の研究は胃癌解明のための重要な研究課題として内外の研究者から注目されるに至った。以下腸上皮化生と胃癌に関する最近の研究成果を述べる。

腸上皮化生の成立

腸上皮化生粘膜とは胃粘膜の中に，小皮縁を有する吸収上皮細胞，goblet 細胞，Paneth 細胞など，腸

上皮と同じ構成細胞からなる粘膜上皮が存在することで，その存在についてはすでに1896年，Schmidt[10]によって指摘されていたという。その成立機序については当初，異所形成 heterotopy と考える学者が多かった。最近でも Rubin ら[11]は陰窩細胞の電顕的観察ならびに腸型上皮の microvilli の filament と lateral desmosomal bundle との結合から化生よりもむしろ heterotopy の方が考えやすいことを主張している。しかし，一般的には化生と理解する研究者が多く，Imai ら[5]，Hebble[12]，Stemmermann と Hayashi[13]は多数例の検索から腸型上皮の出現頻度および程度は加齢にともなって高度となるという事実を明らかにし，後天的発生，とくに化生と解釈する立場でそれぞれの見解を述べている。胃粘膜中にみられる腸型上皮を化生と理解する場合，その出現様式の解明は興味ある問題である。Murakami[14]は少数例の連続切片標本による観察から腸型上皮が腺頸部の未分化細胞から出現することを確認している。また，Oota[15]は多数例の系統的観察により，腸上皮化生をその出現様式から systemic metaplasia と non-systemic metaplasia に分け，前者を腺頸部の未分化細胞から，後者を表層の腺窩上皮あるいは腺管から出現すると述べている。これとほぼ同様の見解を Goldman と Ming[16]は超微形態観察により，安部ら[17]は酵素組織化学的立場から述べている。著者自身も腸上皮化生の形態観察および ^{3}H-radioautography による観察により，化生上皮の発生母細胞は腺頸部の未分化細胞帯であるが，胃粘膜の病的状態により未分化細胞帯の位置およびひろがりはかなり変動を示すであろうと考えている。

腸上皮化生の病態解明のための approach

腸上皮化生の病態を組織レベルで明らかにするためには通常，組織化学的方法が用いられる。しかし組織化学的に証明しようとする物質は当然のことながら研究目的によって異なる。腸の吸収上皮の自由縁は小皮縁を形成し，多量の alkaline phosphatase を有することから，これを marker enzyme として腸上皮化生のひろがりを追及した研究は多い[13][17][18]。これらの研究により，胃粘膜面における腸上皮化生のひろがりが明らかにされ，Stemmermann と Hayashi[13]は化生は小彎側の腺境界から発生することが多いと述べ，石館[18]は化生のひろがりを幽門型，中間帯型，拡大型，びまん型，病巣周囲型，病巣型の6型に分けている。

また，aminopeptidase が胃癌細胞にしばしば高度に証明されるという報告[19][20]にもとづき，Wattenberg[21]，Planteydt と Willighagen[22]らはこの酵素を指標として組織化学的検索を行った結果，aminopeptidase は正常胃粘膜には証明されなかったが，化生腸上皮および胃癌細胞には高い酵素活性を証明したことから，両者の代謝上，あるいは組織学上の関連性を重要視している。これらの組織レベルでの酵素組織化学的追跡とは別に胃粘膜上の腸上皮化生のひろがりをマクロレベルで観察し，併存する癌，潰瘍等の胃病変との位置的関係から因果関係を論じようとする試みが本邦の国立がんセンターグループによってすすめられつつある。すなわち，腸上皮に特有の酵素である sucrase，maltase，trehalase，lactase などの disaccharidase を Tes-tape で証明することにより腸上皮化生を見つけ出そうとする方法で，1971年 Sugimura ら[23]によって開発され，さらに Kawachi ら[24]によって，この方法で発見された腸上皮化生粘膜の組織化学的裏付けが行われ，また，disaccharidase の中でも酵素によって，分布，反応程度に差があることが指摘された（Fig. 1）。腸上皮化生を組織化学的に追跡する方法として，上述のごとく酵素を指標とする方法がひろく用いられてきたが，一方では正常胃被蓋上皮は多量の中性糖蛋白を粘液中に含むが，腸の吸収上皮は粘液を含まず，ＰＡＳで濃染する小皮縁を有し，さらに杯細胞は酸性糖蛋白からなる粘液物質を充満していることから腸上皮化生の追跡の方法として複合糖質の組織化学的検索もひろく行われてきた。複合糖質の組織化学的証明法については Spicer[25]-[27]による染色方法の開発，改善に関する一連の研究があるが，Iida ら[28]は Mowry[29]の論述を参考として胃粘膜に対して Alcian blue-PAS (AB-PAS) 染色を行い，粘液を中性糖蛋白と酸性糖蛋白に大別して解析を行った。また，Jass と Filipe[30]はこれにさらに Spicer[25]の high iron diamine-alcian blue (HID-AB) 染色を応用して酸性糖蛋白を sulfomucin と sialomucin に分けて観察を行った。

腸上皮化生の電子顕微鏡による細胞化学的観察の試みは染色方法上の困難性もあって，適用範囲は限定されているが，酵素化学的研究としては，熊谷[31]は microvilli 上の alkaline phosphatase 活性を観察し，化生腸上皮細胞の密生する microvilli の中にも酵素活性の強い部分と弱い部分とが認められることか



Fig. 1 Intestinal metaplasia of the stomach detected by "Tes-tape" method for sucrase. (transcribed from the original article by Kawachi, T.[24])

ら，化生腸上皮には酵素発現上，分化異常が起きていることを推測している。粘液化学的研究としては，Iidaら[28]はThiéry[32]のperiodic acid-thiocarbohydrazide-silver proteinate (PA-TCH-SP) 法を用いて分泌顆粒の形成，微絨毛の発達およびglycocalyxなどを観察し，AB-PASによる光顕的観察所見を電顕形態学的に裏付けている。

腸上皮化生と胃癌

以上述べた組織化学的研究の進歩により，腸上皮化生の出現，病態，病的意義などが次第に明らかにされつつある。まず，胃疾患との関係ではStemmermannとHayashi[13]，Hebbel[33]は切除胃についてヘマトキシリン・エオジン染色による形態観察を行い，腸上皮化生が併存する頻度は胃癌にもっとも高率であり，胃潰瘍がこれにつぎ，十二指腸潰瘍にもっとも低率であることを報告している。同様の結論をMorson[34]はヘマトキシリン・エオジン染色にムチカルミン染色の併用により，またMatsukuraら[35]はTes-tape法の応用によって報告している。胃癌に腸上皮化生が併存する頻度が高いことはこのほかにもStout[36]，Mingら[37]，Nakamuraら[38]によって指摘され，現在では衆目の一致するところであるが，最近，胃癌の組織型あるいは腸上皮化生のsubgroupによる併存頻度の相違が指摘されるようになった。まず，Laurén[39]は胃癌をdiffuse typeとintestinal typeとに大別し，後者を腸上皮化生とのかかわりの深い癌と考えている。また，TeglbjaergとNielsen[40]は胃癌を組織学的に4群に分け，そのうちのintestinal cell carcinomaはすべて腸上皮化生を伴っていることから，この型の癌の発生母地を化生上皮に求めている。これらLaurén，Teglbjaergらの研究は進行胃癌を主体とした材料の形態観察にもとづくものであったため，得られた所見が癌による二次的変化であることを否定する根拠に乏しかった。しかし最近，とくに本邦で，胃癌発見のための診断技術が飛躍的に進歩し，それにともなって早期癌の手術例が多くなり，早期例で組織発生を論ずることが可能となった。Nagayoら[8]は1965年，早期胃癌171例の検索から胃癌の中でも分化型腺癌は腸上皮化生と共存する頻度が高く，低分化癌ほど腸上皮化生との共存頻度が低くなることから，分化型癌と腸上皮化生とは組織発生上密接な関係にあることを主張している。これについで中村[9]は1972年，最大径5mm以下の微小胃癌88コを集め，検索した結

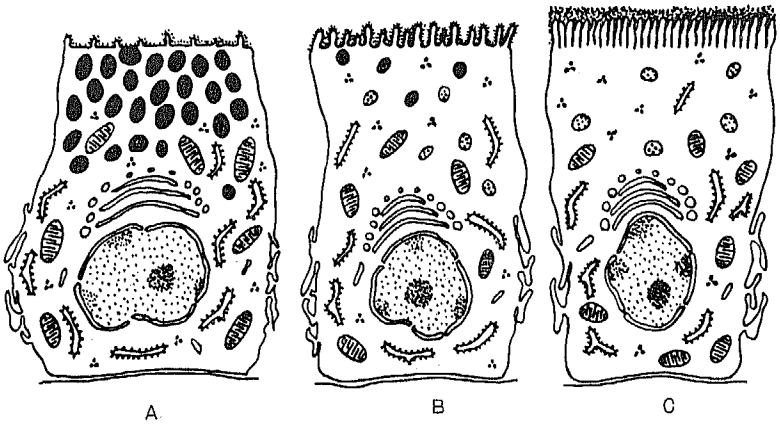

Fig. 2 Electron microscopic diagram showing surface cells of the stomach. A : normal foveoral cell
B : incomplete metaplastic cell C : complete metaplastic cell

果，乳頭管状腺癌および管状腺癌は腸上皮化生粘膜に囲まれている頻度がきわめて高率であるので，これらの型の胃癌は腸上皮化生巣から発生することを推測している。以上述べた研究者達は胃癌の組織型をそれぞれの立場から独自の方法で分類，表現している。すなわち，Laurén[39]，Teglbjaerg と Nielsen[40]は intestinal (cell) type carcinoma，Nagayo ら[8] は well-differentiated adenocarcinoma，中村[9] は乳頭管状腺癌および管状腺癌と称しているが，これらはいずれもほぼ同一の組織型の癌を意味している。したがってこれらを総括，整理して，胃癌を分化型腺癌と低分化型腺癌とに大別すれば，前者は組織発生上，腸上皮化生と密接な関係にあるということができよう。

以上は胃癌の組織型からみた腸上皮化生とのかかわりあいであったが，つぎに観点をかえて腸上皮化生の側から分析した研究を通覧する。まず，Ming ら[37]は1967年に，完成された腸上皮化生とは別に，正常の胃腺窩上皮と腸上皮の両者の性格を共有する細胞からなる腺管を光顕的ならびに電顕的に観察したが，癌との関係については明解な結論を避けている。ついで Goldman と Ming[16] は1968年，電顕的に微絨毛の不完全な発達を示す化生上皮を観察し，胃癌細胞にも同様な微絨毛を有する細胞を認め，両者の超微構造上の類似性を報告しているが，因果関係については論及していない。安部ら[17]は1971年，alkaline phosphatase, leucine aminopeptidase などの酵素組織化学的検索から腸上皮化生を小腸型と大腸型とに分け，前者をさらに完全型と不完全型に分類している。彼らはまた，胃癌の中の腺癌と腸上皮化生との酵素学的類似性についても述べているが，上記の腸上皮化生の subgroup のうちのどの型と最も密接な関係にあるかについては触れていない。また，前述の Teglbjaerg と Nielsen[40]は1978年，粘液組織化学の手法によって腸上皮化生を small intestinal type と colonic type とに分け，これらのうち，後者は intestinal cell carcinoma の周辺粘膜に高率に見出されることから，colonic type の化生上皮の前癌性格を強調している。

これらの研究は腸上皮化生を小腸粘膜と大腸粘膜のいずれに類似を求めるかという立場から行われたものであるが，最近，小腸，大腸を問わず，腸粘膜上皮の持つ形態学的あるいは生化学的特徴のほぼ全部を有するか，一部のみを有するかによって腸上皮化生を完全型と不完全型に分ける試みが盛んとなった。

まず Iida ら[28][41]は粘液組織化学的立場から Fig. 2 のごとく腸上皮の性格をほぼ完全に所有する完全型と，腸上皮と胃腺窩上皮の両者の性格を有する不完全型と

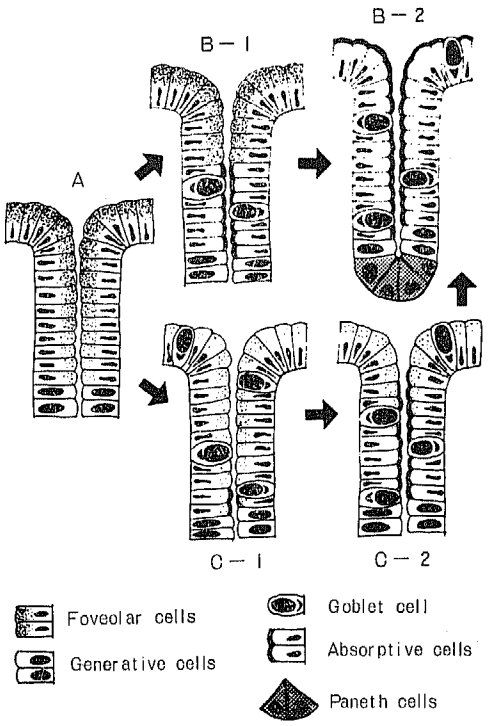

Fig. 3 Microscopic diagram showing the developmental processes of the metaplasia.
A : normal gastric mucosa.
B-1 : early stage of complete metaplasia.
B-2 : late stage of complete metaplasia.
C-1 : incomplete metaplasia developed through the whole gland.
C-2 : complete metaplasia beginning from the isthmus of incomplete metaplastic gland

に分け，両型の細胞はいずれも腺頸部の未分化細胞帯で新生されるが，不完全型は腺管を上行する過程で完全型に分化する可能性があることを明らかにした(Fig. 3)。また，最近 Iida と Kusama[42] は粘膜層内に限局した早期胃癌34例を対象として検討した結果，分化型腺癌は不完全型腸上皮化生と接して発育する頻度が高いこと，および不完全型化生上皮は完全型化生上皮に比較して異型性が強いことから不完全型腸上皮化生巣から分化型腺癌が発生する可能性を推論している。一方，Matsukura ら[35] は disaccharidases, aminopeptidase, alkaline phosphatase などの酵素組織化学および HID-AB 染色などを用いて腸上皮化生を完全型と不完全型およびその混合型の3群に分け，直径5mm以下の微小癌の周辺粘膜を検索した結果，微小癌の中でも intestinal type の癌は約80%が不完全型化生によって囲まれていることを明らかにし，不完全型化生の前癌病変としての意義を重要視している。

以上述べた多方面からの研究成果を総括すると，胃癌の中でも分化型腺癌は組織発生上，不完全型腸上皮化生と密接な関係にあるということができる。しかしながら臨床材料にもとづく検索では，分化型腺癌が不完全型化生巣から発生するのか，あるいは分化型腺癌に対する発癌因子が同時に腸上皮化生も惹起するのかという問題を解決することはできない。この疑問の解明は動物実験による以外にない。

実験的腸上皮化生の作成と胃癌

動物に実験的に腸上皮化生を作成し，胃癌との因果関係を明らかにしようとする試みは臨床材料を対象とする腸上皮化生研究の進歩にともなってさかんになりつつある。現在，実験的腸上皮化生作成のために用いられている方法としてはX線照射と nitrosoguanidine 誘導体の経口投与の2つがおもなものである。

まず，X線照射については，Capoffero[43] はモルモットにX線を照射して萎縮性胃炎を作成し，その中に杯細胞と sucrase activity を伴う腸上皮化生粘膜を観察したと報告している。Watanabe[44] はラットに1日500 rad, 6回照射により，杯細胞のほかに lactase, trehalase, maltase などの disaccharidase を認めたが，癌の発生は認めなかったと報告している。しかしその後渡辺ら[45]は，照射線量を増すことにより，腸上皮化生のみならず，同時に腺癌も発生することを確認したが，腸上皮化生巣から癌が発生したという所見は観察していない。

一方，Sugimura と Fujimura[46] は N-methyl-N′-nitro-N-nitrosoguanidine (MNNG) の経口投与により，ラットの腺胃に癌を発生せしめることに成功したが，その後，Matsukura ら[47]の研究により，同薬剤の投与によって癌のみならず，高率に腸上皮化生が出現することが判明した。さらにひき続き Matsukura ら[48]の精力的な研究により，N-propyl-N′-nitro-N-nitrosoguanidine (PNNG) によってもラット腺胃に癌と腸上皮化生が発生し，しかも MNNG によって発生した胃癌よりも，病理組織学的に，より人の胃癌に近いことが明らかにされた。しかし，これらの実験によってもなお，腸上皮化生が precancerous lesion であるか否かについて明確な結論に到達して

いない。また，これらの報告はいずれもラット胃に実験的腸上皮化生を作成したというものの，提示された写真でみる限り，腸上皮化生は極く軽度であり，また小範囲で，人の胃にみられる腸上皮化生の実験モデルとして適切であるか否か疑問である。したがって，この程度の腸上皮化生を precancerous lesion と考えるにはかなりの抵抗を感ずる。Saito ら[49]も MNNG によって発生した腸上皮化生は発癌に対してさほど大きな意味を持っていないであろうと述べている。また，Jass ら[50]はラットに MNNG 投与後，mucin の組織化学的染色を行い，腸上皮化生よりもむしろ早期に出現する幽門腺粘膜上皮の hyperplasia およびそれに伴って出現する腺頸部未分化細胞帯の dysplasia が発癌を考える上に重要であると述べている。

これらとは別の観点から行われた2，3の実験がある。Watanabe ら[51]は胃抗原をマウスに注射することにより萎縮性胃炎を作成することに成功したが，さらに渡辺ら[52]は壁細胞の萎縮に伴う胃液 pH の上昇により，腸上皮化生が発生するであろうとの作業仮説のもとにマウスに臭化プロパンテリンを投与して胃液の pH を低下させることにより，軽度ながら腸上皮化生の発生を認めている。

以上述べた多数の実験的研究にもかかわらず，腸上皮化生と胃癌の発生との関係は完全に解明されていない。この問題に関しては現在のところ，不完全型の腸上皮化生と分化型腺癌とが組織発生上密接な関係にあるとの結論に止めておかざるを得ないであろう。

手術と腸上皮化生

前述のごとく，渡辺ら[52]は臭化プロパンテリンをマウスに経口投与することによって，胃粘膜に腸上皮化生を作成し，壁細胞の萎縮に伴う酸分泌の低下が腸上皮化生の発生要因となることを報告しているが，この報告は消化性潰瘍の外科ととりくむ外科医にとってかなり重大な意味を有する。すなわち，十二指腸潰瘍の外科的療法として，最近，選択的近位迷走神経切断術（迷切）が行われるようになったが，この術式は迷切によって酸分泌を抑制すると同時に，腸上皮化生の好発部位である幽門前庭部を残すことを前提としている。十二指腸潰瘍を伴う胃には本来，腸上皮化生が発生しがたく，また胃癌との合併頻度は低いことが多くの統計から明らかにされている。したがって，このような胃に迷切を行って酸分泌を抑制した場合，のちに腸上皮化生を誘起する可能性が考えられる。もしこれが事実とすれば，潰瘍は治癒せしめたが，癌に対する重大な risk factor を残すことになる。この問題をとりあげた研究として Ley ら[53]の実験がある。すなわち，ラット胃に迷切とさらに幽門形成術を行ったが，化生を伴う胃炎の発生を認めなかったと述べている。しかし，これは手術後4ないし8週という比較的短期間の観察所見であるので，迷切後の胃粘膜の状況を正しく表現しているか否か疑問である。

最近，教室の藤田ら[54]は臨床例についてメチレン・ブルーを用いた色素内視鏡検査により，迷切後の胃粘膜を追跡し，手術後最長5年まで観察したが，腸上皮化生が急速に出現したり，増悪する所見はみられなかったと報告している。迷切と腸上皮化生の出現について明確な結論に到達するにはさらに多角的な検討が心要であるが，現存のところ，十二指腸潰瘍に対する手術術式としての迷切が発癌の立場から批判されなければならない要素はないようである。

おわりに

腸上皮化生は胃癌との関連から長い間，主として病理学の領域で論じられてきた。しかし最近になって，癌が多方面から研究されるようになるに従って腸上皮化生という難解な課題に生化学者や臨床医もとり組むようになり，今まで気づかれなかった新しい問題点が明らかにされつつある。

腸上皮化生が precancerous lesion であるか否かという問題は未解決のままであるが，胃癌との間に何らかの密接な関係があることは疑う余地はない。腸上皮化生の発現機構が解明され，それが同時に胃癌の予防対策の一助となることを願うものである。

文　献

1) 瀬木三雄：世界各国のがん死亡—46ヵ国における部位別癌訂正死亡率(1975)—．癌の臨，27：395-419，1981
2) Haenszel, W., Kurihara, M., Segi, M. and Lee, R.K. : Stomach cancer among Japanese in Hawaii. J Nalt Cancer Inst, 49 : 969-988, 1972
3) 佐藤徳郎，福山富太郎，鈴木妙子，高柳恂子，村上忠重，汐月信也，田中領三，都　司領：胃癌死亡率と高濃度食塩含有食品の摂取状態との関係．綜医学，16：1087-1097，1959
4) 平山　雄：胃癌の疫学．胃と腸，3：11-20，1968

5) Imai, T., Kubo, T. and Watanabe, H. : Chronic gastritis in Japanese with reference to high incidence of gastric carcinoma. J Natl Cancer Inst, 47 : 179–195, 1971
6) Järvi, O. and Laurén, P. : On the role of heterotopias of the intestinal epithelium in the pathogenesis of gastric cancer. Acta Pathol Microbiol Scand, 29 : 26–44, 1951
7) Morson, B.C. : Carcinoma arising from area of intestinal metaplasia in gastric mucosa. Br J Cancer, 9 : 377–385, 1955
8) Nagayo, T., Ito, M. and Yokoyama, H. : Early phases of human gastric cancer : morphological study. Gann, 56 : 101–120, 1965
9) 中村恭一：胃癌の病理—微小癌と組織発生. pp.140–190，金芳堂，東京，1972
10) Schmidt, A. : Virchows Arch, 143 : 477, 1896（河内　卓：腸上皮化生と胃癌の発生. 代謝，14 : 919–926, 1977 より引用）
11) Rubin, W., Ross, L.L., Jeffries, G.H. and Sleisenger, M.H. : Intestinal heterotopia : a fine structural study. Lab Invest, 15 : 1024–1049, 1966
12) Hebble, R. : The topography of chronic gastritis in otherwise normal stomachs. Am J Pathol, 25 : 125–140, 1947
13) Stemmermann, G.N. and Hayashi, T. : Intestinal metaplasia of the gastric mucosa : A gross and microscopic study of its distribution in various disease states. J Natl Cancer Inst, 41 : 627–634, 1968
14) Murakami, T. : A histological study on the mechanism of intestinal epithelial metaplasia in gastric mucous membrane. Gann, 46 : 9–14, 1955
15) Oota, K. : On "metaplastic gastritits". Some consideration on its histogenesis. Gann, 41 : 72–75, 1950
16) Goldman, H. and Ming, S. : Fine structure of intestinal metaplasia and adenocarcinoma of the human stomach. Lab Invest, 18 : 203–210, 1968
17) 安部宗顕，大内伸夫，赤松昌亮，松本高明：腸上皮化生の酵素組織化学. 胃と腸，6 : 875–880, 1971
18) 石館卓三：胃粘膜腸上皮化生のパターン. 胃と腸，6 : 889–896, 1971
19) Willighagen, R.G.J. and Planteydt, H.T. : Aminopeptidase activity in cancer cells. Nature, 183 : 263–264, 1959
20) Glenner, G.G., Burstone, M.S. and Meyer, D.B. : A study of aminopeptidase activity in the stroma of neoplastic tissue, with a comparison of histochemical techniques. J Natl Cancer Inst, 23 : 857–867, 1959
21) Wattenberg, L.W. : Histochemical study of aminopeptidase in metaplasia and carcinoma of the stomach. Arch Pathol, 67 : 281–286, 1959
22) Planteydt, H.T. and Willighagen, R.G.J. : Enzyme histochemistry of the human stomach, with special reference to intestinal metaplasia. J Pathol Bacteriol, 80 : 317–323, 1960
23) Sugimura, T., Kawachi, T., Kogure, K., Tanaka, N., Kazama, S. and Koyama, Y. : A novel method for detecting intestinal metaplasia of the stomach with Tes-tape. Gann, 62 : 237–238, 1971
24) Kawachi, T., Kogure, K., Tanaka, N., Tokuyama, A., Sugimura, T., Kanasugi, K., Hirota, T. and Sano, Y. : Studies of intestinal metaplasia in the gastric mucosa by detection of disaccharidases with "Tes-tape". J Natl Cancer Inst, 53 : 19–30, 1974
25) Spicer, S.S. : Diamine methods for differentiating mucosubstances histochemically. J Histochem Cytochem, 13 : 211–234, 1965
26) Spicer, S.S., Horn, R.G. and Leppi, T.J. : Histochemistry of connective tissue mucopolysaccharides. In : Wagner, B.M. and Smith, D.E. (eds), The Connective Tissue, pp.251–301, Williams and Wilkins Co., Baltimore, 1967
27) Spicer, S.S., Baron, D.A., Sato, A. and Schulte, B.A. : Variability of cell surface glycoconjugates— relation to differences in cell function. J Histochem Cytochem 29 : 994–1002, 1981

28) Iida, F., Murata, F. and Nagata, T. : Histochemical studies of mucosubstances in metaplastic epithelium of the stomach, with special reference to the development of intestinal metaplasia. Histochemistry, 56 : 229–237, 1978
29) Mowry, R.W. : The special value of methods that color both acidic and vicinal hydroxyl groups in the histochemical study of mucins. With revised directions for the colloidal iron stain, the use of alcian blue G8X and their combinations with the periodic acid-Schiff reaction. Ann NY Acad Sci, 106 : 402–423, 1963
30) Jass, J.R. and Filipe, M.I. : A variant of intestinal metaplasia associated with gastric carcinoma : a histochemical study. Histopathology, 3 : 191–199, 1979
31) 熊谷好正：胃粘膜腸上皮化生の酵素組織化学的研究—とくに電顕組織化学を中心として—. 日消会誌，76 : 1041–1053, 1979
32) Thiéry, J.P. : Mise en évidense des polysacharides sur coupes fine en microscopie électronique. J Microscopie, 6 : 987–1018, 1967
33) Hebbel, R. : Chronic gastritis. Its relation to gastric and duodenal ulcer and to gastric carcinoma. Am J Pathol, 19 : 43–71, 1943
34) Morson, B.C. : Intestinal metaplasia of the gastric mucosa. Br J Cancer, 9 : 365–376, 1955
35) Matsukura, N., Suzuki, K., Kawachi, T., Aoyagi, M., Sugimura, T., Kitaoka, H., Numajiri, H., Shirota, A., Itabashi, M. and Hirota, T. : Distribution of marker enzymes and mucin in intestinal metaplasia in human stomach and relation of complete and incomplete types of intestinal metaplasia to minute gastric carcinoma. J Natl Cancer Inst, 65 : 231–240, 1980
36) Stout, A.P. : Gastric mucosal atrophy and carcinoma of the stomach. NY State J Med, 45 : 973–977, 1945
37) Ming, S., Goldman, H. and Freiman, D.G. : Intestinal metaplasia and histogenesis of carcinoma in human stomach. Light and electron microscopic study. Cancer, 20 : 1418–1429, 1967
38) Nakamura, K., Sugano, H. and Takagi, K. : Carcinoma of the stomach in incipient phase : its histogenesis and histological appearances. Gann, 59 : 251–258, 1968
39) Laurén, P. : The two histological main types of gastric carcinoma : diffuse and so-called intestinal-type carcinoma. Acta Pathol Microbiol Scand, 64 : 31–49, 1965
40) Teglbjaerg, P.S. and Nielsen, H.O. : "Small intestinal type" and "colonic type" intestinal metaplasia of the human stomach, and their relationship to the histogenetic types of gastric adenocarcinoma. Acta Pathol Microbiol Scand [A], 86 : 351–355, 1978
41) 飯田　太，丸山雄造：粘液組織細胞化学的立場からみた腸上皮化生の成立について. 日消会誌，75 : 1303–1311, 1978
42) Iida, F. and Kusama, J. : Gastric carcinoma and intestinal metaplasia : significance of types of intestinal metaplasia upon development of gastric carcinoma. Cancer, (in press.)
43) Capoffero, R. : Intestinal metaplasia in experimental atrophic gastritis. Sucrase activity in the gastric mucosa of guinea-pigs after stomach irradiation. Scand J Gastroenterol, 7 : 711–712, 1972
44) Watanabe, H. : Experimentally induced intestinal metaplasia in Wistar rats by X-ray irradiation. Gastroenterology, 75 : 796–799, 1978
45) 渡辺敦光，寺田和貴，藤井　功，山本由紀子，滝沢韶一，広瀬文男：X線照射によりラットに生じた腸上皮化生. 広島医学，31 : 366–369, 1978
46) Sugimura, T. and Fujimura, S. : Tumor production in the glandular stomach and alimentary tract of the rat by N-methyl-N′-nitro-N-nitrosoguanidine. Nature, 216 : 943–944, 1967
47) Matsukura, N., Kawachi, T., Sasajima, K., Sano, T., Sugimura, T. and Hirota, T. : Induction of intestinal metaplasia in the stomachs of rats by N-methyl-N′-nitro-N-nitrosoguanidine. J Natl Cancer Inst, 61 : 141–143, 1978
48) Matsukura, N., Itabashi, M., Kawachi, T., Hirota, T. and Sugimura, T. : Sequential

studies on the histopathogenesis of gastric carcinoma in rats by a weak gastric carcinogen, N-propyl-N′-nitro-N-nitrosoguanidine. J Cancer Res Clin Oncol, 98 : 153–163, 1980

49) Saito, T., Inokuchi, K., Takayama, S. and Sugimura, T. : Sequential morphological changes in N-methyl-N′-nitro-N-nitrosoguanidine carcinogenesis in the glandular stomachs of rats. J Natl Cancer Inst, 44 : 769–783, 1970

50) Jass, J.R., Filipe, M.I. and Wastell, C. : Altered patterns of mucin secretion in precancerous lesions induced in the glandular part of the rat stomach by the carcinogen, N-methyl-N′-nitro-N-nitrosoguanidine. Invest Cell Pathol, 3 : 399–408, 1980

51) Watanabe, H., Hirose, F., Takizawa, S. and Terada, Y. : Induction of atrophic gastritis in ICR mice by the administration of allogenic antigen. Acta Pathol Jpn, 27 : 799–808, 1977

52) 渡辺敦光，藤井　功，寺田和貴，滝沢韶一，広瀬文男：臭化プロパンテリン投与のマウス胃粘膜におよぼす影響．医学のあゆみ，103 : 34–36, 1977

53) Ley, R., Willens, G. and Vansteenkiste, Y. : Influence of vagotomy on parietal cell kinetics in the rat gastric mucosa. Gastroenterology, 65 : 764–772, 1973

54) 藤田ひろ子，飯田　太，草間次郎：選択的近位迷走神経切断術施行患者の色素内視鏡による追跡．Gastroenterological Endoscopy, 24 : 44, 1982

(57.4.12　受稿)