信州医誌，30(4)：386～390，1982

涙のう造影からみた涙のう鼻腔吻合術

河原田和夫[1)]　平林　源[1)]
平林千春[1)]　甲田尚也[2)]
1) 信州大学医学部耳鼻咽喉科学教室
2) 上田市・甲田眼科医院

Dacryocystorhinostomy as Observed with Dacryography

Kazuo KAWARADA[1)], Minato HIRABAYASHI[1)]
Chiharu HIRABAYASHI[1)] and Naoya KODA[2)]
1) *Department of Otolaryngology, Shinshu University School of Medicine*
2) *Koda Ophthalmology Clinic*

Dacryocystorhinostomy is indicated, for impairment of the passage through the lacrimal sac or the nasolacrimal duct. The authors performed the same anastomosis in 5 cases (all women) diagnosed as having chronic dacryocystitis, and the prognosis was observed by dacryography. Simultaneously, 3 cases of nasal tumor and 2 with rhinitis necroticans on which Denker-Watsuji's operation was performed were used as control. The prognosis of both groups were good, but in 2 cases of the latter group, a mild passage impairment was noted. In one case in the former group retrograde infection occured after withdrawal of Nèlaton's catheter 1 month after operation, and a mild stenosis developed. However, the prognosis of all cases were good, judging from dacryography. Two cases of the latter group with stenoses shed tears often postoperatievely, and cleansing of the lacrimal sac did not improve the symptom. *Shinshu Med. J., 30 : 386—390, 1982*

(Received for publication March 18, 1982)

Key words : dacryocystorhinostomy, dacryography
涙のう鼻腔吻合術，涙のう造影

はじめに

これまで慢性涙のう炎や鼻涙管狭窄などで流涙が著しいと涙のう摘出をすることが多かったが，近年涙道としての生理機能を維持させるために涙のう鼻腔吻合術が行われるようになった。この吻合術において，逆行感染あるいは吻合部狭窄が問題となり，その防止策が工夫されている。著者らは，吻合部狭窄を防ぐためにネラトンカテーテルを長期に留置する方法を併用したところ，ほぼ満足すべき成績を得たので，若干の考察を加え報告する。

対象および方法

対象は，1978年に上田市甲田眼科医院において，慢性涙のう炎と診断され，涙のう鼻腔吻合術を行った5例である。いずれも涙のう造影上，鼻涙管閉塞がみられ，鼻涙管ブジーなどの保存的治療では改善しなかった症例である（表1）。

さらに，同年信州大学医学部付属病院耳鼻咽喉科外来に，通院していた上顎部分切除術をうけた5例について涙のう造影を行った。これらは，涙のうまたは鼻涙管が切断され，結果的に涙のう鼻腔吻合が生じたの

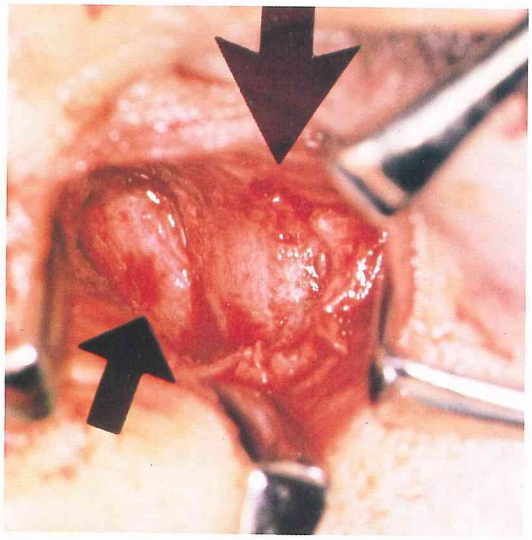

図1　涙のう鼻腔吻合術（Ⅰ）
＜骨窓の作製＞
（⬇）涙のう
（⬆）鼻腔

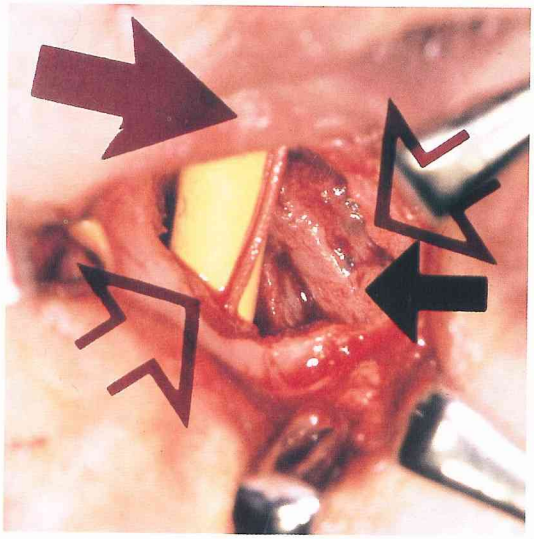

図2　涙のう鼻腔吻合術（Ⅱ）
＜後粘膜弁縫合とネラトン固定＞
（←）後粘膜弁縫合後　（→）涙のう
（⇨⇦）前粘膜弁（縫合前）

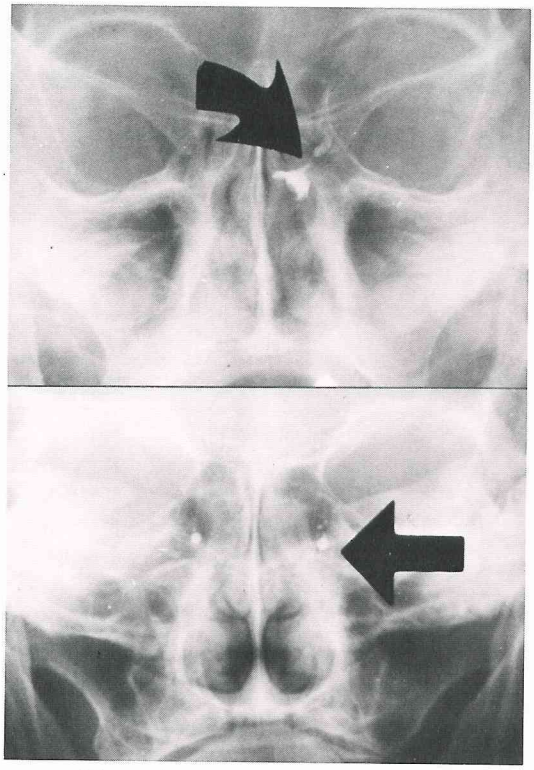

図3　手術前後の涙のう造影（Ⅰ）
図上：術後，矢印：吻合部
図下：術前，矢印：涙のう

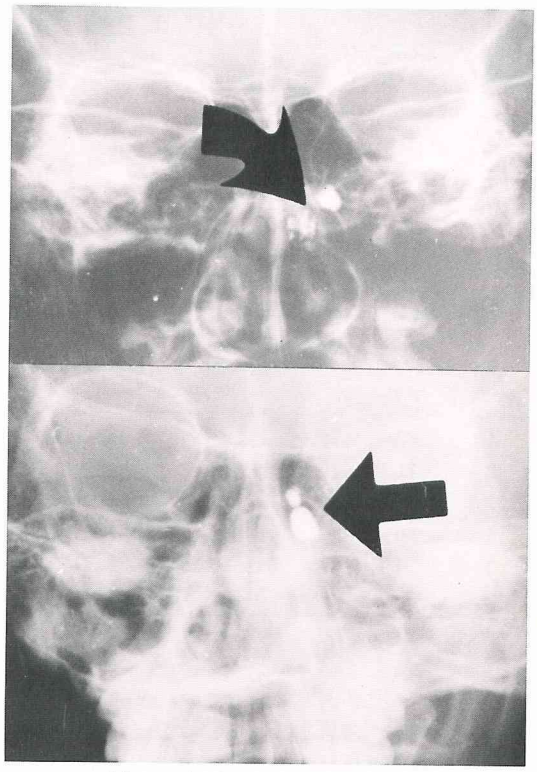

図4　手術前後の涙のう造影（Ⅱ）
図上：術後，矢印：吻合部
図下：術前，矢印：涙のう

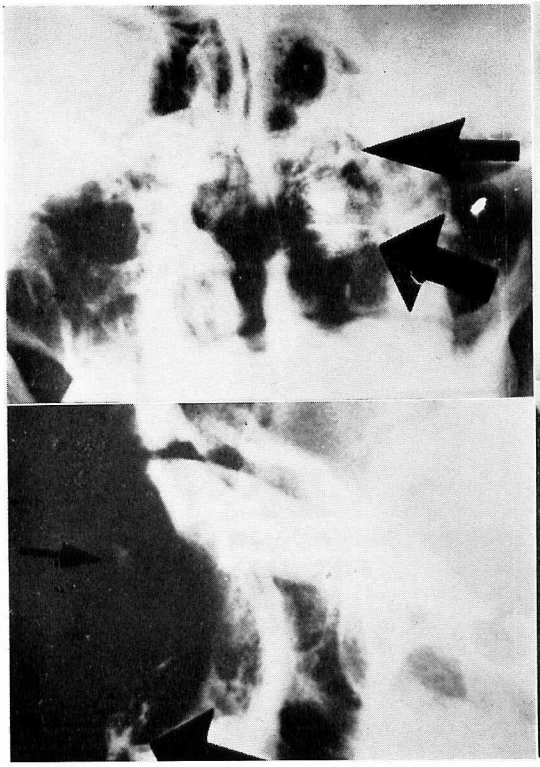

図5　上顎部分切除（Ⅰ）
図上　上の矢印：涙のう，下の矢印：鼻腔
図下　矢印：涙のう

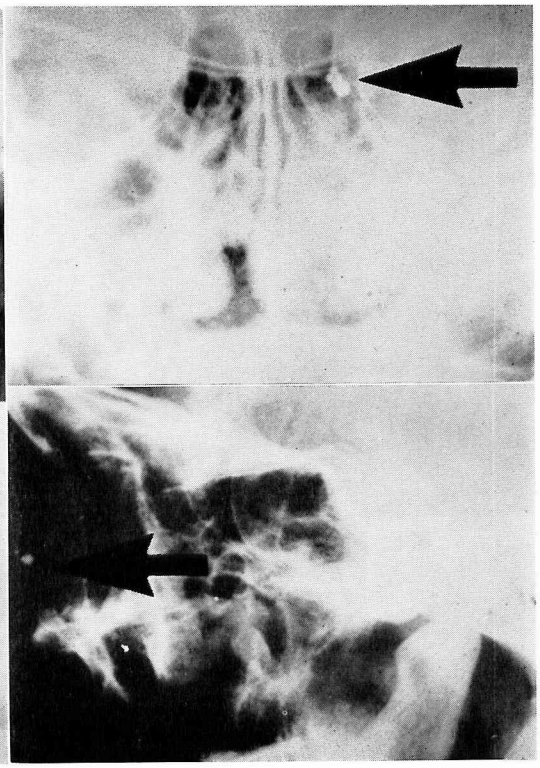

図6　上顎部分切除（Ⅱ）
矢印：涙のう

表1　涙のう鼻腔吻合術5例における吻合部の通過状況

症例	年令	性	術後の通過
1	65	女	良　好
2	71	女	良　好
3	68	女	良　好
4	60	女	良　好
5	54	女	軽度狭窄（時に流涙）半年後良好

表2　上顎部分切除術5例の涙のう造影

症例	年令	性	疾　患	通過状況
1	27	女	鼻腔悪性腫瘍	良　好
2	40	女	鼻腔悪性腫瘍	良　好
3	58	女	鼻腔悪性腫瘍	軽度狭窄
4	45	男	壊疽性鼻炎	良　好
5	72	男	壊疽性鼻炎	軽度狭窄

で比較検討の意味で対象とした（表2）。

涙のう鼻腔吻合術[1]は，Toti 法にもとずいて行い，皮膚切開後，涙のうおよび涙のう窩を出し，涙のう窩の鼻側骨壁を切除し，骨窓を作製した（図1）。

骨窓作製後，涙のうと鼻腔粘膜それぞれに裏側よりⅠ字切開を加え，前後2枚の粘膜弁をつくり，鼻腔側の後粘膜弁と涙のう側の後粘膜弁とを端々吻合した。そして鼻入口部よりネラトンカテーテル6号を挿入し，

涙のう天蓋付近に留置（カットグートで固定）した（図2）。前粘膜弁を縫合し，創部を閉じ，ネラトンの下端を鼻中隔の皮膚粘膜移行部に固定した。

留置したネラトンカテーテルは，約1カ月後に抜去した。

上顎部分切除術は，口唇下切開より，和辻・Denker[2]で行ったが，第5例を除いて，涙のう・涙骨をふくめ拡大切除しているので，残った涙のうは新しくできた鼻腔に開放されている。第5例は，鼻涙管が切断されたのみである。手術時期は，涙のう造影前2カ月ないし3年である。

涙のう造影は，涙のう鼻腔吻合術5例については，手術前とともに術後2～3カ月に行った。一方，上顎部分切除術5例に関しては，手術前は行っておらず，手術後2カ月から3年と日時は不定であった。術後の涙のう造影の際には，いずれも中鼻道または鼻腔欠損部にガーゼを挿入し，造影剤の流失を防いだ。

涙のう鼻腔吻合術を行った5例における吻合部の通過状況は，表1としてまとめた。おもなX線写真を提示すると，第1例（図3上：術後，下：術前）には通過障害がみられない。

図4は第5例であるが，ネラトンカテーテル抜去の際，軽度の炎症がみられ，しばしば流涙がみられた。造影写真では，涙のうに貯留する傾向にあるが，通過障害は認められない。

結果的に涙のうと鼻腔との連絡が生じた上顎部分切除術について表2に示したが，造影写真上通過障害は5例中2例にみられた。

図5は，第1例鼻腔内悪性腫瘍で，術前照射行ったあと，涙のう涙骨をふくめ上顎部分切除を行ったが，通過障害もなく経過は良好である。

図6は，第3例篩骨胞にみられた扁平上皮癌で，涙のうの半切と篩骨洞腫瘍をふくめた上顎部分切除を行った。術後経過は順調であったが，しばしば流涙がみられ，涙のう造影上狭窄がみられた。

考　　察

慢性涙のう炎または鼻涙管狭窄の際には，積極的に涙のう鼻腔吻合術を行うべきと考えるが，境界領域ということもあり，耳鼻科・眼科ともに日常的手術のひとつにはなっていない。眼科医からみると，鼻腔あるいは篩骨洞への開放に躊躇するものがあるし，耳鼻科医からすれば涙のう周辺は守備範囲とならないので，両科ともゆずりあう形で現在に至っている。

涙のう鼻腔吻合術に関して，①鼻腔からの逆行感染②吻合部の狭窄傾向という相反する問題がある。前者に関しては，とくに鼻・副鼻腔炎があると生じやすいので，そうした疾患の治療もあわせ行う心要がある。後者の吻合部の狭窄への対応，すなわち狭窄をいかに防ぐか，あらかじめ考えておく心要がある。不幸にして涙道閉塞あるいは狭窄に陥入った場合には，鼻涙管ブジーによる拡張または再手術で改善をはかるしかないので，なによりも術中から防止策を講じておくことがのぞましい。

著者らは，吻合部狭窄を防ぐために，ネラトンカテーテルの長期留置法を行ったが，特に太いものを用いる必要はない。吻合部付近の上皮化が完成するまでの間，刺激せずかつ涙液の排泄が順調であればよいので，狭窄を防止する目的でネラトンカテーテルの太いものを用いる必要はない。むしろ長期に留置することが大事である。最低1カ月は留置しておきたいので，そうした場合には，涙のう天蓋部のみの固定では不充分なことがあるので，著者らは，鼻入口部鼻中隔皮膚粘膜移行部に3―0の絹糸でネラトンカテーテルの下端を固定している。こうした操作を追加することにより良好な経過をたどる。

一方，涙のうまたは鼻涙管を切断し，結果的に涙のう鼻腔吻合ができている場合の涙のう造影上の動向について検討した。通常の和辻・Denker では鼻涙管が切断されるので，術後流涙を生ずることは止むを得ないが，著者らが対象とした症例は，悪性腫瘍であったために，涙のう・涙骨をふくめ拡大的な手術を行っているので，先に述べたように涙のうと鼻腔の吻合が結果的に生じた。第5例のみ，通常の上顎部分切除で鼻涙管が切断されたのみなので，涙道狭窄が生じた。第3例は，涙のうを切除し，鼻腔に開放させたが，術後照射の影響か，吻合が完全でなかったと思われる。

先に述べた涙のう鼻腔吻合術例と比較すると，上顎部分切除術のように単に涙のうを切断し鼻腔に開放するのみでは，狭窄をおこす例がみられるので，術式の検討とともに，術前に涙のう造影を行い涙道機能を把握しておく必要がある。

著者らが経験した涙のう鼻腔吻合術5例と結果的に涙のう鼻腔吻合が形成された上顎部分切除術5例について涙のう造影上検討したところ次の様に要約できる。

涙のう鼻腔吻合術の際，鼻腔および涙のうにI字切開を加え，それぞれ前後の粘膜弁を作製，ネラトンカテーテルを留置し，端々吻合がなされれば，通過障害

はほとんどみられない。

上顎部分切除術の際，涙のうあるいは鼻涙管を切断したり，同部に放射線治療を行うときは，あらかじめ涙のうなどの通過状況を把握するとともに適確な涙のう鼻腔吻合が完成するような術式を採用することが望ましい。

ま と め

著者らは，慢性涙のう炎に涙のう鼻腔吻合術を行った5例，鼻腔悪性腫瘍あるいは壊疽性鼻炎で上顎部分切除を余儀なくされた5例について，涙のう造影を行い，若干の知見を得た。

慢性涙のう炎では，涙のう鼻腔吻合術で端々吻合がなされれば，通過障害はほとんどないので，涙のうがきわめて小さくないかぎり涙のう摘出は行わず，吻合術がのぞましい。

上顎部分切除などにより，涙のうあるいは鼻涙管を切断，または同部に放射線治療を行う場合には，あらかじめ涙道の通過状況をみるとともに，涙のう鼻腔吻合が結果として完成するような手術を行う必要がある。

本論文の要旨は，第19回日本鼻副鼻腔学会（1980. 9.26. 京都市，国立京都国際会館）において述べた。

文　献

1) 高山　哲：涙のう鼻腔吻合術．堀口申作，橋本泰彦，佐藤清雄，山下公一（編），耳鼻咽喉手術アトラス，第1版，pp.444-451，医学書院，東京，1977
2) 白岩俊雄：和辻・Denker 式手術．河田政一，切替一郎，森本正紀（編），耳鼻咽喉科手術全書，第2巻，鼻・口腔，第1版，pp.79-80，金原出版，東京，1975

（57.3.18　受稿）