信州医誌，30(4)：396～401，1982

術中稀有な misclipping を経験した"真"の後交通動脈瘤の1例

谷崎 義生　小林 茂昭　一之瀬良樹
辻　勉　杉田虔一郎
信州大学医学部脳神経外科学教室

A Case of "True" Posterior Communicating Artery Aneurysm with Rare Intraoperative Misclipping

Yoshio TANIZAKI, Shigeaki KOBAYASHI, Yoshiki, ICHINOSE, Tsutomu TSUJI and Kenichiro SUGITA
Department of Neurosurgery, Shinshu University School of Medicine

The "true" posterior communicating artery aneurysm is rare, with an occurrence of less than 3.3% of total intracranial aneurysms according to the literature. Only three such cases have been reported in Japan. We report surgical experience of a "true" posterior communicating artery aneurysm with a rare intraoperative complication. A 69-year-old female suffered a subarachnoid hemorrhage with severe headache and vomiting. CT scan and left carotid angiography revealed a left posterior communicating artery aneuysm. Left osteoplastic fronto-temoral craniotomy and clipping of the neck of the aneurysm were performed one day after the attack of subarachnoid hemorrhage. The left oculomotor nerve behind the aneurysm was acci dentally clipped for about 1 minute. The resulting disturbance of extraocular movement disappeared within 24 hours after the operation, and slight mydriasis of the left eye disappeared 2 weeks.
Shinshu Med. J., 30 : 396—401, 1982

(Received for publication May 12, 1982)

Key words : posterior communicating artery aneurysm, oculomotor nerve palsy
後交通動脈瘤，動眼神経麻痺

I はじめに

脳動脈瘤のうち内頸動脈・後交通動脈分岐部（以下IC-PC）動脈瘤は高頻度に発生するが，後交通動脈自体に頸部を有する"真"の後交通動脈瘤はまれであり，本邦では文献上3例[1)-3)]が報告されているにすぎない。最近我々はこの"真"の後交通動脈瘤の術中に動眼神経を一時的に misclipping したにもかかわらず，術後，動眼神経麻痺の早期回復をみた症例を経験したので若干の文献的考察を加え報告する。

II 症　例

患者：T.M. 69歳，女性。

主訴：激しい頭痛，嘔吐。

家族歴・既応歴：特記することなし。

現病歴：1981年3月28日昼頃，外出中突然激しい頭痛，嘔吐の出現とともに一過性の意識障害をおこして近医受診。CT scan が施行され，くも膜下出血と診断された。翌日，左頸動脈撮影施行，左後交通動脈瘤が認められたため，手術の目的で3月29日，信州大学

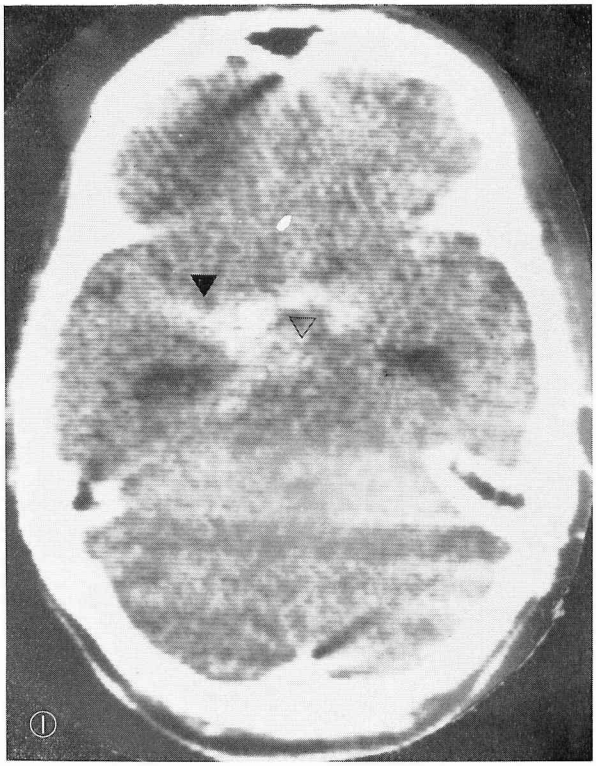
①

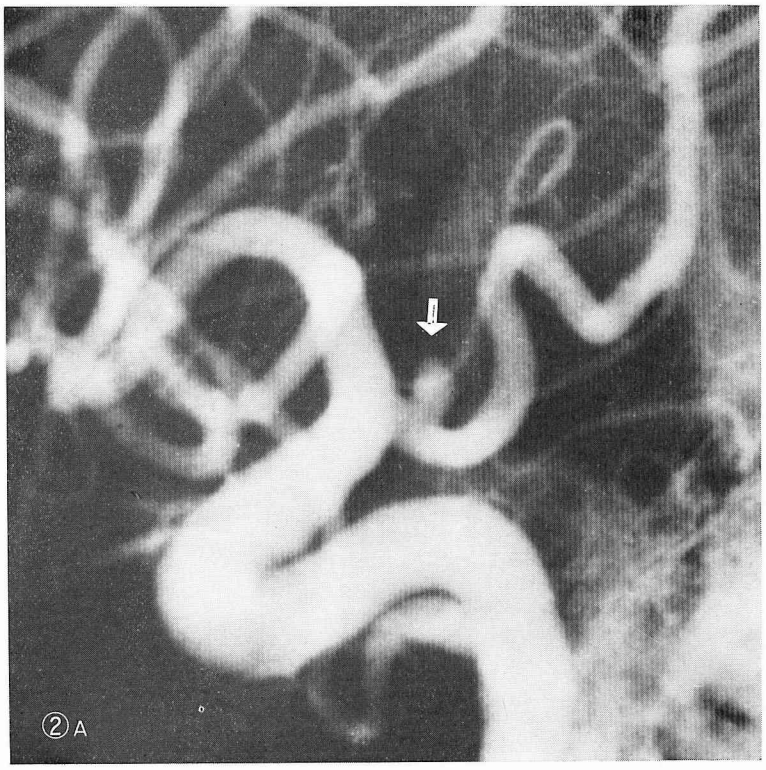
②A

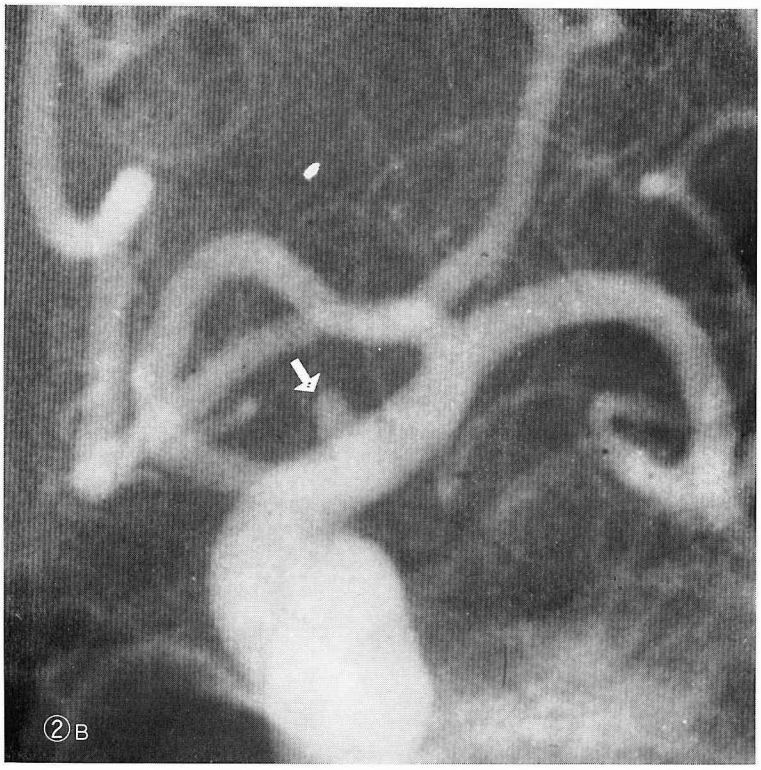
②B

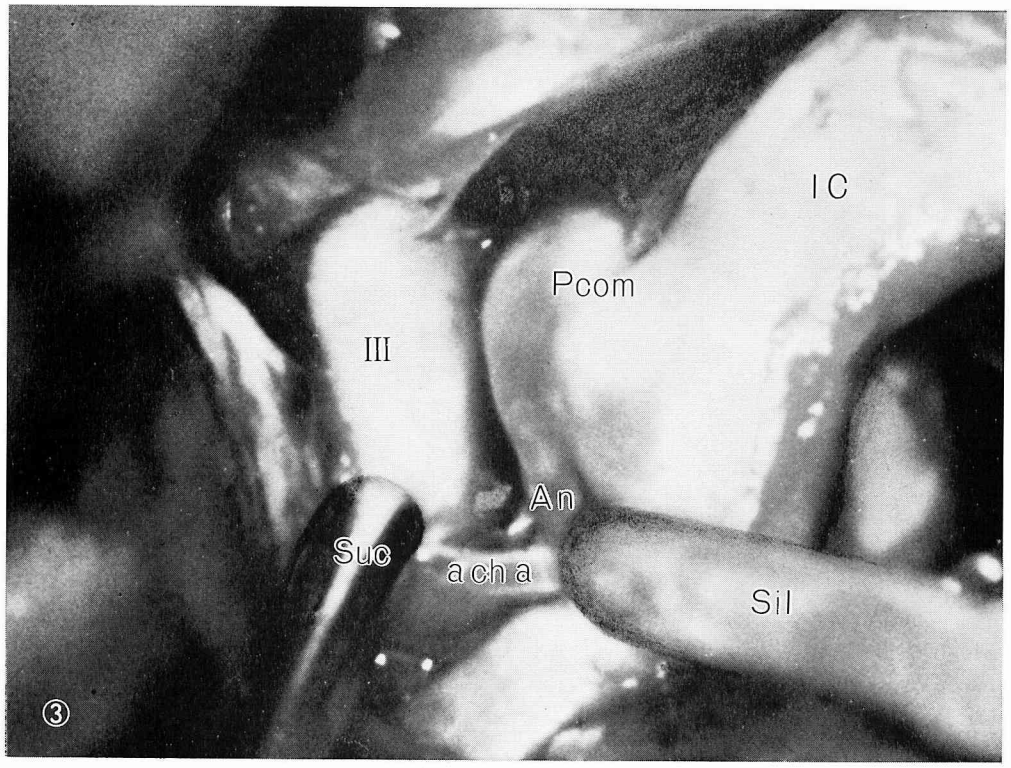
IC
Pcom
III
An
Suc
achа
Sil
③

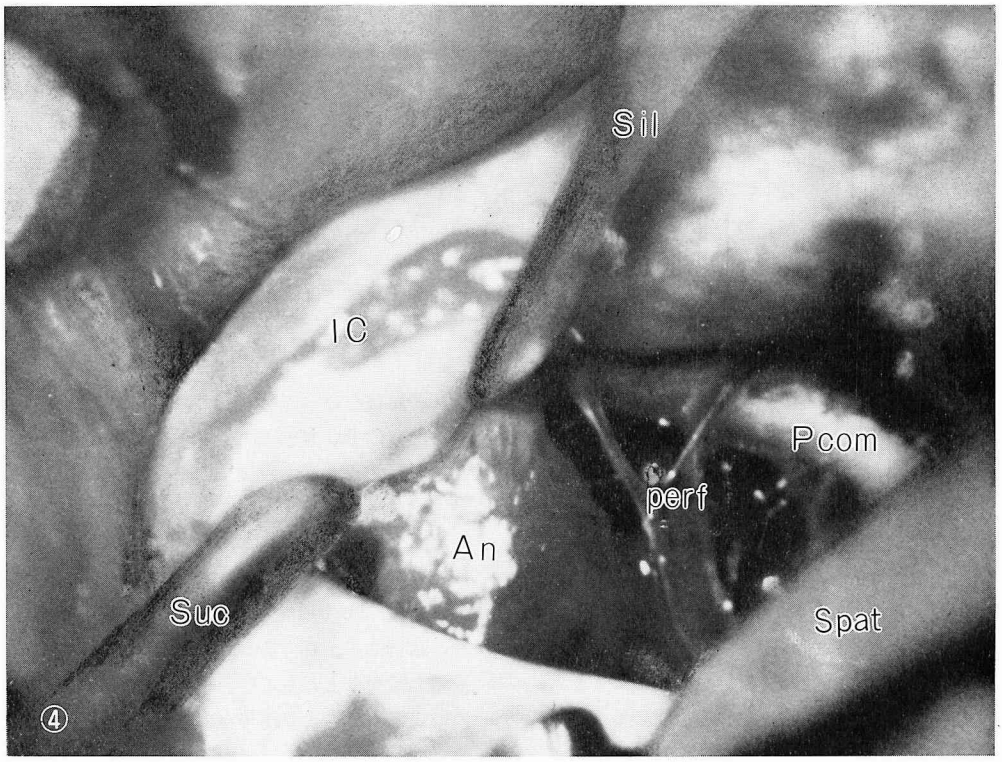
Sil
IC
Pcom
perf
An
Suc
Spat
④

⑤

脳神経外科に入院した。

入院時所見：理学的には特別異常なく，神経学的には，軽い頭痛と項部硬直以外異常を認めなかった。術前の grade は Hunt と Kosnik[4] grade I であった。

臨床検査成績：特記することなし。

神経放射線学的検査所見：CT scan：単純 CT で脳底槽，左 antero-medial Sylvian fissure に高吸収域を認めた（図1）。

左頸動脈撮影所見：側面像では，後交通動脈にその起始部より約3mm末梢に頸部をもつ動脈瘤を認める（図2a）。正面像では，動脈瘤頸部は内頸動脈と重なりはっきりとしない（図2b）。

以上放射線学的所見より，左後交通動脈瘤破裂によるくも膜下出血と診断し，3月29日左前頭側頭開頭，動脈瘤の clipping を行った。

手術所見：内頸動脈を露出し，内側に圧排すると，IC-PC 部には動脈瘤はなく，後交通動脈上に，動脈瘤を認めた。その外下方直下に動眼神経が走行していた（図3）。この方向から clipping を行うことは不可能であると判断し，内頸動脈を外側に圧排すると，動脈瘤，後交通動脈，穿通枝を明瞭に認めることができた（図4）。この術野より杉田 bayonet clip 3号を用い動脈瘤 clipping を行った。clipping 後，図3で示した様に動眼神経は動脈瘤の直下にあるので，ただちに内頸動脈を内側に圧排し，clip blade 先端を確認したところこの先端が動眼神経をはさんでいた。すぐに clip を除去し，前より浅い位置で動脈瘤の reclipping を行った。動眼神経の総 clip 時間は約1分間であった。Reclipping 後動眼神経を確かめてみると，clip による圧痕は認めるものの，肉眼的には出血などの異常は認めなかった。

術後経過：術直後は左瞳孔は散大していたが，対光反射は遅鈍ではあるが残存していた。術後約3時間頃より，覚醒状態で複視を訴えていたが，24時間以内に訴えはなくなり，他覚的にも眼球運動は正常化した。瞳孔不同は術後第4病日までは，1～2mmの左右差として存在したが，それ以降0.5mmに減少し，2週間後には消失した。術後6カ月目の検査では，自覚的，他覚的ともに異常を認めていない。術後1週間で行った頸動脈撮影では，動脈瘤は消失している（図5）。

III 考　　察

一般に後交通動脈瘤として報告されているものの大部分は IC-PC 動脈瘤である[5]。後交通動脈そのものから発生する"真"の後交通動脈瘤はまれであり，全頭蓋内動脈瘤における頻度は McDonald と Dorb[6] 3.3%，Poppen[7] 1.4%，Krayenbühl ら[8] 2.8%，Dandy[9] 0%ときわめて少ない。本邦では Kamiyama ら[1]，Yoshida ら[2]，阿美古と織田[3] の報告があり，本例は4例目である。動脈瘤の発生は，動脈壁中膜の欠損をもととして[10]，持続的な動脈圧および動脈血による脈波により誘導増大されると考えられる[11]。後者の影響は太い動脈ほど強く，動脈瘤は太い動脈の分岐部にほとんどが発生する。後交通動脈の様な細い動脈に，たとえ穿通枝が分岐しているとしても，発生することはまれである。

後交通動脈は多くの穿通枝を持ち，その支配領域は視床，内包など解剖学的に重要な部位である[12][13]。手術手技上後交通動脈瘤頸部が広い場合，trapping せざるをえないことがあり，穿通枝を損傷すると重篤な合併症が出現する[13][14]。我々の症例は clipping ができ，穿通枝の障害をきたすことはなかったが，動眼神

図1　術前単純 CT Scan
左側 Sylvian fissure（黒矢印），脳底槽（白矢印）に高吸収域を認める。

図2　術前左頸動脈撮影
a　側面像
後交通動脈に頸部をもつ動脈瘤（矢印）を認める。
b　正面像
動脈瘤（矢印）頸部は内頸動脈と重なりはっきりとしない。

図3　内頸動脈を内側に圧排した術中所見
左内頸動脈（IC），後交通動脈（Pcom），動脈瘤（An），動眼神経（III），前脈絡動脈（acha），吸引管（Suc），銀ベラ（Sil）を認める。

図4　内頸動脈を外側に圧排した術中所見
内頸動脈（IC），後交通動脈（Pcom），穿通枝（perf），動脈瘤（An），吸引管（Suc），脳ベラ（Spat），銀ベラ（Sil）を認める。

図5　術後頸動脈撮影側面像
動脈瘤は消失している。

経の損傷をきたした。手術手技上 clip の方向というよりはその深さに問題があった。

Hyland と Barnett[15]によれば IC-PC 動脈瘤に合併する動眼神経麻痺の成因は，圧迫そのものというよりも神経が動脈瘤と癒着すること，あるいは神経実質内への出血によると述べている。川瀬[16]によれば，末梢神経圧迫麻痺の実験で，「可逆性麻痺の本態として，機械的圧迫とこれにもとずく髄鞘，軸索の構成物質の可逆性変化を想定し，血行障害は二義的なものと考える」と述べている。我々の症例ではこれら一般的な動脈瘤に合併する動眼神経麻痺の成因とはまったく次元が違ったものである。現在まで文献上動脈瘤 clip で動眼神経をはさんだという報告はない。急速な回復が得られた理由として，clipping による圧迫損傷が，髄鞘，軸索の構成物質の非可逆的変化をともなう神経実質内出血をおこすことなく浮腫の段階にとどまり，また静脈や動脈の閉塞による血流障害も軽微であったためと考えられる。すなわち杉田 clip 先端の圧は 120 g であるが[17]実際には blade の手元部分で動脈瘤頸部をはさんでいたため，clip 先端の圧はその値よりかなり低下していたためであろうと推定している。

Ⅳ 結　　論

比較的まれな疾患である後交通動脈手術中に動眼神経を misclipping したにもかかわらず，術後急速な動眼神経麻痺の回復をみた症例を若干の文献学的考察を加え報告した。

本論文の要旨は，第5回日本脳神経外科学会関東地方会（1982年2月）において発表した。

文　　献

1) Kamiyama, K., Sakurai, Y. and Suzuki, J. : Case report : Aneurysm of the posterior communicating artery itself —Report of a successfully treated case. Neurol Med Chir (Tokyo), 20 : 81–84, 1980
2) Yoshida, M., Watanabe, M. and Kuramoto, S. : "True" posterior communicating artery aneurysm. Surg Neurol, 11 : 379–381, 1979
3) 阿美古征生，織田哲至："真" の後交通動脈瘤の一例. 脳外，9 : 1181–1185, 1981
4) Hunt, W.E. and Kosnik, E.J. : Timing and perioperative care in intracranial aneurysm surgery. Clin Neurosurg, 11 : 79–89, 1974
5) Forbus, W.D. : On the origin of milliary aneurysms of the superficial cerebral arteries. Bull Johns Hopkins Hosp, 47 : 239–284, 1930
6) McDonald, C. and Dorb, M. : Intracranial aneurysm. Arch Neurol Psychiat, 42 : 298–328, 1939
7) Poppen, J.L. : Specific treatment of intracranial aneurysms. J Neurosurg, 8 : 75–102, 1951
8) Krayenbühl, H., Yasargil, M.G., Flamm, E.S. and Tew, J.M. : Microsurgical treatment of intracranial saccular aneurysm. J Neurosurg, 37 : 678–685, 1972
9) Dandy, W.E. : Intracranial arterial aneurysms. p.58 Comstock Publishing Co. Inc., New York, 1944
10) Hassler, O. : Media defects in human arteries. Angiology, 14 : 368–371, 1963
11) Suzuki, J. and Ohara, H. : Clinicopathological study of cerebral aneurysms. J Neurosurg, 48 : 505–514, 1978
12) Saeki, N. and Rhoton, A.L., Jr. : Microsurgical anatomy of the upper basilar artery and the posterior circle of Willis. J. Neurosurg, 46 : 563–578, 1977
13) Gibo, H., Lenkey, C. and Rhoton, A.L., Jr. : Microsurgical anatomy of the supraclinoid portion of the internal carotid artery. J Neurosurg, 55 : 560–574, 1981
14) Alpers, B.J. and Schlezinger, N.S. : Aneurysm of the posterior communicating artery. Arch Ophthalmol, 42 : 353–364, 1949
15) Hyland, H.H., and Barnett, H.J.M. : The pathogenesis of the cranial nerve palsies associated with intracranial aneurysms. Proc R Soc Med, 47 : 141, 1956
16) 川瀬岸枝：圧迫に因る末梢神経麻痺の本態に関する実験研究. 日外宝，30 : 784–800, 1961
17) Sugita, K., Hirota, T., Iguchi, I. and Mizutani, T. : Comparative study of the pressure of various aneurysm clips. J Neurosurg, 44 : 723–727, 1976

(57.5.12　受稿)