信州医誌，29(5)：549～554，1981

多剤併用化学療法で肺転移が消失した睾丸腫瘍の1例

酒井　善之　柳沢　温　小川　秋實
信州大学医学部泌尿器科学教室

COMPLETE REGRESSION OF PULMONARY METASTASES FROM TESTICULAR TUMOR WITH COMBINATION CHEMOTHERAPY

Yoshiyuki SAKAI, Yutaka YANAGISAWA and Akimi OGAWA
Department of Urology, Shinshu University School of Medicine

SAKAI, Y., YANAGISAWA, Y. and OGAWA, A. *Complete regression of pulmonary metastases from testicular tumor with combination chemotherapy.* Shinshu Med. J., 29 : 549–554, 1981

A 17-year-old male was admitted because of right scrotal swelling. Under the diagnosis of testicular tumor, right high inguinal orchiectomy was performed. Histological diagnosis was embryonal carcinoma. He was scheduled to undergo retroperitoneal lymphadenectomy combined with pre- and post-operative irradiation. However, when a total dose of 1,700 rad was irradiated, multiple lung metastases were found. The schedule was abandoned and bleomycin, vinblastine and cis-platinum were given in combination according to the Einhorn's regimen. As he showed severe leukopenia during the first course, the dose of vinblastine was reduced. By the end of the third course, lung metastases disappeared completely and serum hCG that had been elevated prior to chemotherapy returned to normal. After completion of the fourth course, he has been maintained on vinblastine every four weeks and OK-432 biweekly. He has been well and free of recurrence for the last seven months. (Received for publication April 23, 1981)

Key words ; 胎児性睾丸腫瘍 (testicular embryonal cell carcinoma)
多剤併用化学療法 (combination chemotherapy)
シスプラチナム (cis-platinum)

I　緒　言

遠隔転移を生じた睾丸腫瘍の予後は，従来は絶対不良であったが，近年化学療法の進歩で著明な改善がみられている。

我々は，睾丸腫瘍の肺転移に対して化学療法を行い，著効が得られた症例を経験したので，若干の文献的考察を加えて報告する。

II　症　例

患者：17歳，高校生。

初診：昭和55年5月7日。

主訴：右睾丸の無痛性腫脹。

既往歴：小児喘息。

家族歴：特記すべきことなし。

現病歴：昭和55年3月末，右陰嚢内容の腫脹に気づいた。4月初旬よりは，右下腹部痛が出現した。5月7日，当院第三内科を受診し，当科に紹介され，5月8日入院した。

現症：右陰嚢内容は，睾丸と副睾丸が一塊となって小鶏卵大に腫脹し，凹凸不整で圧痛が存在した。触診所見から，右睾丸腫瘍と診断した。

写真１：摘出標本の割面像　実物大
黒っぽい部分は出血部。

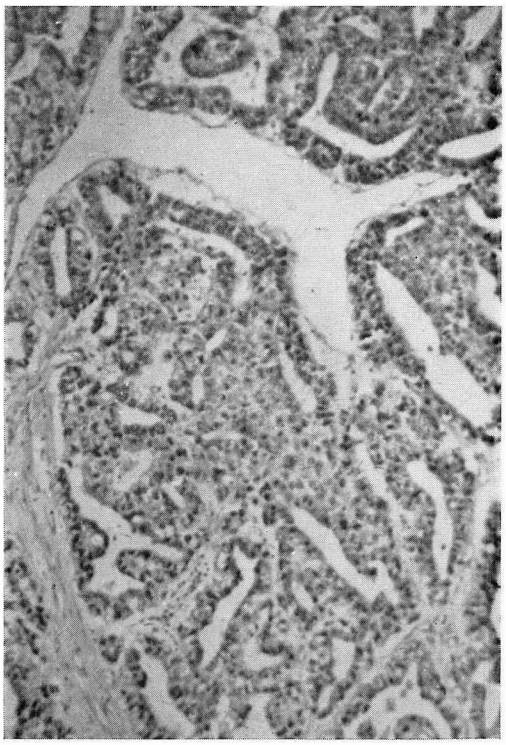

写真２：病理組織標本　HE 染色×400
純粋な胎児性癌の像を呈している。

入院時検査所見：血算，血液化学，AFP 値，CEA 値は異常なかったが，血沈は１時間値27mm ２時間値42mmと亢進し，血清 hCG は，35.8mIU/ml（正常値は15mIU/ml 以下）と高値であった。胸部単純Ｘ線撮影では，明らかな転移巣は認められなかった。

手術：５月９日，右高位除睾術を施行。摘出標本（写真１）は63ｇで，肉眼的には精索への浸潤は認められなかった。

病理組織学的所見：腺管様構造を有する純粋な胎児性癌（写真２）で，リンパ管への浸潤が腫瘍塊の周囲で著明であった。

術後経過：除睾術後行ったリンパ管造影および排泄性腎盂造影では，腹膜後腔リンパ節転移を示唆する所見はみられなかった。追加治療として腹膜後腔リンパ節への放射線照射とその廓清を計画し，10日目より，傍大動静脈リンパ節および右傍腸骨リンパ節にライナックによる超高Ｘ線照射を開始した。1,700 rad 照射した時点で左側胸部に刺すような痛みを訴えだしたので，胸部Ｘ線撮影を行ったところ，左下肺野に直径10mm弱の結節状陰影が発見された。全肺野断層撮影（写真３）にて，左下肺野に拇指頭大のものが２個，右下肺野に小指頭大のものが１個，計３個の結節状陰影が発見された。睾丸腫瘍の肺転移と診断し，治療方針を化学療法に変更した。放射線照射中止後測定された血清 hCG 値は，29.3mIU/ml で，入院時と比較して有意の減少はなく，依然高値であった。

化学療法：Einhorn らの BVP 療法（表１）に従い，６月10日に第１クールを開始した。開始後３日目，血小板が８万に減少したために投薬を一時中断し，経過をみていたところ，10日目には，血小板は20万に回復したが白血球が500に減少した。抗生物質，ガンマグロブリン製剤，新鮮血輸血により，１週間で3,300と正常範囲に回復した。第１クールでは，cis-platinum を３回計 90mg，vinblastine を２回計 20mg，bleomycin を２回計 60mg使用したのみであったが，第１クール開始後24日目の胸部断層撮影（写真４）では，右肺の転移巣は消失し，左肺の２つの転移巣も縮小していた。白血球減少を防止するために，第２およ

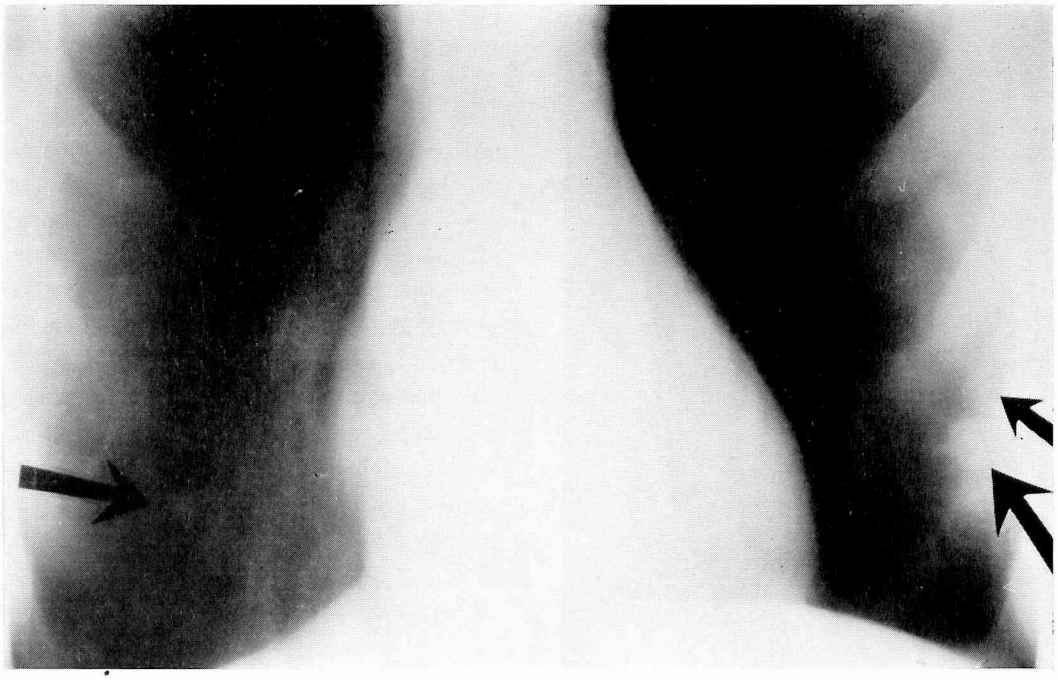

写真３：化学療法開始前全肺野断層撮影
左下肺野に２個，右下肺野に１個，計３個の結節状陰影がある。

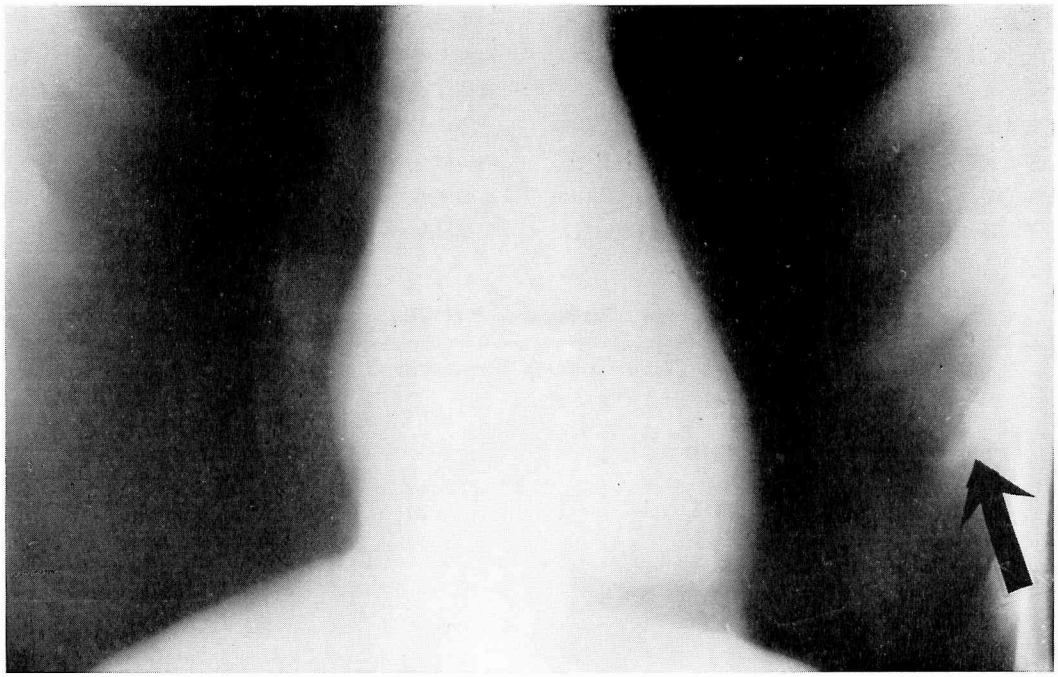

写真４：第１クール後胸部断層撮影
右肺の転移巣は消失し，左肺の２つの転移巣も縮小。

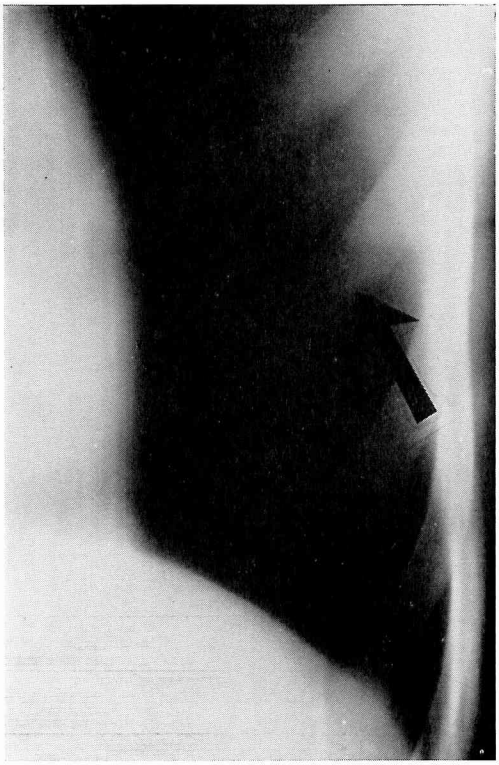

写真５：第２クール後左胸部断層撮影
左下肺野の転移巣は非常に小さくなった。

び第３クールでは，vinblastine の量を第１クールの半分に減らして，７月８日，第２クールを開始した。その結果，白血球減少の程度は軽減し，cis-platinum を予定通り５回使用することができたが，白血球数の回復が遷延し，正常範囲に戻るのに２週間あまり要した。第２クール開始後29日目の左胸部断層撮影（写真５）では，左下肺野の転移巣は非常に小さくなっていた。第３クール開始後８日目には，hCG 値は 3.2 mIU/ml と正常範囲にはいっており，化学療法開始前と比較して有意の減少を示していた。第２および第３クールでは，両クール合計で，cisplatinum を10回計 300mg，vinblastine を4回計 20mg，bleomycin を３回計 90mg 投与した。しかし，白血球減少が著明であったために第４クールでは vinblastine の量をさらに半減して，vinblastine を２回計５mg，bleomycin を３回計90mg投与した。第４クール途中の９月14日，患者は元気に退院した。退院後は，外来で，vinblastine 2.5mg を４週ごと，OK-432 を２週ごとに３ないし４KE，前者は静注で後者は筋注で投与する維持療法を継続しながら，経過を観察している。８月中旬に完全寛解状態になってから現在までの約７カ月間，再発の徴候はみられていない。

Ⅲ 考　察

睾丸腫瘍患者の予後を左右する因子として横川ら[1]は，病理組織像，腫瘍の進展度，患者の年令，治療法の４つが重要であると述べている。組織型では，一般に精上皮腫と非精上皮腫の２つに大別されるが，精上皮腫は放射線感受性が高く放射線治療が有効なため，予後は比較的よい。非精上皮腫には，奇形癌，胎児性癌，絨毛癌などがあるが，これらは予後不良で，中でも絨毛癌では２年以上生存する例はまれである。腫瘍の進展度という面では，当然のことながら，ステージ

表１　Einhorn の BVP 療法

Ⅰ　緩解導入療法（Vinblastine は Bleomycin の 6時間前に投与）								
日	1	2	3	4	5	9	16	
Vinblastine (0.2mg/kg 1–4 クール静注)	↓	↓						
Platinum (20mg/M² 1–3 クール静注)	↓	↓	↓	↓	↓			
Bleomycin (30mg 1–4 クール静注)		↓				↓	↓	
Ⅱ　維持療法（２年間継続）								
日	1					8	15	22
Vinblastine (0.3mg/kg静注)	↓							
BCG (乱切法)						↓	↓	↓

が進むほど予後は悪い。年令的には，幼児例では除睾術のみでも一般に予後良好であるという。自験例については，胎児性癌で遠隔転移があり，17歳ということからして，一般に予後は不良と考えざるをえない。当初，肺転移巣が発見されていなかったので，術前照射，後腹膜リンパ節廓清術，術後照射のサンドウィッチ療法を行う予定であったが，肺転移巣が多発性に存在することが確認されたために，化学療法を行うことに変更した。

遠隔転移を有する非精上皮腫性睾丸腫瘍に対する化学療法には，多数の薬剤が単独または併用で試みられてきた。すでに1950年代の初期より，mithramycin が転移を伴う睾丸腫瘍12症例に使用され，そのうち7症例に他覚的所見の改善をみている[2]。1960年に，Li ら[3]が，actinomycin D, methotrexate, chorambucil の3剤併用化学療法を試みてかなりの効果を挙げて以来，にわかに睾丸腫瘍の化学療法が注目を集めるようになった。しかし，寛解率は50%前後，完全寛解率は30%以下という状態で，決して満足できるものではなかった[4]。

1977年に，Einhorn と Donohue[5]は，BVP 療法とよばれる新しい多剤併用化学療法による経験例を発表した。この BVP 療法とは，bleomycin, vinblastine, cis-platinum の3剤併用療法であり，寛解導入療法は，3週間を1クールとし4クール行う。最初の3クールは，cis-platinum を1日目から5日目まで20mg/m^2, vinblastineを1日目と2日目に 0.2 mg/kg, bleomycin を2日目，9日目，16日目に 30mg をそれぞれ投与する。第4クールは，cis-platinum をはずし vinblastine と bleomycin のみで行う。Cis-platinum の腎毒性を予防するために，輸液して利尿をつける。Bleomycin は，肺線維症を防止するために，総量で360mg以上にならないようにする。Vinblastine 投与の6時間後に bleomycin を投与することにより，vinblastine で同調化させた腫瘍細胞を bleomycin でたたくという考え方をしている。維持療法は，4週間を1クールとし，1日目に vinblastine を 0.3mg/kg 静注し，8日目，15日目，22日目に BCG を接種する。以上の方法を2年間続ける。彼らは，この方法で治療した27例で，寛解率 100%，完全寛解率85%と，従来の方法に比べて画期的な好成績を挙げた。その後，Oliver ら[6]，Ramsey ら[7]によって追試が行われているが，いずれの報告においても寛解率が95%を下まわるものはない。

自験例においても，左側胸部痛の消失，胸部X線撮影における肺転移巣の消失，tumor marker としての hCG の正常化など，完全寛解がえられている。しかし，副作用も激烈である。自験例に出現した BVP 療法の副作用によると思われるものとしては，悪心嘔吐，心窩部痛，口内炎，白血球減少症，血小板減少症，貧血，脱毛，発熱などがあるが，臨床上最も重要と思われたものは白血球減少症である。自験例では，第1クールに白血球が 500 にまで減少した。これは主として vinblastine の副作用によるものであろうが，ほかの2剤との相乗作用および化学療法前に行われた 1,700 rad の放射線照射が，骨髄抑制をさらに一段と増強させたものと考えられる。

Einhorn らの BVP 療法に関する第2報[8]によると，原法では副作用が強く現れるので，vinblastine の量を4分の3に減らして，1日目に0.3mg/kgにしている。また，以前に放射線治療をうけていた者は，さらに vinblastine の量を4分の3に減らしている。この方法によって，効果は原法と同じでありながら，副作用を軽減することができたと述べている。

維持療法として，我々は，BCG のかわりに OK-432 を今回使用したが，これについても，cis-platinum を第4クールまで使うことによって維持療法は不要になると，彼らは述べている。

完全寛解がえられた症例での再発率は18%で，そのほとんどは1年以内におこっている[8]。自験例は，完全寛解状態に達して7カ月あまり経過しているが，幸い再発の徴候はない。

BVP 療法は，一般に睾丸腫瘍の転移には大変有効な治療法であるが，林正ら[9]によると，脳転移には効果がなかったという。

Ⅳ 結　語

最近開発された cis-platinum を加えた多剤併用化学療法によって肺転移が消失した睾丸腫瘍の1例を報告した。

稿を終わるにあたり，病理組織学的診断につき御教示いただいた本学中検病理丸山雄造助教授に深謝致します。なお，本稿の要旨は，日本泌尿器科学会第79回信州地方会で発表した。

文　献

1) 横川正之，福井　巌，山内昭正，東　四雄：睾丸腫瘍の診断と治療．癌と化学療法，5：526-533，1978
2) Brown, J. H. and Kennedy, B. J. : Mithramycin in the treatment of disseminated testicular neoplasms. N Engl J Med, 272 : 111-118, 1965
3) Li, M. C., Whitmore, W. F. Jr. and Golbey, R. : Effects of combined drug therapy on metastatic cancer of testis. JAMA, 174 : 1291-1299, 1960
4) 高木敏之，真田雅好，小黒昌夫，馬場　尚：睾丸腫瘍の化学療法．癌と化学療法，2：483-491，1975
5) Einhorn, L. H. and Donohue, J. P. : Improved chemotherapy in disseminated testicular cancer. J Urol, 117 : 65-69, 1977
6) Oliver, R. T. D., Rohatiner, A. A., Wrigley, P. F. M. and Malpas, J. S. : Chemotherapy of metastatic testicular tumors. Br J Urol, 52 : 34-37, 1980
7) Ramsey, E. W., Rowman, D. M. and Weinerman, B. : The management of disseminated testicular cancer. Br J Urol, 52 : 45-49, 1980
8) Einhorn, L. H. and williams, S. D. : Chemotherapy of disseminated testicular cancer. Cancer, 46 : 1339-1344, 1980
9) 林正健二，添田朝樹，堀井泰樹，桐山雷夫，吉田　修：Cis-platinum vinblastine bleomycin の3者併用化学療法後に脳転移をきたした非セミノーマ性睾丸腫瘍の1症例に対する治療経験．泌紀，26：459-464，1980

(56.4.23 受稿)