信州医誌，28(3)：299～303，1980

症 例

腱鞘巨細胞腫の2例

斉藤 覚[1)] 町田拓也[1)] 奥原 佐[1)]
赤岡啓二[2)] 小林茂明[2)]
1) 長野県立木曾病院整形外科
2) 信州大学医学部整形外科学教室

TWO CASES OF GIANT CELL TUMOR OF TENDON SHEATH

Satoru SAITOH[1)], Takuya MACHIDA[1)], Tasuku OKUHARA[1)], Keiji AKAOKA[2)] and Shigeaki KOBAYASHI[2)]
1) Department of Orthopaedic Surgery, Kiso Hospital
2) Department of Orthopaedic Surgery, Shinshu University School of Medicine

SAITOH, S., MACHIDA, T., OKUHARA, T., AKAOKA, K. and KOBAYASHI, S. *Two cases of giant cell tumor of tendon sheath.* Shinshu Med. J., 28 : 299-303, 1980

Two cases of giant cell tumor of tendon sheath were reported. Case one was a 25-year-old man with a tumor on the plantar surface of his right third toe and he complained of gait disturbance due to the tumor. Another case was a 63-year-old woman with a painless slow-growing tumor on the volar side of her right little finger.

The x-ray picture was normal in the first case, but in the second case it demonstrated marked pressure atrophy of the middle phalanx of the little finger from the volar side.

All other examinations including serum lipid level were normal in both cases.

Careful resection of the tumors was done and it passed 2 years in the first case and 3 months in the second after operation, without signs of recurrence.

(Received for publication; February 1, 1980)

Key words; 巨細胞腫 (giant cell tumor)
腱 鞘 (tendon sheath)
黄色腫 (xanthoma)

はじめに

腱鞘巨細胞腫は，benign synovioma, xanthoma, xanthogranuloma，など数多くの別名を持ち，明確な分類に属していない。本症の本態について，局所代謝異常説，腫瘍説がある一方，Jaffe[5] の提唱した炎症説も有力で，本症を pigmented villonodular synovitis の限局型すなわち pigmented villonodular tenosynovitis と考える人も多い[6)12)]。

Diffuse form としての pigmented villonodular synovitis は膝，股関節など大関節の滑膜に好発し，また粘液包にも見られるが[15)]，最近我々は，明らかに腱鞘より発生し，同部に限局していた pigmented villonodular tenosynovitis すなわち giant cell tumor of tendon sheath を足指に1例，手指に1例経験したので報告する。

症　　例

症例1　25才　男性

主訴：右第3足指足底側の腫瘤

現病歴：1年前，偶然右第3足指の足底側の腫瘤に気づくも無痛性のため放置していた。最近，同部に歩行時痛が生じるようになり来院した。

初診時所見：右第3足指足底側に直径約 1cm の円形，弾性硬の腫瘤が存在し，同部に軽い圧痛を認めた。足指の知覚，運動は正常で，X線写真では異常を認めなかった。なお諸検査成績にも異常がなかった。

治療は腰椎麻酔下に腫瘤を摘出した。

手術時所見：皮膚，皮下組織を分けてゆくと，黄色と茶褐色とが混在した腫瘤が，腱の足底側に容易に確認できた。腫瘤の一部は分葉状となり，遠位部まで及んでいたが，周囲との癒着は少なく全摘出できた。腱自体には変化はなく m. flexor digitorum longusの腱鞘より発生したと考えられた。

術後2年の現在，歩行時痛は消失し，再発の徴候はない。

症例2　63才　女性

主訴：右小指掌側の腫瘤

現病歴：3年前より右小指中節の掌側に，無痛性の腫瘤を認めた。最近腫瘤の大きさが増し，指節間関節の屈曲障害をきたし来院した。

初診時所見：右小指掌側の中節に一致して，1.5×1.5cmの大きさで，凹凸不整な腫瘤を認めた(写真1)。癒着のためか腫瘤を他動的に動かすことはほとんど不能であった。腫瘤が大きいため，指節間関節の軽度屈曲障害を認めるも知覚は正常であった。X線像では，中節骨の掌側は腫瘤の圧迫のためか，えぐられたように細くなっていた（写真2）。

手術時所見：掌側の皮膚，皮下組織を開いていくと，茶褐色の腫瘤が容易に確認できた。腫瘤は一塊のように見えたが，橈側，尺側の2つの塊に分けることができ，さらに，m. flexor digitorum profundus を確認すべく剝離を進めると，2つの腫瘤は腱と中節骨の間で連絡しており，1つの腫瘤であることがわかった。腱鞘の一部と癒着していたため，これを含めて腫瘤を半環状のまま全摘出した。

術後3カ月の現在，再発の徴候はない。

2症例とも家族に同様の症状を呈するものはなく，既往歴にも糖尿病，高血圧，皮膚症状などは認められなかった。血清脂質検査でも全く異常はみられなかった（表1）。

表1　血清脂質検査結果

	case 1	case 2
total lipid (500-1000mg/dl)	472	570
total cholesterol (70-230mg/dl)	150	234
ester cholesterol	109	147
free cholesterol	35	56
free fatty acid (0.2-0.6mEq/l)	0.24	0.21
β-lipoprotein (160-450mg/dl)	248	440
triglyceride (10-190mg/dl)	62	75
phospholipid (130-250mg/dl)	151	223
HDL (30-80mg/dl)	39	40
LDL (133-628mg/dl)	220	320
VLDL (0-185mg/dl)	45	45

（　）内は正常値

症例1の組織像では，円形ないし紡錘形の細胞が膠原線維を伴って不規則に錯走し増殖していた。またヘモジデリン沈着が細胞内外に認められた。巨細胞はきわめてまれに認められるにすぎなかった。症例2もほぼ同様の組織を示していたが，巨細胞は数多く認められた（写真3）。

考　　察

1　臨床像について

本症に関する報告は欧米で多く[6)10)12)]，それらによると，本症はほとんど単発性であり，2/3 は女性で圧

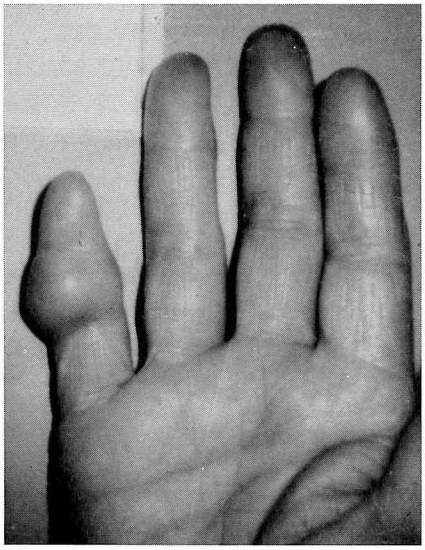

写真１　症例２
右小指中節に凹凸不整の腫瘤を認める。

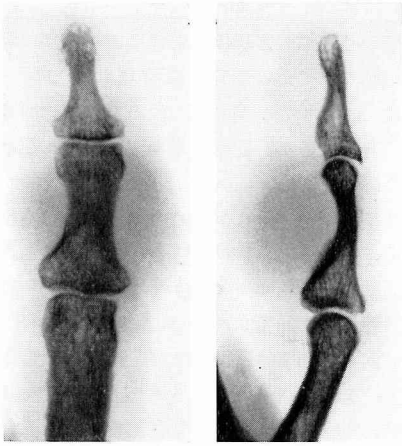

（ａ）　（ｂ）

写真２　症例２　Ｘ線像
正面像（ａ）では著変はないが
側面像（ｂ）で腫瘍による掌側からの中節骨の圧迫が著明である。

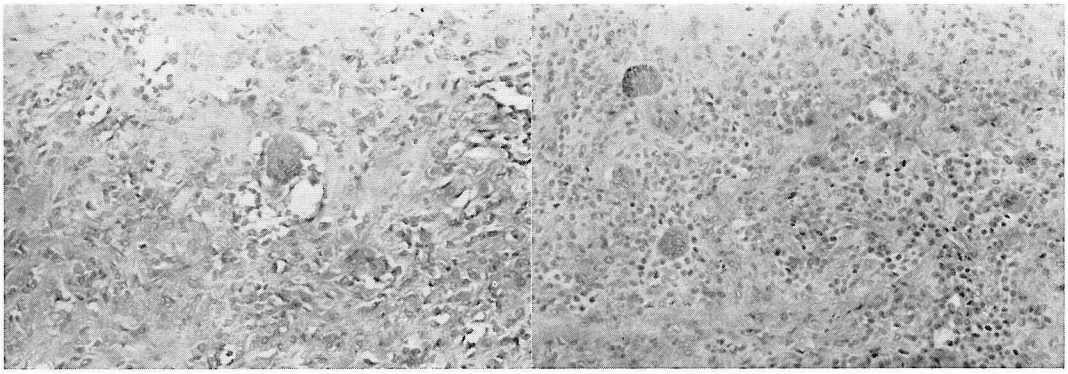

（ａ）　（ｂ）

写真３　症例１（ａ），症例２（ｂ），組織像
（Ｈ−Ｅ染色　×200倍）
症例１では巨細胞が少なく，症例２では，多数みられる。
線維化はほぼ同程度である。

倒的に女性に多発している。広くどの年代にも認められるが，Jones ら[6] は60才代，Phalen ら[10] は50才代に最も好発するとしている。発生部位は手指掌側がほとんどで，各手指における頻度はほぼ同じであるが，やや第２，第３指に多発する傾向がある。

本邦における報告もほとんどすべて手指に発生したものについてであり[1)4)]，我々が経験した症例１のごとく，足指に発生したものはきわめて稀と考えられる。症例１の主訴は歩行時痛であり，手指に発生した本症の主訴が，無痛性の腫瘤であることと異なっていた。

本症で認められる骨変化は圧迫萎縮とされるが，実際骨変化の生じる頻度は高い[1)2)6)14)]。骨変化の強さは，線維化の程度[1)] や腱・靱帯による腫瘤の拘束の程度[10)] と結びつけられているが，我々の症例では，むしろ腫瘤の存在期間と関連があるように思われた。すなわち３年間症状の続いた症例２が，症状出現後１年

で来院した症例1より著しい骨変化を示していた。なお，腫瘤の存在期間と線維化の程度とを結びつける人もいるが[5)12)]，これを否定する意見もあり[10)]一定の見解はない。我々の2例の間には，2年間の腫瘤の存在期間に差があるが，線維化の程度には差が認められなかった。

鑑別診断では，xanthomatosis，骨巨細胞腫が問題となる。xanthomatosis においては本症と異なり，しばしば家族性が認められ，多発性でアキレス腱，上腕三頭筋腱などに好発し，手指に発生する場合には背側に多い。また病巣はびまん性で，腱自体にも脂質沈着があり，皮膚症状や過コレステロール血症を伴うことが多い。本症患者に著明な骨変化を認める場合には，骨巨細胞腫との鑑別が大切である。骨巨細胞腫は，骨内部からの病変であることからX線像の特徴は，骨髄腔の拡大と皮質の非薄化である[2)17)]。また組織像でも本症に比し，より血管が豊富で出血巣が多くみられ，出現する細胞も異なることから区別されるという[2)]。

本症は腫瘍と考えても，限局性，非浸潤性の良性腫瘍であり，治療は完全摘出である。しかし再発率は意外と高く[1)2)4)6)8)10)12)]，その原因は腫瘤の分葉構造と被膜，腱鞘への侵入のためにおこる不完全摘出とされ，高杉ら[14)]は腱鞘を含めた全摘出が必要であるとした。また最近，本邦において手指関節より発生した pigmented villonodular synovitis について報告があるが[3)13)]，手術時に，特に手指背側に発生した腫瘤については，関節との関係を注意深く観察する必要があり，連絡がある場合には腱鞘というよりも，関節滑膜より生じた pigmented villonodular synovitis の可能性が高く，再発予防のためには，関節の滑膜切除を追加しなくてはならない[3)]。我々の2症例は，ともに腫瘤は塊状で関節とは独立しており完全摘出できたと考えている。

2　本症の成因について

現在，本症を pigmented villonodular tenosynovitis ととらえる炎症説[5)]と，組織球由来の腫瘍と考える説が有力である。炎症説を支持する立場から炎症のひきがねとして外傷や手術侵襲，また関節の変性などが提唱されている[6)12)]。たしかに外傷の既往を有する症例が多いようであるが[1)6)7)14)]，逆に認められない例も多く[10)]，直接の誘因とは考えにくい。どの程度のものを外傷というのか，たとえば書字を多くすることが外傷として認められるのかなど問題はあるが，我々の2症例では明らかな外傷の既往がなく，また Heberden 結節などの関節変性を示す所見もみあたらず，炎症の誘因となるものは認められなかった。

一方，成因として局所代謝障害説も存在し，荻野ら[9)]は，本症の腫瘍性性格を認めながらも全身的代謝異常による xanthomatosis をも含めた xanthoma の中に本症を分類している。本症とは全く別の疾患である xanthomatosis においても脂質沈着は認められ，また脂質は炎症巣や腫瘍内でも非特異的に認められること[11)]，本症患者の血清脂質は正常であるものがほとんどであること[6)]，実験的にも脂質は関節内出血により生じ得ること[16)]などから，本症の組織に多くの脂質が認められるからといって，成因が局所脂質代謝異常とはいいきれない。我々の2例では，腫瘤は塊状であり，炎症の誘因も見あたらず，本症の本態が腫瘍であることを思わせたが，推論の域にとどまり，結論を出すには至らなかった。

3　組織像の差異について

本症の組織像は多彩で，線維化の程度や細胞数の多少は症例により，また同一病巣内でも部位により，大きく異なり多くの別名を持つ由縁でもある。この差異は，炎症説の基盤にもなっているのであるが，本症が大きく分けて3つの段階を経て成長することから生じるものとされる。すなわち滑膜の肥厚が起こり絨毛，結節が形成される early stage，組織球およびそれから形成される巨細胞や泡沫細胞が多数出現する cellular stage，cholesterol cleft が形成され細胞要素が減少し，かわって結合織が増加しやがて硝子化する late stage である[5)12)]。

Sherry と Anderson[12)]は本症を diffuse form としての pigmented villonodular synovitis の延長ととらえ，膝関節など大きな容量がある場合，滑膜の癒合がゆっくりおこり，また荷重関節であることから症状が出やすく，絨毛構造を保っている early stage で発見されることが多い。これに対して腱鞘では，容量が小さく癒合がおこりやすく，症状も出にくいため大きな腫瘤となってから受診し，cellular あるいは late stage であるとした。しかし腫瘍説を支持する立場からは，この線維化の強さと腫瘤の持続期間とは無関係とする意見もあり[10)]，この点についても意見が一致しない。今後，多数例で，腫瘤の持続期間と組織像の新旧との関連性を検索することが，本症の成因を解明する上でもきわめて重要と考える。

以上腱鞘巨細胞腫の2例について報告し，臨床像，成因，組織像の差異につき若干の考察を加えた。

御指導，御校閲いただいた信州大学整形外科，藤本憲司教授に深謝いたします。また組織学的検索をお願いした同大学第1病理，赤川直次先生に感謝いたします。

文　　献

1) 東　璋，滝川一興，二ノ宮節夫：手指腱鞘より発生したgiant-cell tumor 11 症例の検討．整形外科，19：747-754，1968
2) Fletcher, A. G. Jr. and Horn, R. C. Jr. : Giant cell tumors of tendon sheath origin. Ann Surg, 133 : 374-385, 1951
3) 堀　純市，立沢喜和：手指関節より発生したpigmented nodular synovitis の5症例．整形外科，29：1600-1602，1978
4) 岩下奎一，藤田　武，内海栄治：手指に発生したlocalized nodular tenosynovitis の3例．整形外科，16：845-847，1965
5) Jaffe, H. L. : In "Tumors and tumorous conditions of the bones and joints," pp. 532-557, Lea and Febiger, Philadelphia, 1958
6) Jones, F. E., Soule, E. H. and Goventry, M. B. : Fibrous xanthoma of synovium (giant cell tumor of tendon sheath, pigmented nodular synovitis). J Bone Joint Surg 51-A : 76-86, 1969
7) 小嶋　修，立沢喜和，勝見泰和，吉岡克己，北田博朗，平沢泰介：骨破壊を伴う手指 pigmented villonodular tenosynovitis について．整形外科，30：1705-1708，1979
8) 宮岡英世，藤巻悦夫，森　義明，関　英正，上村正吉，平沼　晃：手指に発生した xanthoma の4症例．整形外科，27：1502-1504，1976
9) 荻野幹夫，古谷　誠，浅井春雄，蜂須賀彬夫，小坂　正，村瀬孝雄，笹　哲彰，進藤　登，井上　肇，三上隆三，楊　鴻生：多発性腱黄色腫症の2例．—2例の報告と黄色腫のまとめ—．臨整外，12：891-896，1977
10) Phalen, G. S., McCormack, L. J. and Gazale, W. J. : Giant-cell tumor of tendon sheath (benign synovioma) in the hand. Clin Orthop, 15 : 140-151, 1959
11) Shafer, S. J. and Larmon, W. A. : Pigmented villonodular synovitis. A report of seven cases. Surg Gynecol Obstet, 92 : 574-580, 1951
12) Sherry, J. B. and Anderson, W. : The natural history of pigmented villonodular synovitis of tendon sheaths. J Bone Joint Surg 37-A : 1005-1011, 1955
13) 志賀潤一郎，清水省三，菊池正知，奈良　卓，上徳善也：右第4指ＰＩＰ関節に生じた色素性絨毛結節性滑膜炎の1例．整形外科，29：1603-1604，1978
14) 高杉　仁，西原建二，多田寛也，花川志郎：腱鞘より発生した巨細胞腫の治療経験．整形外科，30：1697-1699，1979
15) Weisser, C. J. R. and Robinson, L. D. W. : Pigmented villonodular synovitis of iliopectineal bursa. A case report. J Bone Joint Surg 33-A : 988-992, 1951
16) Young, J. M. and Hudacek, A. G. : Experimental production of pigmented villonodular synovitis in dogs. Am J Pathol, 30 : 799-811, 1954
17) 湯本東吉：線維性組織球腫について．臨整外，8：698-713，1973

(55. 2. 1 受稿)