信州医誌，27(5)：704～722，1979

原　著

Dimethyl-para-phenylenediamine (DPPD) 投与ラットにおける骨格筋病変の酵素組織化学的観察

井　門　愼　介

信州大学医学部第二病理学教室
(指導：那須　毅教授)

ENZYME HISTOCHEMICAL STUDIES ON THE LESION OF SKELETAL MUSCLE FIBERS OF RATS FOLLOWING AN ADMINISTRATION OF DIMETHYL-PARA-PHENYLENEDIAMINE (DPPD)

Shinsuke IKADO

Department of Pathology, Faculty of Medicine,
Shinshu University
(Director : Prof. Tsuyoshi NASU)

IKADO, S. *Enzyme histochemical studies on the lesion of skeletal muscle fibers of rats following an administration of dimethyl-para-phenylenediamine (DPPD).* Shinshu Med. J., 27 : 704–722, 1979

The present experiments were performed to study the enzyme activities in regenerative skeletal muscle fibers of rats following an administration of dimethyl-para-phenylenediamine (DPPD). Succinate dehydrogenase, lactate dehydrogenase, NADH dehydrogenase, glucose-6-phosphate dehydrogenase, aldolase, creatine phosphokinase, adenosine triphosphatase, 5′-nucleotidase and acetylcholinesterase activities were examined histochemically in cryostat sections. Paraffin sections were stained with hematoxylin-eosin or methyl green-pyronine.

On 1–2 days after the injection of DPPD, degenerative and necrotic muscle fibers were scattered throughout materials. The degenerative fibers showed the irregular stainability of oxidative-reductive enzymes, but the phosphorylase activity disappeared in them. In the necrotic fibers such enzyme activities were almost absent, although moderate acetylcholinesterase activity still remained at several end-plates. The results of enzyme stains indicated that the degeneration of muscle fibers appeared predominantly in the type I fibers. On 3–4 days after the injection, numerous myogenic cells appeared around the unaltered muscle fibers. These cells showed slight oxidative-reductive enzyme reactions and marked pyroninophility. On 5–7 days after the injection, the myogenic cells formed regenerative muscle fibers, and they exhibited moderate oxidative-reductive enzyme activities. Alkaline phosphatase activity was also confirmed. Phosphorylase activity, on the other hand, did not reappear. On 8–10 days after the injection, the regenerative muscle fibers enlarged and oxidative-reductive enzyme activities significantly restored. Phospho-

rylase staining disclosed the checkerboard pattern. After 10 days, characteristics of the regenerative muscle fibers were almost similar to those of normal muscle fibers histomorphologically and histochemically. Throughout all stages, acid phosphatase and 5′-nucleotidase activities were not found in muscle fibers after treatment with DPPD.

In conclusion, the enzyme activities of the regenerating muscle fibers which were histochemically investigated almost corresponded with the morphological appearances, and they resembled those of the embryonic skeletal muscle fibers.

(Received for publication ; August 28, 1979)

Key words : 再生筋線維 (regenerative muscle fiber)
筋原細胞 (myogenic cell)
胎生型の再生 (embryological type of regeneration)

I 緒　言

現在一般的な筋炎としては，リウマチ性関節炎，リウマチ熱，羣皮症などに伴っておこる間質性多発性筋炎や皮膚筋炎，多発性筋炎がある[1]。筋組織の再生力は，一般に弱いとはされているものの，筋炎の際には筋線維の変性，壊死から再生に至るまでの変化に富んだ過程が共存していることが知られている[2]。これら筋炎の病態は現在でも完全には解明されておらず，このため疾病本態の研究の一環として，種々の薬物を使用した pharmacotoxic myopathy の研究が多数[3]-[11]おこなわれている。これらの myopathy の際にみられる変性から再生に至る組織形態学的過程が胎生期の筋組織発生に類似しているため，これを再生現象の "embryological type" という人[6]もいる。再生現象において重要な役割をするのは増殖能力のある細胞[12]であり，筋組織の再生の場合には筋細胞や satellite cell の役割が重要である[7]。しかしながら hematoxylin-eosin, modified trichrome, periodic-acid Schiff などの一般染色や電顕的観察だけでは，これら細胞や組織全体の刻々に生起する形態的な変化をすべて適確にとらえることは難しいため，組織レベルで把握できる機能面での変化をも追究することが必要となる。このため著者は，実験的筋障害を発生させ，一般染色に加えて酵素組織化学的染色を施行し，筋線維の変性から再生に至る過程を酵素の消長に表現される，いわば機能面を中心に検索を試みた。

そこで Jasmin[6]によって，dimethyl-para-phenylenediamine（以下 DPPD と略す）が骨格筋に変性，壊死をおこし，さらにそれが再生されることが報告されているのに注目し，著者もこの DPPD を Sakai[7]にならってラットに投与し，その際の再生過程を酵素組織化学的に検索した。その結果，筋の再生過程における酵素活性の推移が胎生期の筋発生の過程のそれによく類似しており，構造面だけでなく細胞の機能面においても "embryological type of regeneration" の所見を得たのでその概要を記載するとともに，若干の考察を加えた。

II 材料と方法

動物は 150～200 g の Wistar 系ラット雌雄を計22匹用いた。Sakai[7]にならって，DPPD を生理的食塩水に 1 g/dl の比率で溶解し，これをラットの腹腔内に 10 mg/kg の割合で注射し，1，2，3，4，5，6，7，8，10，12，14日後にエーテル麻酔下で屠殺した。屠殺後直ちに，横隔膜，腹直筋，大腿筋を採取し，超低温槽で −80°C に冷却した n−ヘキサンで凍結し，クライオスタットで薄切後 modified trichome 染色（Engel と Cunningham[13]）を施した。これを検鏡し，凍結の良好なものをさらに連続的に薄切し，冷風下で乾燥して切片を製作した。この切片を容器に容れ密封後，−80°C の超低温槽で保存し，酵素組織化学的染色をほぼ 2 週間内に行い，一部は約 3 ケ月後に再染色を行った。施行した酵素組織化学的反応は，酸化還元系酵素としては lactate dehydrogenase（森[14]：LDH と略す。），succinate dehydrogenase（Nachlas ら[15]：SDH），glucose-6-phosphate dehydrogenase（Rudolph と Klein[16]：G-6-PDH）や NADH dehydrogenase（Farber ら[17]：NADH-DH）などについてそれぞれの染色法を行った。転移酵素としては creatine phosphokinase（岸野ら[18]：CPK），phosphorylase（武内[19]：PhR）染色を行った。水解酵素としては acid

phosphatase (Gomori[20]：AcPase), alkaline phosphatase (Gomori[21]：AlPase), 5′-nucleotidase (Wachstein と Meisel[22]：5′-N), adenosine triphosphatase (Padykula と Herman[23]：myosin ATPase) の染色を，esteras として神経筋終板の acetylcholinesterase (Karnovsky と Roots[24]：AChE) 染色を行った。他に aldolase (Abe と Shimizu[25]) 染色を行った。またこの凍結切片を用いた一般染色として modified trichrome 染色の他に periodic-acid Schiff (PAS) 染色を行った。

凍結切片以外に腹直筋の一部を10%中性ホルマリンに固定しパラフィン包埋後に hematoxylin-eosin (H. E.) 染色と methyl green-pyronine 染色を行った。

(図1に今回染色を行った主要酵素について代謝経路における作用部位を示す。)。

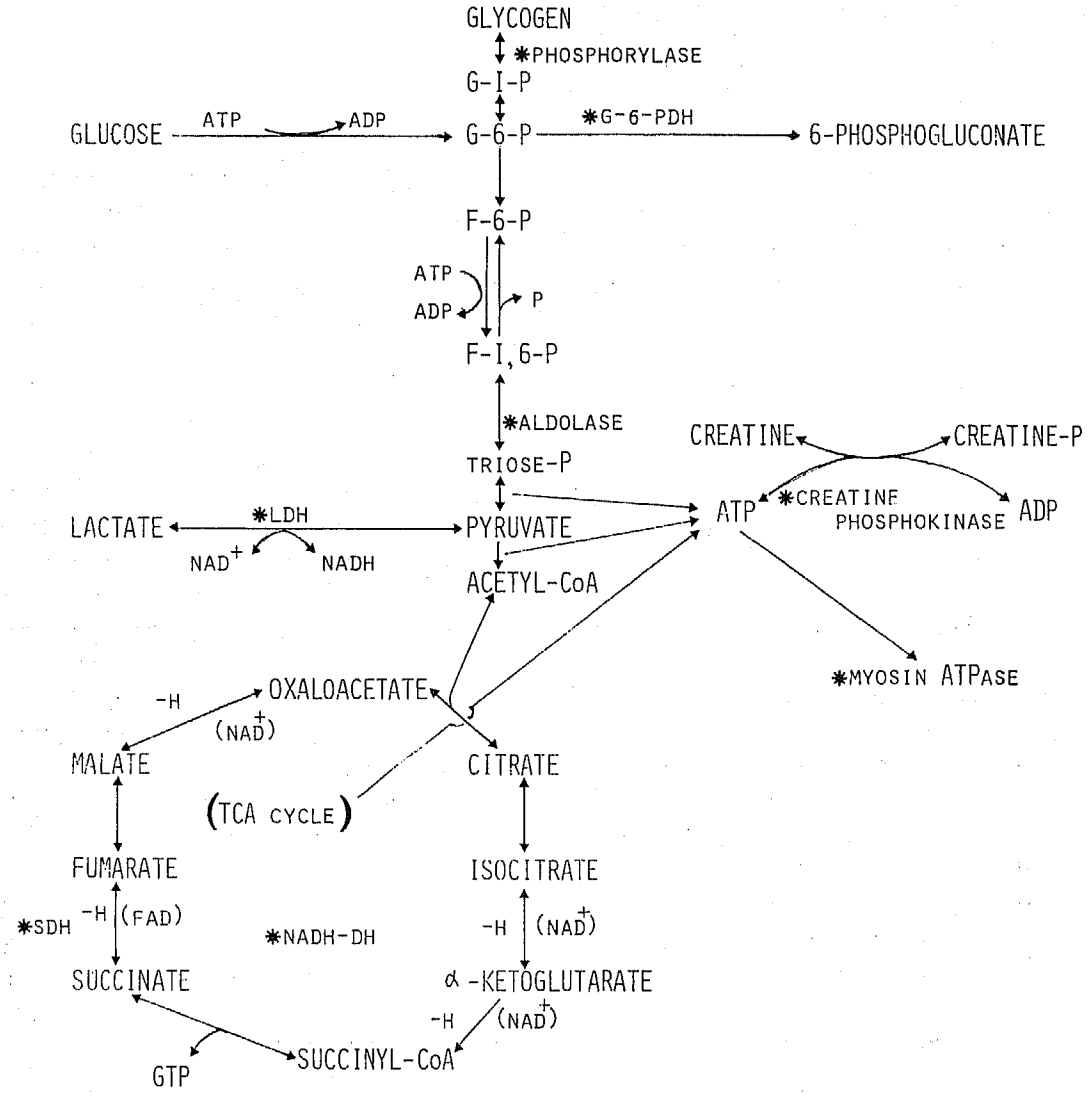

図1　筋肉の主要代謝経路

(文献32を引用改図)

(＊は，本実験で検索した酵素。ただし G-6-PDH は，正常筋線維にはほとんどない。)

Ⅲ 結　果

A　一般染色の所見

以下 DPPD 投与後逐日的にその過程を記述する。

1．1～2日（変性および壊死期）

投与1日後，筋線維の一部の横紋が消失し eosin に強染する均質な硝子様塊が散在性に出現する（写真1）。この変性に陥った筋線維周囲の間質には，好中球や形質細胞からなる炎症性細胞浸潤が軽度にみられる。また凍結切片の modified trichrome 染色では，正常筋線維は均一な緑色を呈するが，変性に陥った筋線維は不規則な雲塊状の淡い緑色を呈する（写真2）。2日後になると，硝子様変性や炎症性細胞浸潤はさらに強くなり，壊死に陥った筋線維も多数出現し，貪食像も所々でみられる（写真5，7）。

2．3～4日（再生初期）

壊死筋線維の貪食像は依然見られるが，壊死筋線維の残った筋鞘下に大きな核小体を有する嚢胞状の核を持ち，その胞体が著明な塩基好性を呈する単核の細胞（myogenic cell）が多数出現する（写真13，15）。その後，これらの細胞は相接し，徐々にその細胞境界が不鮮明となり，胞体の細長い多核の再生筋細胞が形成され始める（写真13，枠内）。

3．5～7日（再生中期）

再生筋線維を形成する多核の細長い再生筋細胞が多数出現し，その胞体は myogenic cell よりはやや弱いが，比較的強い塩基好性を呈する。またこの多核細胞は，核が中央で数珠玉状につらなり，その両側にまだ横紋のはっきりしない筋原線維が走り，形態的には胎生期の筋組織発生中にみられる myotube に非常に類似している（写真17，19）。凍結切片で PAS 染色を行うと，筋線維の横断面における interfibrillar network の網目様配列は完全ではないが，PAS 陽性物質が散在性に軽度に認められる（写真20）。

4．8～10日（再生後期）

再生筋線維には横紋が出現し始め，その巾も増大して，細胞質の塩基好性が減少する。核は筋鞘下へ移動し始め，中央に存在するものは少なくなる（写真32）。PAS 染色では，正常筋線維の横断面にみられると同様な interfibrillar network が出現してくる（写真33）。また変性や壊死に陥った筋線維はほとんどみられなくなる。

5．10日以後

再生筋線維は横紋構造がより明瞭となり，成熟がほぼ完了する。しかし一部にはまだ核が筋鞘下に達していないものもごく少数ながら存する。また間質の線維化などは全く認められない。

B　酵素組織化学を中心とした所見

1．変性筋線維（主に1日後）

凍結切片の modified trichrome 染色により淡緑色で不規則な雲塊状の染色性を呈した変性筋線維（写真2）は，その部における LDH，SDH，NADH-DH などの染色で不規則な活性分布を示している（写真3）。また myosin ATPase 染色でも不規則な活性あるいは陰性で，PhR 染色では全く陰性である（写真4）。このように酵素活性に異常がみられる変性筋線維は，酸化還元系酵素の多い type I fiber に比較的多い。

ここで PhR 活性について2つの注目すべき点がある。まず最初に type I fiber では，PhR 活性が陰性と言いながらも，その interfibrillar network を明確に認めることのできる正常筋線維と，網目構造が全くみられず洗われたような陰性所見を呈する変性筋線維とが同一切片上にみられることである（写真4）。次に type II fiber での PhR 消失所見として，細胞浸潤の強い病巣に接し modified trichrome 染色では一見すると著変がみられない type II fiber において，細胞浸潤の強い病巣側の PhR 活性が辺縁より帯状に消失している像がある（写真9）。ただしこの type II fiber における PhR 活性の帯状の消失像は，細胞浸潤の強い病巣部に接している部のみに認められ，同一切片上にある健常部の type II fiber にはみられない。このように筋線維に変性を生じた場合，PhR 活性は初期から異常分布が認められる。

AlPase 染色では，細胞浸潤の強い部分にある変性筋線維にごく軽度の活性を認める（写真10）。AlPase 染色や 5′-N 染色では，貪食細胞や間質結合組織に活性をみるが，変性筋線維にはその活性を認めない（写真11）。

2．壊死筋線維（主に2日後）

壊死に陥った筋線維における LDH, SDH, NADH-DH, aldolase, G-6-PDH, PhR, CPK などの活性はいずれも陰性であるか，不規則にわずかながら陽性を示すのみである（写真6）。しかし，myosin ATPase 染色では貪食されている壊死筋線維において正常筋線維と同様な活性が残存しているものもある（写真8）。神経筋終板の AChE 染色では，細胞浸潤が著明で筋線維を認め難い部においても，酵素活性部が散在性に残存している（写真12）。また壊死筋線維を貪食して

いる macrophage に，その機能亢進を表わすものとして，強い AcPase 活性があり，AlPase 活性も一部の細胞に軽度に認めた（写真10，11）。

3．myogenic cell（3～4日後）

再生初期に出現する単核の myogenic cell は，methyl green-pyronine 染色を行うと，その胞体が強いピロニン好性を呈する（写真14）。凍結切片の LDH，SDH，NADH-DH などの酵素活性が核周囲の胞体に軽度に出現している（写真16）。また myosin ATPase 染色でも，同様にごく軽度の活性が見られる（写真16）。

4．再生筋線維（5～7日後）

myogenic cell によって形成される胎生期の myotube 類似の幼若再生筋線維は，methyl green-pyronine 染色で，数珠玉状につらなった核周囲に強いピロニン好性を呈する（写真18）。再生筋線維では，myogenic cell に軽度にみられた LDH，SDH，NADH-DH，myosin ATPase などの諸酵素の活性がさらに強まり，aldolase，G-6-PDH，CPK などの活性も出現し，aldolase 染色では一部の核がごく軽度に染まる（写真21，22，23，24，25）。しかしながら PhR 活性はほとんど認められない（写真26）。また比較的細い再生筋線維に AlPase 活性を軽度に示すものがある（写真27）。再生筋線維に諸酵素の活性が出現し始めるこの時期に，神経筋終板の AChE 活性も再生筋線維辺縁に軽度に出現する（写真29）。なお AcPase や 5′-N 活性は，再生筋原線維には全く認められず，筋線維間間質にみられるのみである（写真28，30）。

5．成熟しつつある再生筋線維（8～10日後）

この段階の再生筋線維における methyl green-pyronine 染色では核周囲に軽度のピロニン好性を残すのみとなる（写真31）。LDH，SDH，aldolase，myosin ATPase，CPK，AChE などの活性は正常筋線維とほぼ同様の強度を呈するようになる（写真34）。また G-6-PDH の活性は正常筋線維に比べると軽度ながら増加している（写真36）。なおそれまでにはほとんど認められなかった PhR 活性も出現し，筋線維が type I・II に分化して，筋肉に本来見られるモザイク状パターンが再現する（写真35）。なお AcPase，AlPase，5′-N などの活性は全く存在しない（写真37）。

6．再生のほぼ完了した再生筋線維（10日以後）

正常筋線維と同様の酵素活性を呈するようになる（写真38，39，40）。

以上，変性から再生に至る過程の筋線維を酵素組織化学的に追求した結果，酵素活性の推移は形態的変化の推移に概ね歩調を揃えていると言える。また3ケ月後に一部の切片で再検も兼ねて LDH，SDH，myosin ATPase 染色を行ったところ，前回とほぼ同様の反応強度の所見が得られた（写真3）。このことから，活性の強い酵素反応では，新鮮な切片と3ケ月保存の

表 1　変性，壊死から再生に至る過程の筋線維における酵素組織化学的成績

	変性筋線維 壊死筋線維 （1－2日）	myogenic cell （3－4日）	幼若再生筋線維 (myotube) （5－7日）	成熟しつつある 再生筋線維 （8－10日）	成熟再生筋線維 （10日以後）
LDH	±	+	++	+++	+++
SDH	±	+	++	+++	+++
NADH-DH	±	±	+	++	++
G-6-PDH	±	−	±	+	±
aldolase	±	−	+	++	++
CPK	±	−	+	++	++
myosin ATPase	±	+	++	+++	+++
Ph R	−	−	−	+	++
AcPase	−	−	−	−	−
AlPase	±	−	±	−	−
AChE	±	−	+	++	+++
5′-N	−	−	−	−	−
pyronine 好性	−	+++	++	+	−

（注：（　）内は DPPD 投与後の日数）

切片間における反応の強度差を明確に識別することはできなかった。表1に全経過中の酵素反応を中心とした染色結果を示す。

Ⅳ 考 察

A 筋の変性から再生に至る過程の酵素組織化学について

筋原性疾患では，その初期にしばしば横紋の消失で始まる筋線維の変性が存在するが，本実験でもDPPD投与1日後にこの変性が生じ始める。筋線維の変性は，H.E. 染色ならびに modified trichrome 染色などの一般染色によっても判別できるが，それにはおのずから限界があり，むしろ酵素組織化学的染色所見が変性等の変化を知るのには有用であることが再認識された。

なかでも PhR 染色は武内ら[26]によって筋線維の変化を見るのに重要な酵素の1つと強調されており，ヒト胎児剖検例では myosin ATPase などが陽性であっても，時に PhR 活性がない[27]とか，筋に対する外傷実験で H.E. 染色では病変が明瞭に識別されないのに PhR 活性減少部がみられる[28]などの報告がある。本実験における検索でもこれとはやや異なるけれど，PhR も活性について興味ある所見を得た。

第1に type I fiber の PhR 反応は，正常時陰性では筋線維の横断面で筋小胞体に一致した[29] interfibrillar network の網目構造を認めるが，変性に陥った筋線維ではこの構造が全くみられず洗われたような陰性所見を呈することである。

第2には，type I fiber の変性筋線維における LDH や SDH などの反応と PhR 反応の差が著しいことである。すなわち LDH や SDH は PhR と同様にラットでは筋小胞体にもその活性が高いといわれる[30]が，変性筋線維において前者では不規則な染色結果がみられるのに対して，後者では前述の如くその網目構造が全くなく洗われたような完全陰性の所見を呈することである。

第3には，modified trichrome 染色や LDH, SDH や myosin ATPase などの酵素染色では著変のみられない type II fiber において，細胞浸潤の強い病巣に接し PhR 活性が辺縁より帯状に消失している所見を呈することである。この PhR 活性消失は，切片がグリセリン封入のため一部剝離によるものかとも考えられたが，このように辺縁が帯状に消失する現象は細胞浸潤が強い病巣に接した筋線維のみに生じ，その他の type II fiber には全く存しないし，注意深く検鏡しても切片が剝離した様子は全く認められない。従って人工的な陰性所見ではなく，筋線維の辺縁部に PhR 活性消失が起こり始めたものと判断できる。

このように一般染色では変性を判定できない時期の筋線維において，PhR 活性消失という機能面の変化が純形態面の変化に先行すること，また変性の進行過程において他の酵素に先がけて PhR 反応の活性が消失することなどから，筋線維の変化を早期に知るためには種々の酵素組織化学反応の中でも特に PhR 活性の検索を行うことが重要である。

Smith[28]は筋肉に障害が起こった際エネルギー産生機構の初期変化は，解糖系に依存するものより酸化還元系に依存するものが多いとしているが，前述の如く本実験でも酵素組織化学的に PhR 活性消失現象が，筋線維変性の初期像であるという結果を得ている。DPPD 筋障害の電顕所見で，まず最初に筋小胞体の拡張が生じ，次いでミトコンドリアが膨化するという報告[7]があるが，これらの電顕レベルでの変化は，PhR 染色での網目構造の喪失とか PhR および LDH, SDH 染色における活性の消失や不規則な分布などという光顕レベルでの初期変化に対応する像と思われる。

AlPase は膜の active transport に関与し，代謝の盛んな部位で亢進する[31]といわれる。本実験例では，炎症性細胞浸潤の強い部に点在する変性過程にある筋線維にごく軽度の AlPase 活性が存し，若干の代謝の亢進があることがうかがわれるが，これは変性に陥る途中の異常代謝によるものと推測される。今回の AlPase 染色では，毛細血管は強い活性を呈しておりそれに比べて筋線維はごく軽度の活性しか示さなかった。筋炎などの際に強い AlPase 活性があるという Engel ら[32]の報告とはいささか異なった成績である。一方酸性側で働く AcPase は lysosome の marker として利用されるが，正常筋線維にはその活性がない[31]。本実験例では，貪食細胞には強い活性がみられ，さらに対照として用いた肝，腎の凍結切片においても陽性所見が得られたにもかかわらず，正常筋線維ならびに変性，壊死筋線維は AcPase 活性を示さなかった。文献的には，筋炎などの筋疾患で AcPase 活性は低下あるいは増加するなどの成績[28)33)-35]もあるが，一定せず，明確な解釈はなされていない。

筋線維が壊死を生ずる筋疾患では多くの酸化還元系酵素の喪失があるといわれ[28)36]，本実験においても変

性から急速に壊死に陥り，LDH，SDH，NADH-DH，G-6-PDH，aldolase，PhR，CPK などの活性がほとんど消失した。しかしその際，貪食されている壊死筋線維において，myosin ATPase 活性が斑点状になお残存している部がある。この現象は，この酵素が筋細胞中で局在する部位が他の酵素とは異なっており，また酵素活性自体も本来強く且つ比較的安定していることを示している。すなわち，貪食された際にミトコンドリアや筋小胞体はすでに破壊され，LDH，SDH，PhR などの活性は消失しているが，一方 myosin ATPase は大部分が actomyosin に局在する[37]ため筋原線維が完全に消失するまでその活性が残存するのであろう。

次に Beckett ら[33]は，AChE 活性の所見から，筋線維の変化が著しい場合でも神経筋終板は生きのびるのではないかと述べているが，本実験でも AChE 活性について示唆的な所見を得た。すなわち，諸種の酵素活性がほとんど消失するような筋線維の壊死期においても，AChE 活性部が細胞浸潤巣の中に散在性に残存していることである。DPPD 筋障害の電顕所見[7]でも神経筋終板は比較的よく保たれており，この斑点状活性部は筋線維が破壊されても，その部の神経筋終板にはその機能がある程度保持されていることを示唆していると思われる。

再生初期には，壊死筋線維の残った筋鞘下に，核小体の大きな嚢胞状の核を有し，細胞質が著明なピロニン好性で，胞体内での RNA 合成が亢進していることがうかがわれる単核の細胞（myogenic cell）が多数出現する。本実験ではこのような細胞を myogenic cell と呼んだが，形態的性状からそのまま mononucleated cell と名付ける人[38)-40]や，発生時の名称に従って myoblast と称する意見[41)42]もある。この myogenic cell の核周囲には，LDH，SDH などの活性が軽度に出現し始めている。電顕的にも核酸合成に関与すると思われるリボゾーム，ポリゾームと若干のミトコンドリアの存在が確認されており[7]，このLDH，SDH などの活性陽性の所見は胞体内における RNA 合成と歩調をそろえている。Smith[28]や Engel[43]は筋線維断端部の細い再生筋線維での諸種の酵素の活性上昇を報告しており，さらに鶏胚の myocyte における SDH 活性上昇[44]や筋肉発生中の核蛋白の変化に伴ったミトコンドリア内の呼吸系酵素の活性上昇などの報告[45]があるが，これらはいずれも筋線維増生に必要なエネルギーの供給が亢進しつつある事を示しているものと考えられている。myogenic cell には LDH，SDH などの他に myosin ATPase 活性が核周囲にごく軽度にみられる。このような myogenic cell には，電顕的にも種々の段階の myofilament が出現してきており，myosin ATPase 弱陽性の所見はそれの酵素組織化学的表現であると思われる。

5～7日後に，myogenic cell によって形成される再生筋線維では，成熟するにつれて筋線維における LDH，SDH，NADH-DH，aldolase，CPK，myosin ATPase などの酵素活性が徐々に増加してくるが，これに反比例するように胞体のピロニン好性が減少し，核周囲に限局するようになってくる。このピロニン好性が核周囲に限局してくることは，胞体内で筋原線維の形成が進むにつれ，蛋白合成に関与するリボゾーム，ポリゾームが核周囲に圧排され局在してくる[7]ためと考えられる。

この再生筋線維の酵素活性で正常筋線維と比較して注目すべき点が3つある。ひとつは，比較的細い幼若な再生筋線維に AlPase 活性がみられたことである。再生筋線維でも細い径のものに認められ，ある程度太くなったものには認められないということから，細い径のものほど再生現象における筋原線維の合成が盛んで，代謝の亢進が著しい状態にあることがうかがわれる。

第2には，再生筋線維における PhR 活性の出現時期についてである。Smith[28]は再生筋線維で PhR 活性は形態的回復につれて出現してくるといっているが，本実験の成績ではこれとはやや異なり，諸種の酵素の中で PhR 活性のみが形態的回復より遅れて出現してくる。すなわち，初期の再生筋線維は，PAS 染色で interfibrillar network 様の網目構造が若干出現し，筋原線維の表す構造が生じ始めており，さらに LDH，SDH，NADH-DH，myosin ATPase や CPK ならびに神経筋終板の AChE などの活性が出現している。それにも拘わらず，PhR 活性の出現は全くみられないことが注目される。ちなみに CPK は解糖系酵素の多い白筋に豊富[46]で，PhR 同様筋小胞体に局在している[18]。これは PhR が筋肉の解糖系で最も重要な酵素である[47]ためか，筋線維がその基本構造を形成し諸酵素の活性が出そろった時期に，その活性がはじめて出現し，筋組織に本来みられるモザイク状パターンが再現すると思われる。

第3に，本実験では再生筋線維に G-6-PDH が軽度ながらその活性を増していることである。G-6-PDH

は筋線維には比較的乏しい酵素[48]で正常筋線維での染色性は弱い。再生筋線維では G-6-PDH の比較的強い活性があるという Smith の報告[28]とは若干異なっているが，本実験例の再生筋線維においても正常筋線維とはやや異なった代謝が営まれている可能性がある。

再生筋線維に PhR 活性が出現した後も，その成熟過程はさらに進み，注射後10日過ぎには諸種の酵素活性が正常筋線維と同様になり，機能，形態両面での再生が完了することになる。

B　実験的筋障害の再生過程と胎生期の筋発生との比較について

本実験では，myogenic cell の出現後3～5日目には幼若再生筋線維に神経筋終板の指標となる AChE 活性が出現し，約10日後には完全に分化した成熟再生筋線維が形成される。一方，ラットは交尾後約21日で生まれる[49]が，その際筋線維は type I・II に分化しておらず，生後7～10日で分化が完了して特有のモザイク状パターンを示す[27]。もっとも，ミトコンドリアは胎生14日頃にはかなり発達してきており[45]，また神経筋終板の AChE 活性は16日までには出現している[49][50]といわれる。成熟個体における筋線維の再生過程と胎生期における筋線維の発生過程をいきなり比較することは適当ではないかもしれないが，単なる時間的経過だけで比較すると，再生における筋線維の形成が約10日間で完成するのに比べ，正常発生においては生後の10日を含め約30日間で筋線維の形成が完了することになり，筋線維形成の速度は再生の場合の方が発生の場合のそれよりも早いと言える。ただし，本実験の筋障害では壊死筋線維の筋鞘や神経筋終板が比較的よく保存されていることを，忘れてはならない。

宇尾野[51]はヒト胎児の種々の段階における筋線維が呈する諸酵素の活性出現経過を詳細に報告しているが，本実験の再生過程をそれと比較してみると，myotube での PhR 活性が他の酵素より遅れて出現することや AlPase 活性が徐々に消失することなどはよく一致している。一方やや異なった点としては，ヒト胎児では4ケ月まで aldolase 活性が myotube の核に強く，ラットの再生筋線維では筋原線維に強く，核にはごく軽度にしかみられない点と，AcPase 活性が全くない点である。これはヒトとラットの種差によると思われる。

いずれにせよ，本実験の再生過程における酵素組織化学的所見は，これらラットやヒトの胎生期の酵素発現過程によく類似しており，組織形態学的な面だけでなく酵素組織化学的な面においても "embryological type of regeneration"[6]が認められる。

C　筋線維の分化によるモザイク状パターンの形成と神経支配について

一般に動物の発生に際して，筋線維型に関しては種差があるが，いずれも最初未分化であり[52)-54]，発生初期には神経筋終板の AChE 活性はみられず[55)-57]，LDH，SDH，aldolase，myosin ATPase などの酵素活性が出現し始める頃に AChE 活性もみられるようになり[50][51][58][59]，その後に筋線維の型が分化してモザイク状パターンが出現する。このような点などからみても，正常の筋線維の型分化には神経が何らかの影響[60][61]を与えていることが考えられ，さらに cross-innervation の実験によって，神経が筋線維の分化だけではなく代謝にも関与していることが報告[62][63]されている。

本実験では細胞浸潤の強い部にも AChE 活性が斑点状にみられ，電顕所見でも筋鞘は破壊されないで残存し[7]，神経筋終板も比較的よく保たれている。そして再生筋線維が発現し始める頃には，神経筋終板は早くも回復し AChE 活性が出現する。しかしながらこの頃には，筋線維の型分化が完了したことの指標となるモザイク状パターンはみられず，それより約2日程遅れて出現してくる。すなわち，再生の際にも発生の場合と同様に，神経筋終板の出現の方が筋線維型の分化に先んじているので，再生筋線維の型分化にも神経が何等かの役割を演ずるのではないかと推測される。Allbrook と Aitken[64]や Zelená[65]も筋線維の再生に神経支配の重要性を認めてはいるが，型分化には筋細胞自体の内因的な要素[66]の関与も否定できず，現状では再生筋線維の型分化のメカニズムは完全に解明されてはいない。今後は幼若再生筋細胞の組織培養や神経切断筋などを使用した巾広い検索が必要であろう。

D　DPPD の作用機序について

一般に筋原性疾患ではいずれの型の筋線維が障害されるかは一定していないが[26]，toxin などを使用した場合には，いずれかの型の筋線維に変性が生じやすいようで，本実験の DPPD では type I fiber の方が比較的多く障害され，vincristine[9]や cortison[28][67]では主に type II fiber が侵される。本実験で type I fiber が比較的多く障害される理由は，現在のところ速断はできない。

本実験では DPPD 投与後初期病変の1つとして，

筋線維の辺縁で帯状に PhR 活性が消失する像がみられる。使用された DPPD は，浮腫を発現させる実験にしばしば使用され，その作用機序は毛細血管の透過性を高めることにあるといわれている[68]が，さらに基底膜や間質物質に含まれるムコ多糖類の hydration をおこすことから，膠原病病変の実験的生成[69]にも使用される。このような点から，本実験においては，DPPD が毛細血管レベルでの循環障害をひきおこし，ミトコンドリア系の酸化還元系酵素の豊富な type I fiber が type II fiber よりも局所的な虚血状態に敏感で，そのため type I fiber に変性を生じやすいということも考えられる。勿論，筋線維に対する DPPD の直接の作用や，筋線維型による毒親和性の関与も除外することはできない。

E 筋の酵素組織化学的反応について

一般に凍結切片では，酵素活性は −70°C で最高2週間保存できるといわれているが[52]，−80°C に密封保存した切片を LDH, SDH, myosin ATPase などについて3ケ月後に再検したところ，光顕的には切片製作2週間以内のものとほぼ同程度の反応強度が得られた。切片の保存方法を適当にすれば，2～3ケ月程度の期間内の光顕的観察においては，強い活性を呈する酵素はその染色が可能であると考えられる。

今回の検索では，AcPase と 5′-N はその活性をいずれの時期の筋線維にも認めることができなかった。AcPase は筋線維には本来その活性がなく[31][58]，筋炎などで活性を示す場合でも染色成績が不安定[28][33]−[35]といわれ，現在のところ病因と AcPase についての明確な説明はない。AcPase は，本実験の種々の時期において筋線維にはその活性を認めなかったが，これを陰性と断定するためには，今後さらに検討をする必要がある。

一方，5′-N は一般には原形質膜にその活性が局在するため[70]，筋線維周囲の間質には染色性を示すが，筋原線維にはそれがない[31][43][58][71]。しかしながら，壊死筋線維や胎生期の筋線維には活性が認められるという報告[58][71]もある。このように 5′-N は，AcPase と同様に，筋線維における染色性が不安定であるため，5′-N による筋疾患の性格付けは困難である。いずれにせよ，AcPase と 5′-N はともに前述したように，正常筋線維にはその活性がないとされ，活性のある場合でも染色成績が不安定であるため，筋線維の変性の指標に利用する酵素としては適当ではない。

V 結 語

1．実験的筋障害の際の筋線維の変性および再生時における機能表現としての酵素組織化学的反応は，形態表現としての光顕および電顕所見にほぼ適合する。

a）筋線維の変性や壊死は type I fiber に比較的多くみられ，その時期には LDH, SDH, NADH-DH, G-6-PDH, myosin ATPase, PhR, CPK などの酵素活性が減少あるいは消失する。神経筋終板の斑点状 AChE 活性は細胞浸潤巣の部にも散在性に残存する。

b）再生初期には，壊死筋線維の筋鞘下に myogenic cell が出現し，RNA 合成亢進による強度のピロニン好性を呈する。また LDH, SDH, NADH-DH などの酵素活性や myosin ATPase 活性が myogenic cell の核周囲に軽度にみられる。

c）再生中期では myogenic cell が相接し，胎生期の myotube に類似した再生筋線維が形成される。再生筋線維では LDH, SDH, NADH-DH, myosin ATPase などの活性はさらに強まり，aldolase, G-6-PDH, CPK, AChE などの活性も出現してくる。しかしながら，初期の幼若再生筋線維には PhR 活性はみられない。

d）再生筋線維は成熟するとその巾を増し，LDH, SDH, NADH-DH, aldolase, myosin ATPase, CPK, AChE などの活性は正常筋線維とほぼ同様の強度になる。G-6-PDH の活性はごく軽度ではあるが，正常筋線維より増加する。また PhR 活性も明瞭となり，再生筋線維の type I・II が完全に分化しモザイク状パターンが再現する。

e）筋線維の変性から再生までの過程中，PhR 活性はいずれの酵素よりも最初に消失し，また最後に出現してくる。

f）AlPase 活性は変性筋線維や再生筋線維の一部に軽度にみられる。

2．実験的筋障害の再生過程は，胎生期の筋発生に比較して，その経過は早いが諸酵素の発現推移の過程は胎生期のそれとほぼ同様で，酵素組織化学的にも "embryological type" の再生としての所見が得られる。

3．DPPD による筋障害発現の機序としては，毛細血管レベルでの循環障害も関与していると考えられる。

4．筋線維における AcPase や 5′-N 染色は不安定

のため，その染色成績のみでは筋疾患の性格付けには利用できない。

本論文の一部は第65回（1976年5月）日本病理学会総会，第19回（1978年11月）日本組織細胞化学会総会および第68回（1979年4月）日本病理学会総会において発表した。
稿を終わるに当たり，懇切なる御指導，御校閲を賜った恩師那須　毅教授に深謝いたします。また多大な御教示を頂いた生化学教室橋本　隆教授，当教室発地雅夫助教授，勝山　努講師，酒井康弘博士（現皮膚科）ならびに病理学教室の諸兄に感謝いたします。

文　献

1) 渡辺　裕：病理学各論 Ⅱ．鈴江　懐，小林忠義編集，pp. 1090－1095，医学書院，東京，1976
2) Adams, R. D.: Disease of Muscle, 3rd. Ed., pp. 316－375, Harper and Row, New York, 1975
3) Hicks, S. P.: Brain metabolism in vivo. II. The distribution of lesions caused by azide, malononitrile, plasmocid and dinitrophenol poisoning in rats. Arch. Path., 50: 545－561, 1950
4) Eadie, M. J. and Ferrier, T. M.: Chloroquine myopathy. J. Neurol. Neurosurg. Psychiat., 29: 331－337, 1966
5) Augano, A. J. and Hudgson, P.: Observations on the short-term effects of chloroquine on skeletal muscle. An experimental study in the rabbit. J. Neurol. Sci., 11: 301－325, 1970
6) Jasmin, G.: Histopathological study of muscle lesions produced by paraphenylenediamine in rats. Brit. J. exp. Path., 42: 592－596, 1961
7) Sakai, Y.: Experimental studies on the role of satellite cells in regeneration of rat skeletal muscle fibers. Acta Path. Jpn., 27: 305－320, 1977
8) Somers, J. E. and Winer, N.: Reversible myopathy and myotonia following administration of a hypocholesterolemic agent. Neurology, 16: 761－765, 1966
9) Clark, J. T. R., Karpati, G., Carpenter, S. and Wolfe, L. S.: The effect of vincristine on skeletal muscle in the rat. J. Neuropath. exp. Neurol., 31: 247－266, 1972
10) Ellis, J. T.: Necrosis and regeneration of skeletal muscles in cortisone-treated rabbits. Am. J. Path., 32: 993－1013, 1956
11) Heene, R.: In "Experimental Myopathies and Muscular Dystrophy", Bauer, H. J., Gänshirt, H. and Vogel, P. (eds.), pp. 15－58, Springer-Verlag, Berlin and Heidelberg, 1975
12) 小林忠義：病理学総論．鈴江 懐，小林忠義編集，pp. 426－438，医学書院，東京，1975
13) Engel, W. K. and Cunningham, G. G.: Rapid examination of muscle tissue. An improved trichrome method for fresh-frozen biopsy sections. Neurology, 13: 919－923, 1963
14) 森　昌彦：酵素組織化学．武内忠男，清水信夫，小川和朗編集，pp. 112－124，朝倉書店，東京，1974
15) Nachlas, M. M., Tsou, K. C., De Souza, E., Chang, C. S. and Seligman, A. M.: Cytochemical demonstration of succinic dehydrogenase by the use of a new p-nitrophenyl substituted ditetrazole. J. Histochem. Cytochem., 5: 420－436, 1957
16) Rudolph, G. and Klein, H. J.: Histochemische Darstellung und Verteilung der Glucose-6-phosphate-dehydrogenase in normalen Rattenorganen. Histochemie, 4: 238－251, 1964
17) Farber, E., Sternberg, W. H. and Dunlap, C. E.: Histochemical localization of specific oxidative enzymes; tetrazolium stains for diphosphopyridine nucleotide diaphorase and triphosphopyridine nucleotide diaphorase. J. Histochem., 4: 254－265, 1956
18) 岸野泰雄，勝瀬 烈，檜沢一夫：Creatine kinase の組織化学的証明法とその組織内分布．医学と生物，78: 113－118，1969
19) 武内忠男：組織化学的観点よりみた組織内グリコーゲン合成とその臨床病理学的応用．臨病理，9: 28－35，1961
20) Gomori, G.: Distribution of acid phosphatase in tissues under normal and under pathologic conditions. Arch. Path., 32: 189－199, 1941

21) Gomori, G. : Microtechnical demonstration of phosphatase in tissue sections. Proc. Soc. exp. Biol., 42 : 23−26, 1939

22) Wachstein, M. and Meisel, E. : Histochemical demonstration of 5-nucleotidase activity in cell nuclei. Science, 115 : 652−653, 1952

23) Padykula, H. A. and Herman, E. : Factors affecting the activity of adenosine triphosphatase and other phosphatases as measured by histochemical techniques. J. Histochem. Cytochem., 3 : 161−169, 1955

24) Karnovsky, M. J. and Roots, L. : A direct-coloring thiocholine method for cholinesterases. J. Histochem. Cytochem., 12 : 219−291, 1964

25) Abe, T. and Shimizu, N.: Histochemical method for demonstrating aldolase. Histochemie, 4 : 209−212, 1964

26) 武内忠男，白石幸明，内田守一，矢野敬信，宮崎泰起，徳臣晴比古，岡田高明，窪田 陽：神経筋疾患における筋線維の酵素反応，特に phosphorylase 反応を中心としての観察．熊本医誌，41：10−24，1967

27) Dubowitz, V.: Enzymatic maturation of skeletal muscle. Nature, 197 : 1214−1215, 1963

28) Smith, B. : Histochemical changes in muscle necrosis and regeneration. J. Path. Bact., 89 : 139−143, 1965

29) 武内忠男：酵素組織化学．武内忠男，清水信夫，小川和朗編集，pp. 455−461，朝倉書店，東京，1974

30) Fahimi, H. D. and Amarasingham, C. R. : Cytochemical localization of lactic dehydrogenase in white skeletal muscle. J. Cell. Biol., 22 : 29−48, 1964

31) 水谷 昭：酵素組織化学．武内忠男，清水信夫，小川和朗編集，pp. 284−313，朝倉書店，東京，1974

32) Engel, W. K. and Cunningham, G. G. : Alkaline phosphatase-positive abnormal muscle fibers of humans. J. Histochem. Cytochem., 18 : 55−57, 1970

33) Beckett, E. B. and Bourne, G. H. : In "Structure and Function of Muscle, Vol. 1.", Bourne, G. H. (ed.), pp. 275−320, Academic Press, New York and London, 1960

34) Wolf, A., Kabat, E. A. and Newman, W. : Histochemical studies on tissue enzymes. III. A study of the distribution of acid phosphatases with special reference to the nervous system. Amer. J. Path., 19 : 423−439, 1943

35) Beckett, E. B. and Bourne, G. H. : Some histochemical observations on enzyme reactions in goat foetal cardiac and skeletal muscle and some human foetal muscle. Acta anat., 35 : 224−253, 1958

36) Jasmin, G. : Histochemical studies on denervation, chemically induced and hereditary forms of myopathies. Ann. N. Y. Acad. Sci., 138 : 186−198, 1966

37) Samaha, F. J. : Human striated muscle myofibrils and actomyosin. Neurology, 17 : 1152−1158, 1967

38) Lash, J. W., Holtzer, H. and Swift, H. : Regeneration of mature skeletal muscle. Anat. Rec., 128 : 679−697, 1957

39) Pietsch, P. : The effect of colchicine on regeneration of mouse skeletal muscle. Anat. Rec., 139 : 167−172, 1961

40) Allbrook, D. : An electron microscopic study of regenerating skeletal muscle. J. Anat., 96 : 137−152, 1962

41) Shafiq, S. A., Gorycki, M. A. and Milhorat, A. T. : An electron microscopic study of regeneration and satellite cells in human muscle. Neurology., 17 : 567−574, 1967

42) Hess, A. and Rosner, S. : The satellite cell bud and myoblast in denervated mammalian muscle fibers. Am. J. Anat., 129 : 21−40, 1970

43) Engel, W. K. : The essentiality of histo- and cytochemical studies of skeletal muscle in the investigation of neuromuscular disease. Neurology, 12 : 778−794, 1962

44) Germino, N. I., D'Albora, H. and Wahrmann, J. P. : Succinic dehydrogenase in the development of the skeletal muscles of chicks.

Acta anat., 62 : 434−444, 1965

45) Shen, S. C. : Development of respiratory enzymes in rat muscle. Anat. Rec., 105 : 489, 1949

46) Colombo, J. P., Richterich, R. and Rossi, E. : Serum-Kreatine-Phosphokinase : Bestimmung und diagnotische Bedeutung. Klin. Wschr., 40 : 37−44, 1962

47) 宇尾野公義：筋生検と組織化学−正常像及び病態像−. 日臨, 22 : 57−79, 1964

48) Ogata, T. and Mori, M. : Histochemical study of oxidative enzymes in invertebrate muscles. J. Histochem. Cytochem., 12 : 183−187, 1964

49) Kupfer, C. and Kolle, G. B. : A histochemical study of cholinesterase during formation of the motor end plate of the albino rat. J. exp. Zool., 116 : 397−401, 1951

50) Zelena, J. : Development of acetylcholinesterase activity at muscle-tendon junction. Nature, 205 : 295−296, 1965

51) 宇尾野公義：ミオパチーの組織化学. 臨病理, 17 : 421−432, 1969

52) Nystrom, B. : Succinic dehydrogenase in developing cat leg muscles. Nature, 212 : 954−955, 1966

53) Dubowitz, V. : Enzyme histochemistry of skeletal muscle. I. Developing animal muscle. J. Neurol. Neurosurg. Psychiat., 28 : 516−519, 1965

54) Dubowitz, V. : Enzyme histochemistry of skeletal muscle. II. Developing animal muscle. J. Neurol. Neurosurg. Psychiat., 28 : 519−524, 1965

55) Hirano, H. : A histochemical study of the cholinesterase activity in the neuromuscular junction in developing chick skeletal muscles. Arch. Histol. Jpn., 28 : 89−101, 1967

56) Kelly, A. M. and Zack, S. I. : The fine structure of motor endplate morphogenesis. J. Cell Biol., 42 : 154−169, 1969

57) Teräväinen, H. : Development of myoneural junction in the rat. Z. Zellforsch. Mikr. Anat., 87 : 249−265, 1968

58) Beckett, E. B. and Bourne, G. H. : In "Structure and Function of Muscle, Vol. 1.", Bourne, G. H. (ed.), pp. 87−109, Academic Press, New York and London, 1960

59) Khera, K. S. and Laham, Q. N. : Cholinesterases and motor end-plates in developing duck skeletal muscle. J. Histochem. Cytochem., 13 : 559−565, 1965

60) Buller, A. J.. Eccles, J. C. and Eccles, R. M. : Differentiation of fast and slow muscles in the cat hind limb. J. Physiol., 150 : 399−416, 1960

61) Guth, L. : "Trophic,, influence of nerve on muscle. Physiol. Rev., 48 : 645−687, 1968

62) Romanul, F. C. A. and Meulen, J. P. V. D. : Reversal of the enzyme profiles of muscle fibers in fast and slow muscles by cross-innervation. Nature, 212 : 1369−1370, 1966

63) Dubowitz, V. and Newman, D. L. : Change in enzyme pattern after cross-innervation of fast and slow skeletal muscle. Nature, 214 : 840−841, 1967

64) Allbrook, D. B. and Aitken, J. T. : Reinnervation of striated muscle after acute ischemia. J. Anat., 85 : 376−390, 1951

65) Zelená, J. : In "The denervated muscle", Gutmann, E. (ed.), pp. 103−126, Publishing House of Czechoslovakian Academy of Science, Prague, 1962

66) 石川春律：筋の構造と機能. 酒井敏夫, 遠藤　実, 杉田秀夫編集, pp. 411−432, 医学書院, 東京, 1977

67) Ellis, J. T. : Necrosis and regeneration of skeletal muscles in cortisone-treated rabbits. Am. J. Path., 32 : 993−1013, 1956

68) Tainter, M. L. and Hanzlik, P. J. : The mechanism of edema production by paraphenylenediamine. J. Pharm. exp. Ther., 24 : 179−211, 1925

69) Geschickter, C. F., Athanasiadou, P. A. and O'Malley, W. E. : The role of mucinolysis in collagen disease. Am. J. clin. Path., 30 : 93−111, 1958

70) 斎藤多久馬：新組織化学. 小川和朗, 武内忠男,

森富編集，pp. 237−238，朝倉書店，東京，1975
71) Beckett, E. B. and Bourne, G. H. : 5-nucleotidase in normal and diseased human skeletal muscle. J. Neuropath. exp. Neurol., 17 : 199−204, 1958

(54. 8. 28 受稿)

写 真 説 明

写真1，13，14，17，18，31はパラフィン切片で，他は凍結切片。

写真 1. H.E. 染色，×400。DPPD 投与後1日の変性筋線維。横紋が消失し硝子様変性を生じている。周囲には炎症性細胞浸潤がみられる。

写真 2. modified trichrome 染色，×400。DPPD 投与後1日の変性筋線維。中央部にみられる変性筋線維は，周囲の残存筋線維と異なって，不規則な雲塊状の淡い染色性を呈する。

写真 3. (左側) LDH 染色，×400。写真2の部。変性筋線維は不規則な活性分布を呈する。筋線維辺縁の濃染部はミトコンドリアの多い部分。(右側) SDH 染色，×400。切片作製3ヶ月後に SDH 染色を施行した写真2の部。LDH 染色と同様に不規則な活性分布を呈する。酵素活性は3ヶ月間の保存でも比較的よく保たれている。

写真 4. PhR 染色，×400。写真2の部。中央の変性筋線維には網目状構造が全くみられず洗われたような陰性所見を呈する。右上部の type I fiber は，陰性ではあるが網目状構造はなお認められる。

写真 5. modified trichrome 染色，×400。DPPD 投与後2日。変性から壊死に陥りつつある筋線維で，貪食がおこり始めている。

写真 6. SDH 染色，×400。写真5の部。左側は壊死に陥り貪食され始めている type I fiber で，活性がほとんど消失している。右上部は type I fiber，中央と右下部は残存した type II fiber。

写真 7. modified trichrome 染色，×200。DPPD 投与後2日。著しい炎症性細胞浸潤と，壊死筋線維の著明な貪食像（矢印）。

写真 8. myosin ATPase 染色，×200。写真7の部。貪食細胞中の壊死筋線維の残屑に myosin ATPase 活性がみられる（矢印）。

写真 9. PhR 染色，×200。写真7の部。細胞浸潤の強い病巣に接した type II fiber で，PhR 活性が辺縁より帯状に消失している（矢印）。

写真10. AlPase 染色，×200。DPPD 投与後2日。細胞浸潤の強い病巣にある変性筋線維（矢印）にごく軽度の AlPase 活性を認める。毛細血管や一部の浸潤細胞に強い AlPase 活性がみられる。

写真11. AcPase 染色，×200。写真10の部。浸潤細胞には強い AcPase 活性を認める。変性筋線維（矢印）を含めて，いかなる筋線維にも AcPase 活性はみられない。

写真12. AChE 染色，×400。DPPD 投与後2日。細胞浸潤の強い病巣部に，AChE の斑点状活性部を散在性に認める。

写真13. H.E. 染色，×200（枠内，×400)。DPPD 投与後4日。核小体の大きな嚢胞状の核を有し細胞質が塩基好性を呈する myogenic cell が，浸潤細胞とともに，残存筋線維周囲に多数認められる。枠内は拡大像で，myogenic cell が相接している像がみられる。

写真14. methyl green-pyronine 染色，×400。DPPD 投与後4日。myogenic cell（矢印）の胞体は強いピロニン好性を呈している。

写真15. modified trichrome 染色，×400。DPPD 投与後4日。残存筋線維の周囲に，多数の myogenic cell（矢印）を認める。

写真16. (左側) SDH 染色，×400。写真15の部。myogenic cell の胞体には，SDH 活性を軽度に認める。(右側) myosin ATPase 染色，×400。DPPD 投与後4日。myogenic cell の胞体は，myosin ATPase 活性を軽度ながら呈する。

写真17. H.E. 染色，×200。DPPD 投与後6日。胎生期の myotube に類似した多核の幼若な再生筋細胞（矢印）が出現する。中央で核が数珠玉状につながり，その両側に再生筋原線維が走っている。写真下部は残存筋線維。

写真18. methyl green-pyronine 染色，×400。写真17の部。再生筋細胞には中等度のピロニン好性を認める。

写真19. modified trichrome 染色，×200。DPPD 投与後6日。幼若再生筋線維で，核が中央に位置している。

写真20. PAS 染色，×400。写真19の部。筋線維の横断面における PAS 陽性の interfibrillar network は完全には完成していない。

写真21. SDH 染色，×200。写真19の部。再生筋線維に中等度の活性を認める。写真中央下部は，type II fiber の残存筋線維である。

写真22. NADH-DH 染色，×200。写真19の部。再生筋線維に中等度の活性を認める。

写真23. aldolase 染色，×200。写真19の部。再生筋線維は中等度の活性を呈し，一部核にも軽度の陽性がある。

写真24. CPK 染色，×200。写真19の部。再生筋線維は軽度の活性を呈する。

写真25. myosin ATPase 染色，×200。写真19の部。再生筋線維は中等度の活性を示す。

写真26. PhR 染色，×200。写真19の部。再生筋線維には，PhR 活性がない。下方の type I・II fiber は陽性である。

写真27. AlPase 染色，×200。写真19の部。比較的細い再生筋線維に中等度の AlPase 活性を認める（矢印）。

写真28. AcPase 染色，×400。写真19の部。再生筋線維には AcPase 活性が全くない。間質には活性を呈する細胞が若干残存している。

写真29. AChE 染色，×200（枠内は拡大像，×400）。写真19の部。再生筋線維の神経筋終板に AChE 活性（矢印）を中等度に認める。

写真30. 5′-N 染色，×400。写真19の部。間質に 5′-N 活性を認めるが，筋原線維には活性がない。

写真31. methyl green-pyronine 染色，×200。DPPD 投与後8日。成熟しつつある再生筋線維。筋線維の巾が増し，ピロニン好性は核周囲に軽度にみられる。

写真32. modified trichrome 染色，×200。DPPD 投与後8日。成熟し巾も増大しつつある再生筋線維。核は辺縁へ移動し始める。

写真33. PAS 染色，×200。写真32の部。網目状の interfibrillar network がみられる。

写真34. SDH 染色，×200。写真32の部。正常筋線維とほぼ同様の SDH 活性を呈する。

写真35. PhR 染色，×200。写真32の部。PhR 活性によるモザイク状パターンが出現する。

写真36. G-6-PDH 染色，×200。DPPD 投与後8日。成熟しつつある再生筋線維で，中等度の G-6-PDH 活性を呈する。写真中央下部は残存した type II fiber。

写真37. AlPase 染色，×200。写真32の部。再生筋線維には AlPase 活性が全くない。

写真38. LDH 染色，×200。DPPD 投与後12日。ほぼ成熟した再生筋線維で，LDH 活性は正常筋線維とほぼ同様の強度を呈する。

▼は type I fiber で，○は type II fiber を表し，写真39の▼，○に対応する。

写真39. PhR 染色，×200。写真38の部。PhR 活性が正常筋線維と同様になる。

写真40. AChE 染色，×400。DPPD 投与後12日。神経筋終板の AChE 活性は強度となる。

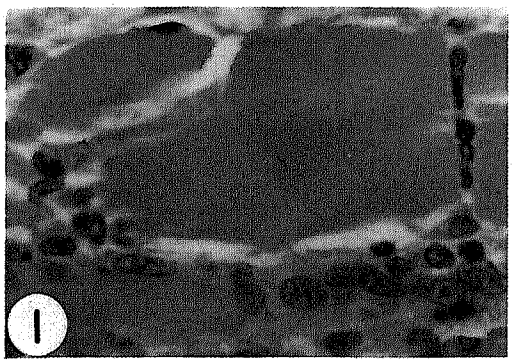
1

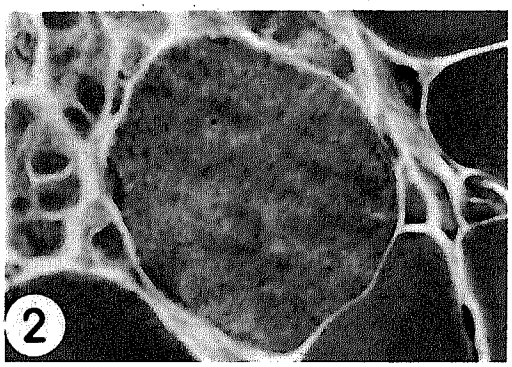
2

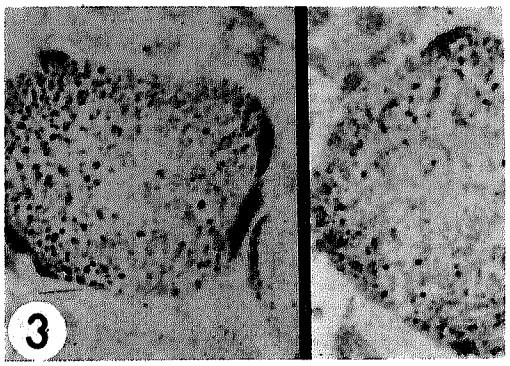
3

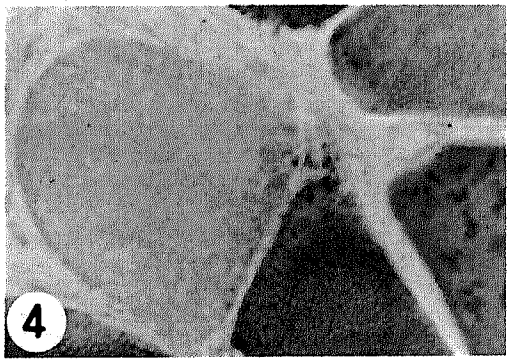
4

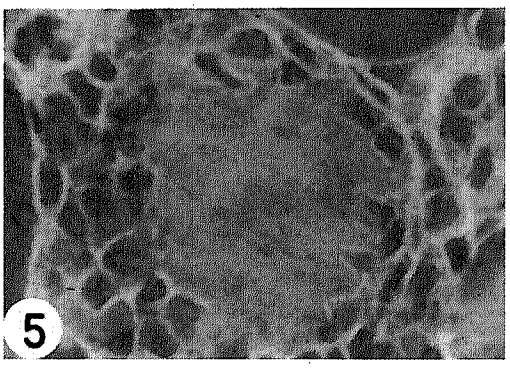
5

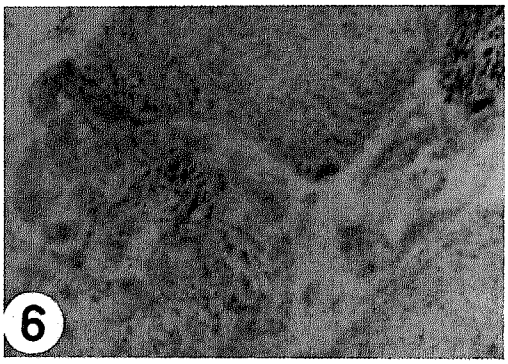
6

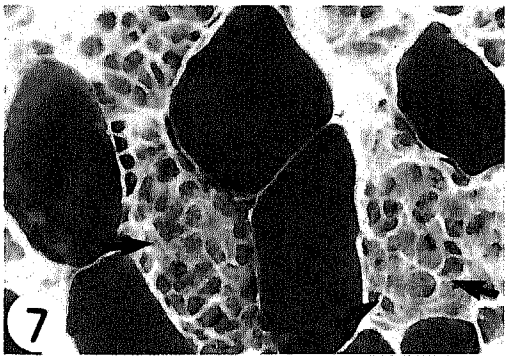
7

8

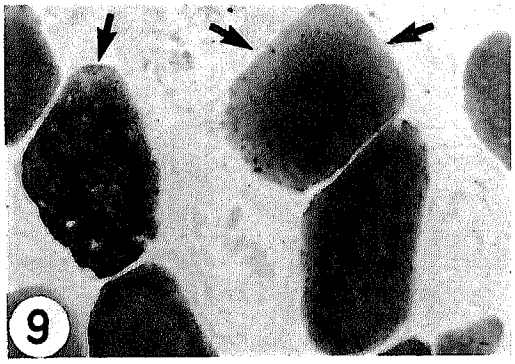
9

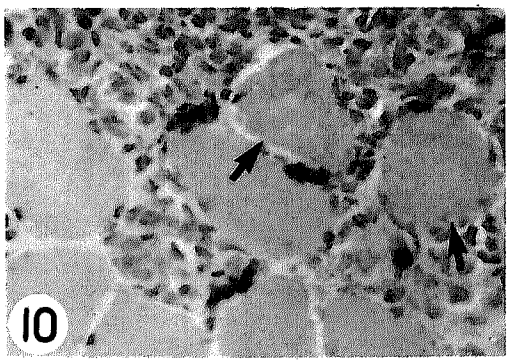
10

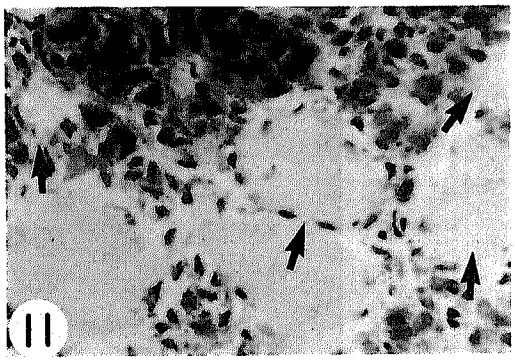
11

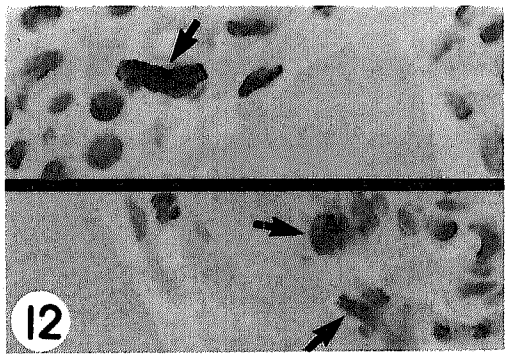
12

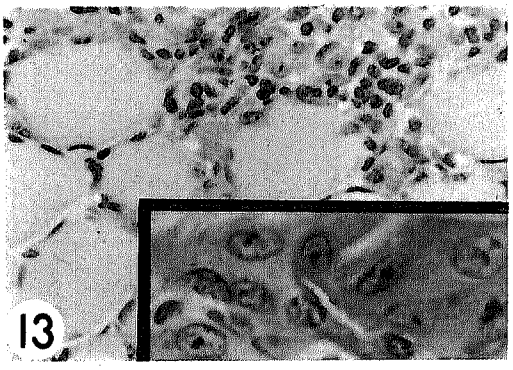
13

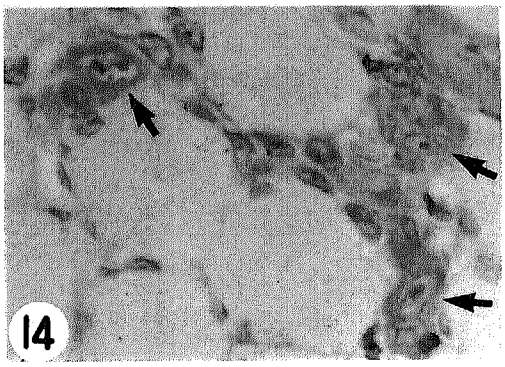
14

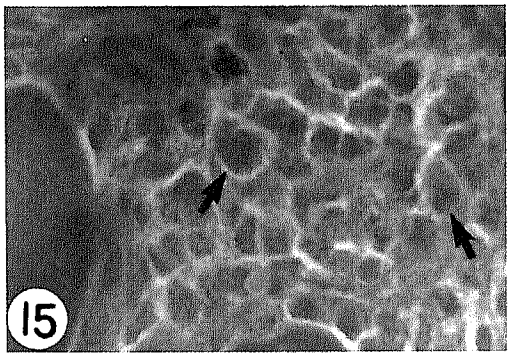
15

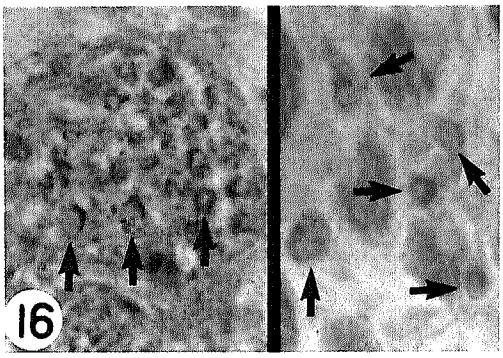
16

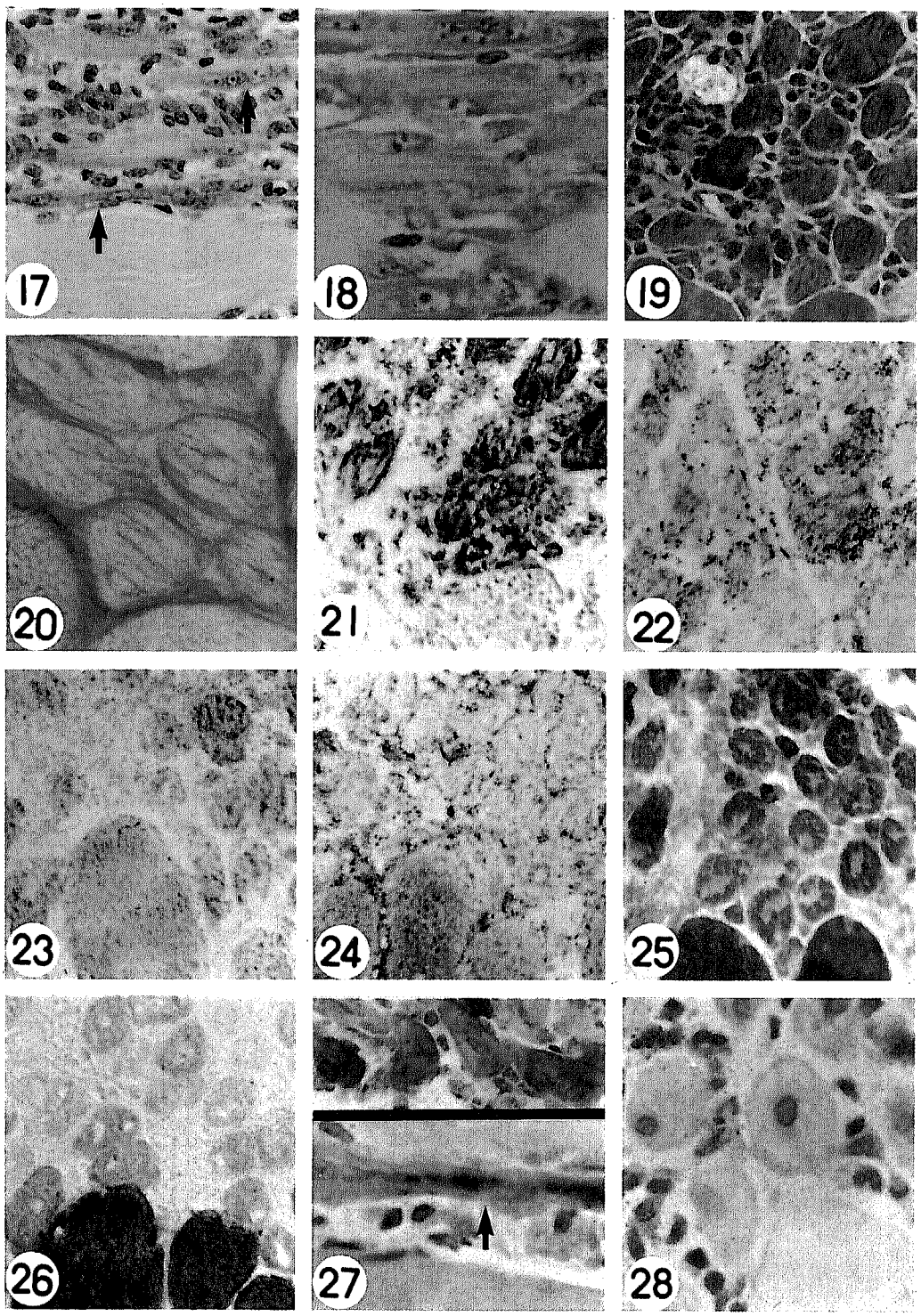
17
18
19
20
21
22
23
24
25
26
27
28

29

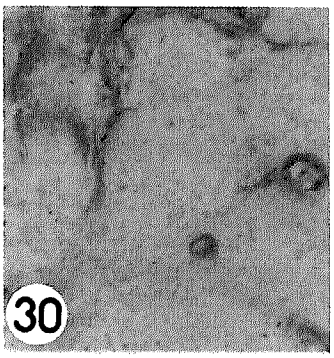
30

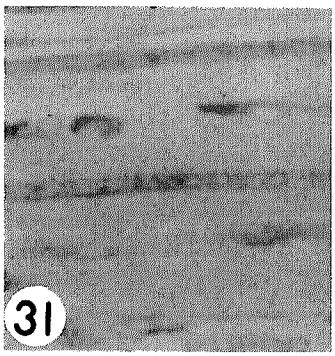
31

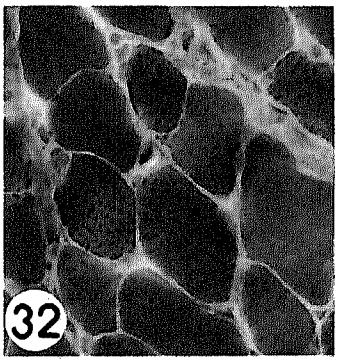
32

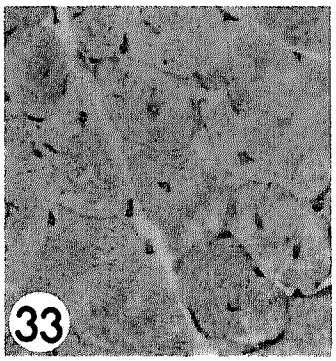
33

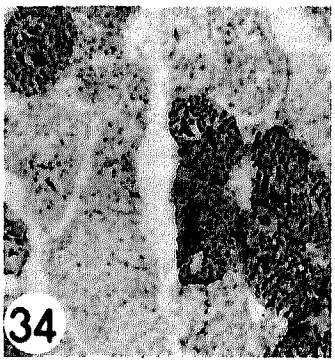
34

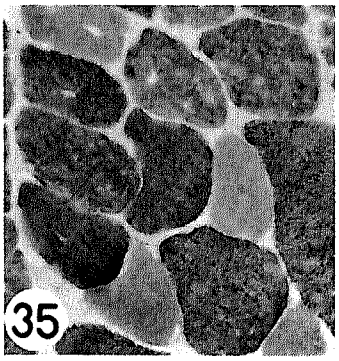
35

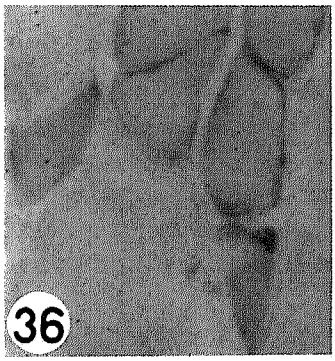
36

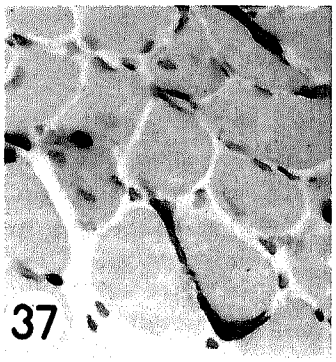
37

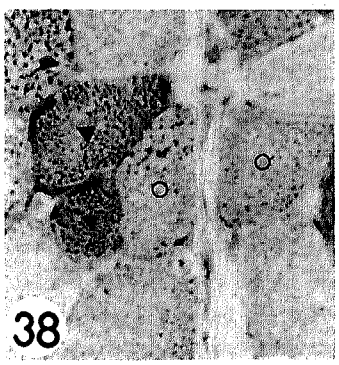
38


39

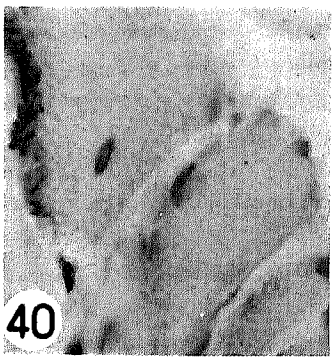
40