信州医誌，26(3)：301～310，1978

原　著

内視鏡的膵胆道造影法による胆道のX線的研究

Ⅲ編　膵胆道系悪性腫瘍例の胆道像について

岡　田　千　曲
信州大学医学部第2内科学教室
(主任：小田正幸教授)

STUDIES ON ENDOSCOPIC RETROGRADE CHOLANGIOPANCREATOGRAPHY

PART III STUDIES ON CHOLANGIOGRAMS OF PATIENTS WITH MALIGNANT TUMORS OF THE BILIARY TRACT AND PANCREAS

Chikuma OKADA
Department of Internal Medicine, Faculty of Medicine,
Shinshu University
(Director : Prof. Masayuki ODA)

Key words：膵胆道系悪性腫瘍の診断 (diagnosis of malignant tumors of the biliary tract and pancreas)
膵液および胆汁細胞診 (cytology of the pancreatic juice and bile)

Ⅰ．緒　言

膵胆道系悪性腫瘍の術前診断は従来困難とされている。現在でも早期診断はむずかしく確診を得た時点では手術時期を逸していることが多い[1)-3)]。

十二指腸ファイバースコープによる内視鏡的膵胆道造影法は内視鏡観察，膵胆道造影，生検吸引細胞診の施行が可能であり，経皮経肝胆道造影法とともにこの部の悪性腫瘍の有力な検査法である。

しかし膵胆道系悪性腫瘍診断における内視鏡的膵胆道造影法の有用性はまだ明確化されていない。著者は悪性腫瘍156例の胆道X線像を中心に検討し，本法の有用性，限界につき考察した。

Ⅱ．対象および方法

対象は内視鏡的膵胆道造影法で診断し，手術または剖検で確診した膵胆道系悪性腫瘍156例である。方法はオリンパス製十二指腸ファイバースコープ JF-B, JF-B2 を用い，内視鏡観察，膵胆道造影を行ない，必要に応じ細胞診，生検も同時に行なった。本法により得られた胆道X線像を中心に検討した。

Ⅲ．結　果

A．膵胆道系悪性腫瘍の造影成績（表1）

症例は肝内胆管癌4例，ヘパトーム3例，胆のう癌14例，肝外胆管癌52例，膵癌71例，十二指腸乳頭部癌

表 1　悪性腫瘍例造影成績

	例数	造影成功例	
		胆道造影	膵管造影
肝内胆管癌	4	4	4
ヘパトーム	3	3	3
胆のう癌	14	14	13
肝外胆管癌	52	52	49
膵　癌	71	45	71
十二指腸乳頭部癌	12	6	3
計	156	124	143

12例である。膵癌，十二指腸乳頭部癌の胆道造影率が低率である。

B．膵胆道系悪性腫瘍の胆道X線像

（図1，2）

1．肝内胆管癌

写真1の如く狭窄像を呈し，狭窄部の壁不整像，近位側肝内胆管の拡張をみとめた。狭窄部の形態は図1の如く管壁性で，そのうち増殖型が多かった。

2．ヘパトーム

肝内胆管癌とは異なり管外性の圧迫型が2例あり，管壁性の変化を呈したものはなかった。なお1例管内性陰影欠損型の像を呈し（写真2－左），結石との鑑別が困難な例があった。この例は手術前は胆石と考えたが，結果は管内増殖型のヘパトームであり，2ケ月後黄疸増強し再検した時には，やはり管内性の変化が三管合流部まで及んでいた（写真2－右）。

3．胆のう癌

管外性の両側からのしめつけ型がいちばん多く，片側からの圧排型（写真3）がこれに次ぎ，管壁性増殖型が1例のみみられた。他に総胆管には変化のみられない例が3例あった。うちわけは胆のう底部の陰影欠損1例（写真4），総胆管結石と胆のう管中断があり，総胆管と胆のうの結石と考え手術したところ，胆のうには癌があった例，やはり長い胆のう管が中断し，その先に結石が確認できたため胆のう結石と考え高令でもあったため経過観察していたところ黄疸が出現し，再検した時には管外性圧排型となっていた例である。なお14例中完全閉塞例は1例のみであった。

4．肝外胆管癌

図1の如く管壁性が多く，管外性，管内性は少ない。管壁性増殖型（写真5）に完全閉塞例が多かった。管壁性硬化型は狭窄部の長い割には完全閉塞例は9例中2例と少なかった（写真6）。管外性はしめつけ型のみで圧排型はなかった。また管内性陰影欠損型の2例はやはり胆石との鑑別が問題となったが，うち1例では陰影欠損がカリフラワー状で表面に凹凸があり，移動性のないことよりTumorと考えた。手術では総肝管後壁より発生した山田Ⅲ型胃ポリープ状の形

表2　肝外胆管癌の占居部位

52例	総肝管	20例
	三管合流部	23例
	総胆管	7例
	総胆管から総肝管に至るもの	2例

（ ）：完全閉塞例　〔大藤による分類〕

	管内性	管壁性		管外性		その他
	陰影欠損型	増殖型	硬化型	しめつけ型	圧排型	
肝内胆管癌　4例	0	3	1	0	0	
ヘパトーム　3例	1	0	0	0	2	
胆のう癌　14例	0	1	0	8(1)	3	陰影欠損→ 1　中断→ ←胆石 1　胆石→ 中断→ 1
肝外胆管癌　52例	2	33(24)	9(2)	8(2)	0	

図1　胆道癌による胆道像の変化

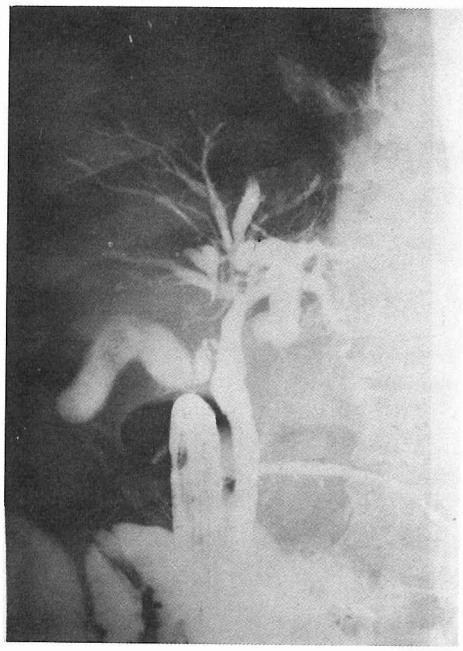

写真 1　肝内胆管癌例。肝門部近くの肝内胆管の狭窄と近位側胆管の拡張をみる。

態を呈する腺癌だった。なお肝外胆管癌の占居部位は表2の如く三管合流部，総肝管に多かった。

5．膵　癌

図2の如く膵頭部癌では胆道像のえられた26例のすべてで胆道像に変化がみられた。完全閉塞6例，不完全閉塞15例，その他の異常屈曲，圧排型を呈したもの5例であった。

体部癌でも胆道像のえられた16例中9例，尾部癌でも3例中1例に胆道像に変化がみられた。しかし頭部癌とは異なり，体部癌で完全閉塞1例，不完全閉塞3例があった以外は屈曲，圧排などの間接的な変化であった（写真7）。

慢性膵炎でも胆道像に変化のみられる症例がある。胆道像のえられた44例のうち12例で胆道像に変化がみられた。その12例すべてで膵管の変化は高度であった。全例胆道は不完全閉塞であり，その部の壁は，膵癌の場合に比較すると平滑であった（写真8）。

6．十二指腸乳頭部癌

図3の如く十二指腸乳頭部癌は12例あり，そのうち胆道像のえられたのは6例のみである。うち4例は胆道末端部の陰影欠損（写真9），1例は壁不整のある

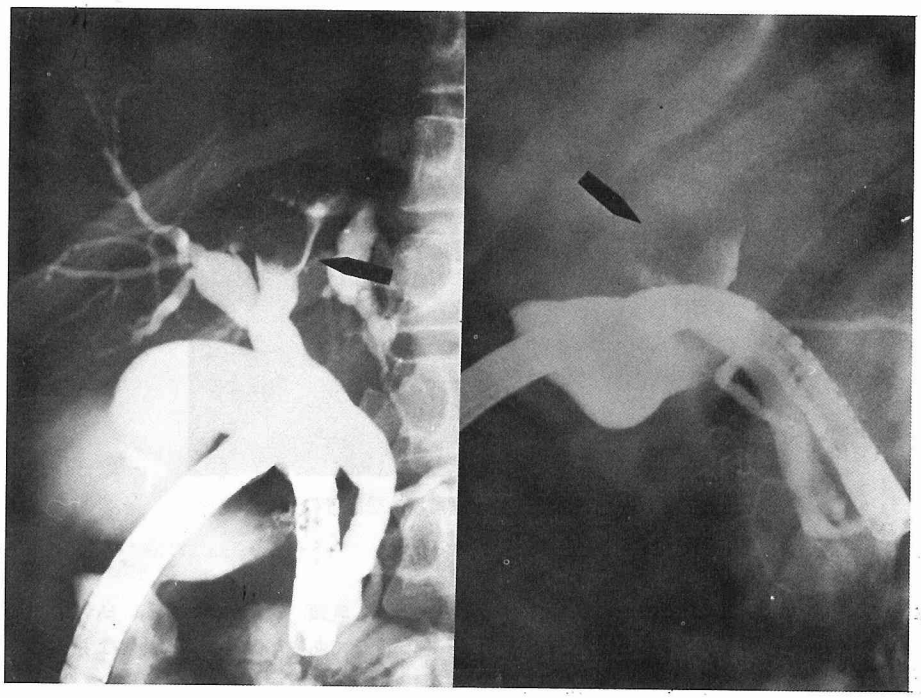

写真 2　ヘパトーム例。左：左肝管に円形の辺縁平滑な陰影欠損をみとめる。右：同症例の2ケ月後，三管合流部で胆管は杯状にひらき，その中に陰影欠損をみる。

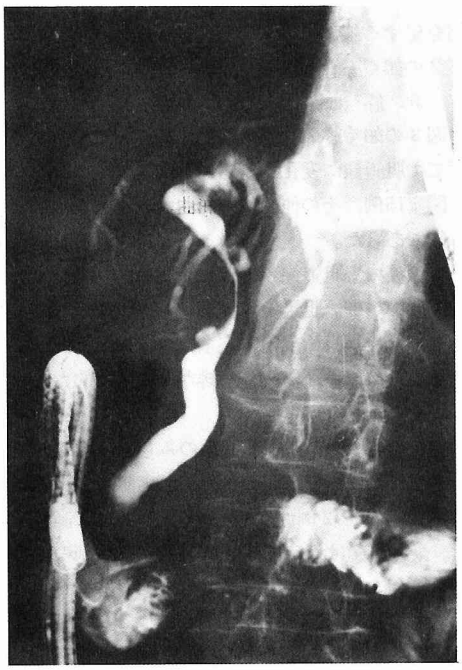

写真 3 胆のう癌例。管外性圧排型，胆のう管の中断と総肝管の右方よりの圧排をみる。

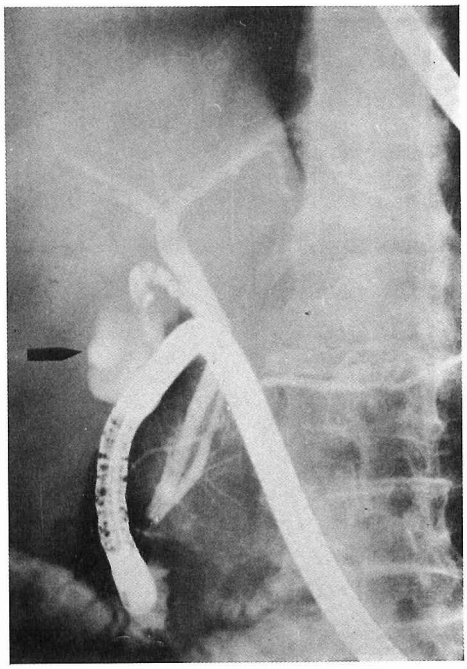

写真 4 胆のう癌例。総肝管には変化なく，胆のうの一部に陰影欠損をみとめる（矢印）。

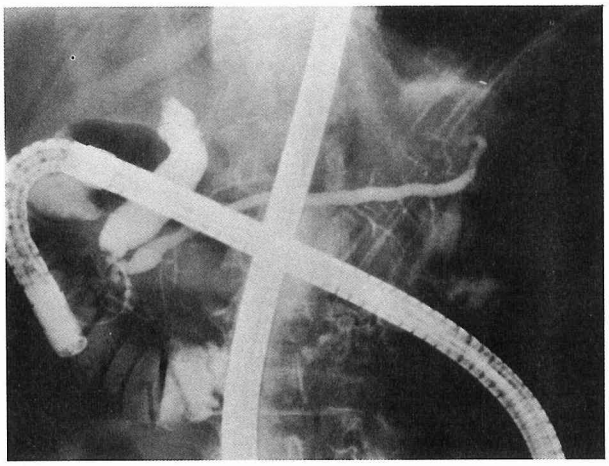

写真 5 肝外胆管癌。管壁性増殖型。総胆管の完全閉塞を呈す。

狭窄，1例は両者の混合したような形であり，全例近位側の胆管拡張は高度であった。また膵管像は3例にしかえられなかったが，すべて数珠玉状の高度の拡張をみとめた。

内視鏡像では主乳頭，タテヒダに変化のない例はなかった。乳頭，タテヒダの発赤，ビランだけといった軽い変化であった例は2例で，他はすべて乳頭の腫大および潰瘍形成をみとめた。12例全て生検で癌陽性である。吸引細胞診は施行した6例中5例に陽性であった。

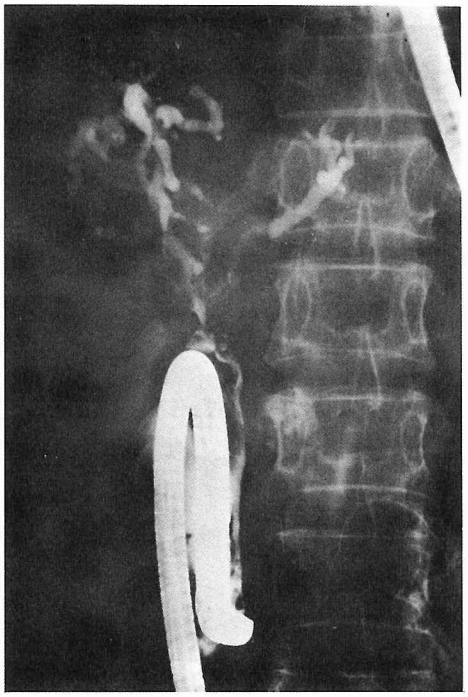

写真 6　肝外胆管癌例。管壁性硬化型，肝外胆管はほぼ全長にわたり壁不整な硬化狭窄を呈す。狭窄は長いが完全閉塞はしていない。

C．細胞診，生検成績（表3）

吸引細胞診は十二指腸乳頭部癌で施行した6例中5例に癌陽性であった以外陽性率は低い。膵癌では吸引細胞診施行26例中癌陽性であったのは6例であり，そのうち5例は頭部癌で体尾部癌は1例のみであった。胆のう癌では5例中3例陽性と比較的高い陽性率であった。

表 3　悪性腫瘍例の細胞診，生検成績

	例数	細胞診		生検	
		施行例	陽性	施行例	陽性
肝外胆管癌	52	15	3	0	0
胆のう癌	14	5	3	2	1
膵　癌	71	26	6	8	6
十二指腸乳頭部癌	12	6	5	12	12

生検は胆のう癌，膵頭部癌の7例に陽性であった。これらは十二指腸壁への癌の浸潤をみたもので，内視鏡的に良性潰瘍との鑑別に迷うことはほとんどなかった。

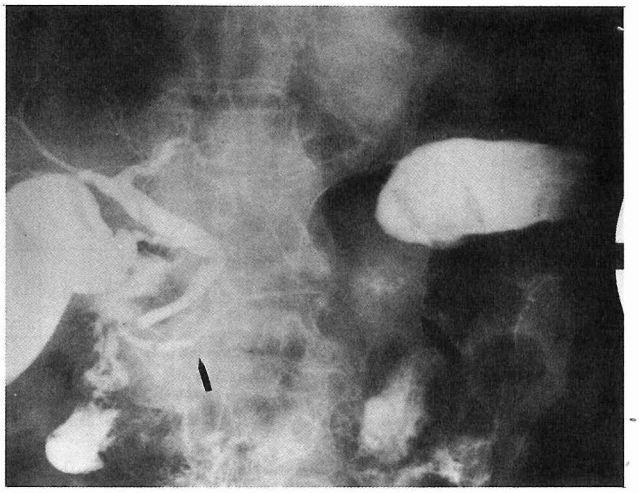

写真 7　膵体尾部癌例。主膵管は小矢印の部分よりやせ細りをみせ，尾部の手前で中断，その尾側の拡張した膵管内に造影剤が貯留している（大矢印）。胃体部は腫瘤により圧排されている。総胆管は強い屈曲を呈している。

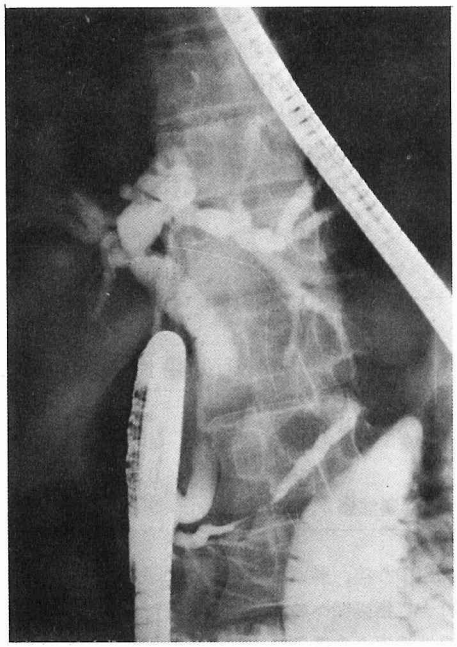

写真 8 慢性膵炎例（腫瘤形成型膵炎）。主膵管の滑らかな狭窄とその尾側の数珠玉状拡張。総胆管は左方より圧排されている。

写真 9 十二指腸乳頭部癌例。総胆管末端部の陰影欠損と近位側胆管の拡張をみる

（ ）：転移性膵癌

	胆道造影（＋）	胆道造影（－）	胆道像変化なし	胆道像 完全閉塞		胆道像 不完全閉塞						胆道像 その他		
頭部癌 40例（1例）	26	14	0	3	3	1	1	(1)	7	0	5	3	2	0
体部癌 23例	16	7	7	0	1	0	0	0	0	2	1	2	1	2
尾部癌 8例（2例）	3	5 (1)	2 (1)	0	0	0	0	0	0	0	0	1	0	0
慢性膵炎 100例	74	26	62	0	0	10	0	0	0	0	1	0	1	0

図 2 膵癌および慢性膵炎における胆道像の変化

症例No.	年令	性	造影 胆道	造影 膵管	胆道末端像	乳頭部内視鏡像 乳頭 膨隆	乳頭 発赤	乳頭 出血	乳頭 ビラン	乳頭 潰瘍	タテヒダ 膨隆	タテヒダ 赤発	タテヒダ 出血	タテヒダ ビラン	タテヒダ 潰瘍	生検	細胞診	手術
1	53	♂	−	−		○	−	−	−	○	○	−	−	−	○	5		○
2	58	♂	−	+		○	−	−	−	○	○	−	−	−	○	4	Ⅴ	○
3	52	♀	−	−		○	−	−	−	○	○	−	−	−	○	5		×
4	53	♂	+	−		−	○	○	○	○	−	○	○	○	○	5		○
5	47	♂	+	−		−	○	−	−	−	−	−	−	○	−	5	Ⅳ	○
6	73	♂	+	+		−	−	−	−	−	−	−	−	○	○	5	Ⅰ	×
7	60	♀	+	−		○	○	○	○	○	○	○	○	○	−	5		○
8	39	♂	−	−		−	○	−	○	−	−	○	−	○	−	4	Ⅴ	×
9	58	♂	−	−		−	−	−	−	○	−	−	−	−	○	5		○
10	65	♂	+	−		−	○	○	○	○	−	○	○	○	○	5	Ⅴ	○
11	45	♀	−	−		○	○	−	○	−	○	○	−	○	−	5		×
12	70	♂	+	+		−	−	−	−	−	−	−	−	○	−	4	Ⅴ	○

図 3　　十二指腸乳頭部癌

Ⅳ．総括並びに考按

閉塞性黄疸の診断上，内視鏡的膵胆道造影法は，閉塞部位，疾患の診断に欠かせぬ検査法となってきた。胆道像のみならず膵管像，内視鏡所見もえられ，必要に応じ吸引細胞診，生検も可能であり，本法は膵胆道系悪性腫瘍の診断上有力な検査法である。また経皮経肝胆道造影法を併用すれば閉塞上部，下部両方の所見が明瞭となり，より正しい診断が可能となる。

〔造影成績について〕

膵癌，十二指腸乳頭部癌の胆道造影率が低いが，これは一般的に膵管より胆道の方が造影しにくいという事実に加えて，腫瘍の浸潤のため乳頭開口部が閉塞されている場合や，乳頭の表面に潰瘍を形成したりして

開口部が不明の場合があるためである[4]。なお，膵管像，内視鏡所見で診断がつき患者の状態も考慮し積極的には胆道造影を行なわないまま検査を中止した例もある。

〔胆道X線像について〕

肝内胆管癌およびヘパトーム：本症を診断するためには肝内胆管の狭窄や圧排などの状態を把握しなければならない。そのためには正常の肝内胆管の合流形式を理解しておく必要がある[5]。

X線像は，肝内胆管癌では，肝内胆管の壁不整，硬化，狭窄像が著しいのに対しヘパトームでは彎曲，圧排偏位が主で壁不整，硬化は少なく鑑別は比較的容易である[6]。自験例の管内性陰影欠損型を呈した1例は胆道内に発育したヘパトームであった稀な1例で，胆道像からは肝内結石，Hemobilia との鑑別が必要である[7][8]。なお，自験例にはないが転移性肝癌ではヘパトームに似た像を呈すといわれる[9]。

胆のう癌：いちばん多い管外性しめつけ型の場合は肝外胆管癌との鑑別が問題になる。一側からの特に右側からの総肝管の圧排を示す場合は胆のう癌の可能性が高いが良性疾患による Mirrizi 症候群も鑑別の対象となる。総肝管，総胆管には変化のない例も例みられたが，このうちの1例のように胆のう壁の部分的な変化のみきたす例では胆のう良性腫瘍，Adenomyomatosis との鑑別が必要である[10)-13]。胆道像からみて胆のう癌は一般的には，胆のう壁の部分的陰影欠損，胆のう管中断，総胆管の一側からの圧排，両側からのしめつけ，壁への浸潤，肝内胆管の変化というような順序で進行すると考えられるが，現状ではしめつけ型がいちばん多く発見されている[14)-16]。しかし今後はより早期の時点で発見できる症例も増加するものと思われる。胆のう癌の場合はとくに，胆道像だけから腫瘍の大きさは判断しにくい。手術してみて思いのほか広範囲に浸潤していた例も多かった。

肝外胆管癌：肝外胆管癌は管壁性増殖型を呈す例が多く，この例では完全閉塞例が多い。また管壁性硬化型では硬化性胆管炎との鑑別が必要となるような肝外胆管の½～⅔にわたる辺縁不整な狭窄を示したが完全閉塞例は少なかった。しかしほぼ全例で黄疸は高度であり，かなり加圧して造影剤を注入するために造影剤はかろうじて狭窄部を通ってはいるが，病態としては完全閉塞に近い例が多いものと考えられる。管外性しめつけ型を呈す場合，この型は胆のう癌でいちばん多い型であり，肝外胆管癌は三管合流部付近に発生する頻度が高いため，胆のう管，胆のうの造影が出来ない場合両者の鑑別は困難になる。2例のみみられた管内性陰影欠損型の場合は，結石，凝血塊，気泡などとの鑑別が必要となるが，移動性の有無，辺縁や表面の性状などで鑑別できる。

膵癌：膵頭部癌では胆道造影できた26例全例，体尾部癌でも胆道造影できた19例中10例で胆道に何らかの変化がみられた。成書にある通り[17]，自験例でも膵癌では胆道に変化がおきやすいが，胆道癌で膵管に変化がおきる例は稀で膵管像がえられれば鑑別は楽である。しかし胆道像だけでも一応の鑑別は可能で，とくに胆道末端部近くになめらかな狭窄がある場合は胆道癌より膵癌の可能性が高い。また膵頭部癌では総胆管膵部に，体尾部癌では総胆管膵部より少し上部に変化がみられた。このように胆道に変化のみられる膵癌例では膵管像，胆管像をあわせ腫瘍の大きさの一応の判断が出来る。又慢性膵炎とは胆道像だけからは鑑別困難な場合も多いが，膵炎の方が狭窄部の壁が滑らかで，狭窄の程度も軽い。もちろん膵管像で大部分は鑑別できる[14]。

十二指腸乳頭部癌：十二指腸乳頭部癌は膵胆系悪性腫瘍の中では予後がよく[18]，自験例でも12例中9例で切除可能であった。内視鏡像，生検で診断可能な場合が多く，胆道像は6例，膵管像は3例にしかえていない。しかし膵胆道像を得れば腫瘍の大きさの判断も可能であり，できうるかぎり造影すべきである。胆道像は末端の陰影欠損を呈すものが多い。また内視鏡像は2例でタテヒダ，乳頭の一部のビラン，発赤という軽度な変化のみであったが，残りはすべて表面不整な膨隆とか，深い潰瘍形成とか，一見して乳頭部癌とわかるような像を呈すものが多かった[19]。近年，乳頭部には全く変化のみられない乳頭部癌の報告がみられているが，そのような場合には，胆道及び膵管像，開口部に鉗子を入れた生検，吸引細胞診が必要となる[20]。

〔生検，吸引細胞診〕

癌の確診は生検または吸引細胞診によるものであり，造影のみでなく，もっと生検，吸引細胞診を施行すべきであろう。生検は腸管内面に癌の浸潤がある場合にのみ有効で応用に限界があるが，吸引細胞診の応用範囲は広く，選択的に胆道および膵管に挿管し，腫瘍に達するところまでカニューレを送りこみ吸引すれば，陽性率はもっと上昇するものと思われる[21)-23]。

V．結　語

膵胆道系悪性腫瘍156例の胆道X線像を中心に検討し内視鏡的膵胆道造影法の診断能と限界につき考察した。結論は次の如くである。

1．胆道造影成績は胆道癌では良好だが，膵癌，十二指腸乳頭部癌では造影不能例がかなりあった。

2．肝内胆管癌では，辺縁不整な硬化狭窄像，ヘパトームでは彎曲，圧排偏位像が主な所見である。

3．胆のう癌，ある程度進行してしまった状態である管外性のものが多いが，総肝管にはまだ変化のみられない3例もあった。

4．肝外胆管癌では管壁性で狭窄部，閉塞部の壁不整を呈するものが主だが，管外性，管内性の変化を示すものもある。

5．膵癌，膵頭部癌のみならず，体尾部癌でも胆道に何らかの変化のみられるものが多い。断裂，狭窄，圧排，屈曲などの変化をみた。

6．十二指腸乳頭部癌，X線像は，膵胆道両方の拡張と，胆道末端部の陰影欠損が特徴的である。

7．生検，吸引細胞診，確診には必要なものであり，特に吸引細胞診は応用範囲も広く有用である。

本論文の要旨の一部は，1976年10月第14回日本消化器内視鏡学会秋季大会において発表した。

稿を終るに臨み，御指導御校閲を賜わりました小田正幸教授に，また直接御指導御鞭達下さいました松田国昭博士に深謝いたします。また終始御助力下さいました信大第2内科胃腸研究班の諸氏に厚く御礼申し上げます。

文　献

1) 石井兼央：膵臓の早期癌．胃と腸，5：1225－1232，1970

2) 永光慎吾：早期胆道癌の外科治療．臨床外科，27 55－64，1972

3) 大藤正雄，高沢五郎，小樽規覚，国安芳夫，黒内健昭，大野孝則，三木　亮，税所宏光，熊谷哲夫，上野高次：胆のう癌，特に早期胆のう癌の臨床．日消誌，66：146－157，1969

4) 神津忠彦，鈴木重弘，土岐文武，永井規敬，大井至，羽生富士男，竹本忠良：膵癌の診断　－内視鏡的診断法の進歩－．内科，36：400－406，1975

5) Hess, W.: Surgery of the biliary passage and pancreas. D. Van Nostrand Company, INC., 1965

6) 武内俊彦，宮治　真，伊藤和幸，片桐健二，伊藤誠，小塚正雄，後藤和夫：胆道系悪性腫瘍の診断．胃と腸，12：717－732，1977

7) 黒柳弥寿雄，沢田誠之，秀村立五，青木重孝，加藤　久：胆道内発育を示した肝細胞癌の2例とその文献的考察．臨床外科，30：399－404，1975

8) 大森国彦，米山泰平，成山多喜男，松本正美，枝川篤永，津田勇平，木下博明：胆道出血を主徴とした原発性肝癌1切除例．肝臓，16：470－474，1975

9) Fleming, M. P., Carlson, H. C. and Adson, M. A.: Percutaneous transhepatic cholangiography: The differential diagnosis of the bile duct pathology. Amer. J. Roentgen., 116：327－336，1972

10) 小野慶一，田中隆夫，嶋野松朗，佐々木睦男，小沢正則，落合浩平，加藤　智：胆のう良性腫瘍の問題．外科，35：887－891，1973

11) 三木　亮，上野高次，風呂中隆，遠藤保利，上山洋，武居正文，東　紀男，阪井程夫，天野勝弘，御園生正紀：胆のう腺筋腫症（アデノミオマトージス）のX線診断．医療，29：50－57，1975

12) Ram, M. D. and Midha, D.: Adenomyomatosis of the gallbladder. Surgery, 78：224－229，1975

13) 大沢　直，上原従正，大沢雅弘，大沢　達：原発性胆のう癌の2経験例．外科，30：861－865，1972

14) 田畑育男，田島　強，富田志郎，松川昌勝：肝外胆道癌に関する内視鏡的逆行性胆道造影法の診断的意義．Gastroenterological Endoscopy，19：108－115，1977

15) 武藤良弘，内村正幸，脇　慎治，鮫島恭彦，石垣実弘，室久敏三郎：胆のう癌　－剖検55例の検討とその転移形式－．日消誌，71：666－676，1974

16) 横山育三，田代征記，持永瑞恵，笹原寅夫，平岡武久，今朝俊光：胆道癌の転移形式．臨床成人病，6：1199－1208，1976

17) 大藤正雄，在屋幸治，税所宏光：X線検査の進歩，経皮直接胆管造影．総合臨床，24：2014－2022，1975

18) Wise, L., Pizzimbono, C. and Dehner, L. P.: Periampullary cancer; a clinicopathologic

study of sixty-two patient. Amer. J. Surg., 59：141－148, 1976

19) 中沢三郎，内藤靖夫，神谷直三，山本義樹，山瀬裕彦，市川正章：十二指腸乳頭部癌の診断．内科，36：392－399，1975

20) 竹腰隆男，馬場保昌，舟田　彰，佐々木喬敬，杉山憲義，丸山雅一，熊倉賢二，松原長樹，出雲井士郎，高木国夫，遠藤次彦，西俣嘉人，中村恭一十二指腸悪性腫瘍の内視鏡診断．胃と腸，8：1609－1623，1973

21) 原田英雄，菊地武志，三島邦基，万袋昌良，近藤祥昭，内多嘉具，小野哲也，藤原　勝，岡田啓成：十二指腸，膵，胆道の悪性腫瘍の細胞診，－PS-Test による細胞診および内視鏡下選択的膵胆管吸引細胞診を中心に－．Gastroenterological Endoscopy，14：433－441，1972

22) Hatfield, A. R. W., Smithies, A., Wilkins, R. and Levi, A. J.：Assessment of ERCP and pure pancreatic juice cytology in patients with pancreatic disease. Gut, 17：14－21, 1976

23) 小林茂樹：胆道系疾患における胆汁細胞診の研究およびその細胞の形態学的検討．日消誌，309－320，1977

(53. 6. 14 受稿)