信州医誌，26(2)：172～177，1978

原　著

反対側乳房転移乳癌の検討

小池綏男　代田広志　中藤晴義
飯田　太　降旗力男
信州大学医学部第二外科教室

STUDIES ON METASTASIS OF BREAST CANCER TO THE OPPOSITE BREAST

Yasuo KOIKE, Hiroshi SHIROTA, Haruyoshi NAKAFUJI, Futoshi IIDA and Rikio FURIHATA
Department of Surgery, Faculty of Medicine, Shinshu University

Key words：乳癌 (breast cancer)
再発乳癌 (recurrence of the breast cancer)
反対側乳房転移 (metastasis to opposite breast)

はじめに

一側に発生した乳癌に対する治療を行ってから，ある程度の期間を経て反対側乳房に癌が発生した場合，両側ともに原発生のもの，すなわち異時性両側原発性乳癌である場合と一側が他側の転移である場合とがあるが，厳密な意味で原発性か転移性かを判定することは困難である。原発性両側性乳癌に対しては Guiss[1]，Moertel[2]，北条ら[3] などの criteria が提唱されているが，転移性両側乳癌はこの範疇に入らないものということができる。

Guiss[1]，Moertel[2] の criteria は北条ら[3] の criteria より厳格であるので，転移性両側乳癌の割合は，北条ら[3] より多くなる。われわれが最近24年間に経験した転移性両側乳癌4例は臨床経過からみて，いずれの criteria の範疇にも入らない。これら4症例をまとめて転移性乳癌の特徴，転移経路等を臨床的立場から検討したので報告する。

症　例

信州大学医学部第二外科において1953年から1976年までの24年間に手術を施行した女性乳癌症例は表1のように285例であって，1976年12月31日現在の追跡調査では，消息判明率100％である。これらの症例のうち再発例は80例で，その内訳は癌死したもの71例，癌の再発があるが他病死したもの1例，癌の再発がありながら生存中のもの8例である。これら80例の再発部位を割検時，あるいは手術時に判明したものを除き，臨床所見，あるいはレントゲン検査等で判明したもののみを調査したところ，主な再発部位は表2のように

表1　乳癌症例

全女性乳癌	285 例
癌死例	71 例
癌再発(＋)他病死例	1 例
癌再発(＋)生存例	8 例
他病死例	19 例

表2　主な術後再発部位

症　例	80 例
胸壁再発	16 例 (20％)
同側腋窩・鎖骨下窩	10 例 (12.5％)
同側鎖骨上窩	14 例 (17.5％)
同側胸骨旁	2 例 (2.5％)
反対側転移	12 例 (15％)
骨	16 例 (20％)
肺	13 例 (16.3％)
肝	8 例 (10％)

胸壁再発が16例，20%，同側腋窩・鎖骨下窩転移が10例，12.5%，同側鎖骨上窩転移が14例，17.5%，同側胸骨房転移が2例，2.5%であり，反対側に転移したものは12例，15%である。遠隔転移は骨が16例，20%，肺が13例，16.3%，肝が8例，10%などである。反対側に転移を起した12例においては，表3のように反対側乳房に転移のみられたもの4例，反対側腋窩リンパ節転移のみられたもの7例，反対側鎖骨上窩リンパ節転移のみられたもの7例などである。今回はこれらのうちで反対側乳房に転移を起した4例について検討した。

表3　反対側転移症例

症例	12例
●反対側乳房	4例
反対側腋窩	7例
反対側鎖骨上窩	7例
反対側頸部	3例
反対側皮膚	1例

成績

反対側乳房転移例の初診時の年令分布は表4のように30才代が1例，40才代が2例，50才代が1例であり，病悩期間は全例が1年以内である。腫瘤の大きさは全例が5.0cm以上と大きなものであり，病期は新TNM分類では，3例がStage Ⅲであり，1例のみがStage Ⅱである。これらの症例に対する手術々式としては表5のように小胸筋保存根治手術＋鎖骨上窩リンパ節郭清（Br＋Ax＋Mj＋Sc）を3例に行い，1例に定型的根治手術＋胸骨旁リンパ節郭清（Br＋Ax＋Mj＋Mn＋Ps）を行った。組織型は4例中3例が硬癌（Ⅱ-a-3）で，1例のみが管外性浸潤の著しいPaget癌（Ⅱ-b-8）であった。組織学的に検索したリンパ節転移の程度は第2群リンパ節まで転移を認めるもの（n2）が3例，第3群リンパ節まで転移を認めるもの（n3）が1例であった。

表4　反対側乳房転移例の初発所見

症例	年令	病悩期間	大きさ(cm)	病期
1	43	10カ月	6.0×4.0	T3bN0 Ⅲ
2	59	6カ月	5.0×5.0	T2aN1b Ⅱ
3	32	3カ月	11.0×7.5	T3bN2 Ⅲ
4	43	10カ月	10.0×9.2	T4bN1b Ⅲ

表5　手術々式と組織所見

症例	手術々式	組織型	リンパ節転移
1	Br＋Ax＋Mj＋Sc	Ⅱ-a-3	n2
2	Br＋Ax＋Mj＋Sc	Ⅱ-b-8	n2
3	Br＋Ax＋Mj＋Sc	Ⅱ-a-3	n3
4	Br＋Ax＋Mj＋Mn＋Ps	Ⅱ-a-3	n2

初回手術から初再発に気付くまでの期間は表6のように3例が1年半以内で，とくにそのうちの1例は5カ月と早い時期に再発を起し，1例のみが比較的長期間の4年5カ月経てから気付いている。さらに，初回手術から反対側乳房に転移が現われるまでの期間は3例が2年以内であり，1例のみが5年1カ月である。初回手術からの生存年数は1例が9年6カ月と長期間生存したが，他の3例は比較的短期間の3年以内に死亡している。

表6　初回手術からの期間

症例	初再発	反対側乳房転移	生存年数
1	4年5カ月	5年1カ月	9年6カ月
2	1年6カ月	2年	2年11カ月
3	5カ月	8カ月	1年7カ月
4	10カ月	1年	2年4カ月

われわれが行った反対側乳房転移に対する治療法としては表7のように手術を4例中3例に施行し，全例に放射線照射を行った。ホルモン療法としては，閉経後の1例と初回手術時に両側卵巣摘除を行った1例に対しては男性ホルモンの投与を行い，1例に両側卵巣摘除と男性ホルモンの投与を行った。他の1例は初回手術時に卵巣摘除を行ったのみである。制癌剤療法としては1例にMMCを投与し，最近の1例にはFutrafulを投与した。

表7　反対側転移に対する治療

症例	手術	放射線	ホルモン療法	制癌例
1	Br＋Ax＋Mj＋Sc＋Ps	(＋)	(－)	(－)
2	1) Ax＋Mj＋Sc 2) Br	(＋)	(＋)	(－)
3	Br＋Ax＋Mj＋Sc	(＋)	(＋)	(＋)
4	(－)	(＋)	(＋)	(＋)

つぎに各症例について初回手術後，反対側乳房に転移が現われるまでの経過および再発部位を調査した。

症例1：図1のように43才の女性で，右CEの部を占める6.0×4.0cmの腫瘤を形成する乳癌に対し，1963年5月6日小胸筋保存根治手術を施行した。腋窩と鎖骨下窩にリンパ節転移が多数認められた。二次的に鎖骨上窩を郭清したが，リンパ節転移は認められなかった。その4年5カ月後頃から同側胸壁に痂皮が現われ，痂皮がとれると潰瘍を形成するようになった。8カ月後には反対側乳房に明瞭な腫瘤を形成してきた。胸壁再発部の切除と左乳房に対し小胸筋保存根治手術＋胸骨旁リンパ節郭清＋鎖骨上窩リンパ節郭清を行った。

腋窩，鎖骨下窩，胸骨旁にはリンパ節転移が認められたが，鎖骨上窩には認められなかった。

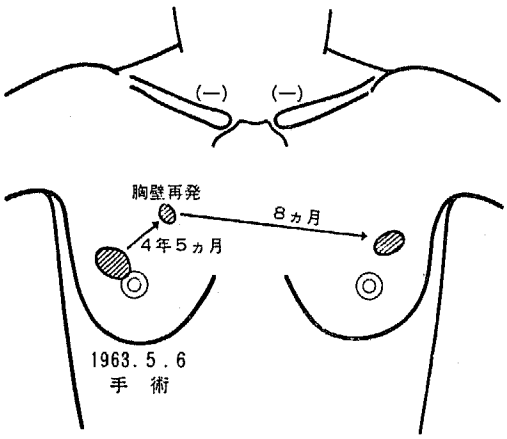

図1　症例1．43才　♀

症例2：図2のように59才の女性で，周囲に発赤を伴う右乳頭部の Paget 様病変とCの部に5.0×5.0cmの腫瘤を形成する乳癌があり，これに対し1964年5月25日小胸筋保存根治手術を施行した。腋窩と鎖骨下窩にリンパ節転移が多数認められた。二次的に鎖骨上窩郭清を行ったが，リンパ節転移は認められなかった。1年6カ月後に反対側腋窩リンパ節腫脹に気付き，大胸筋の一部を切除して腋窩と鎖骨下窩のリンパ節郭清を行ったところ，転移が多数認められた。さらに，2カ月後鎖骨上窩郭清を行ったところ，ここにも転移が認められた。その4カ月後に左乳房全体がびまん性炎症性に腫大してきたが，正中部を越えることはなかった。また，その4カ月後には右側の胸壁にも再発が現われてきた。左乳房切断術と右胸壁再発部の切除を行った。

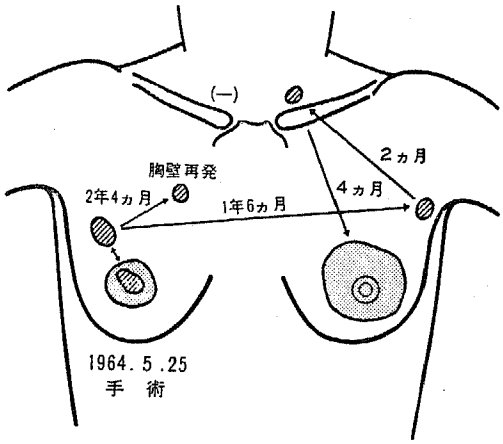

図2　症例2．59才　♀

症例3：図3のように32才の女性で，左 DBCE の部を占める11.0×7.5cmの腫瘤を形成する乳癌に対し，1965年4月28日小胸筋保存根治手術を施行した。腋窩と鎖骨下窩に多数のリンパ節転移が認められ，二次的に鎖骨上窩郭清を行ったところ，ここにも転移が多数認められた。5カ月後には同側鎖骨上窩にリンパ節腫脹が現われ，その3カ月後には右大胸筋の外縁部および右腋窩に腫瘤が現われた。右小胸筋保存根治手術と鎖骨上窩郭清を行ったところ，大胸筋外縁部の腫瘤は乳腺内転移であり，腋窩，鎖骨下窩，鎖骨上窩リンパ節に転移が認められた。

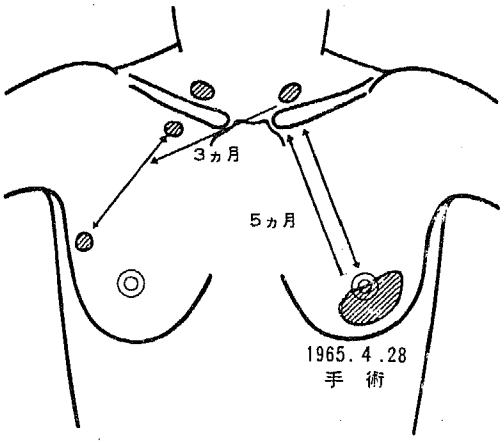

図3　症例3．32才　♀

症例4：図4のように43才の女性で，左乳房全体を占める Peau d'orange を伴った10.0×9.2cmの腫瘤を形成する乳癌があり，これに対して1974年11月7日

定型的根治手術＋胸骨旁リンパ節郭清を施行した。腋窩，鎖骨下窩，Rotter リンパ節に多数の転移を認めたが，胸骨旁リンパ節には転移は認めなかった。10カ月後に同側鎖骨上窩のリンパ節腫脹と左上腕に浮腫が現われ，その2カ月後には反対側乳房全体に Peau d'orange が現われてきた。しかし正中部には Peau d'orange は認められなかった。反対側乳房の吸引細胞診にて class Ⅴ の細胞を認めた。反対側乳房には手術操作は加えずに，両側卵巣摘除および男性ホルモンの投与，制癌剤の投与，放射線照射を行った。

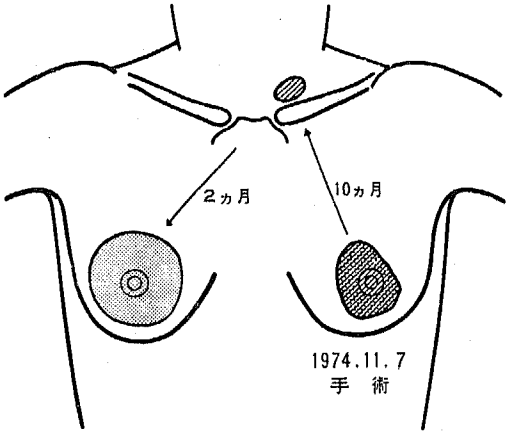

図 4　症例 4. 43才　♀

考　案

乳癌の手術後に癌が再発する部位は北条ら[3]の乳癌剖検例79例の検討によれば，肺，肝，骨等の遠隔転移が多いが，身体のほとんどの臓器に転移がみられる。反対側乳房転移は5.7％と報告され，それほど多くない。文献上は，臨床的には大体3.1％[4]から4.4％[5]程度である。われわれの症例においては285例中4例，1.4％に反対側乳房転移がみられた。

反対側乳房転移症例の初診時の年令分布は40才代に最も多く，これは一般乳癌の頻度が40才代に最も多いこと[6]と比例している。病悩期間は全例が1年以内であるのにもかかわらず，初診時すでに原発腫瘤は全例5.0 cm 以上とかなり大きなものであり，病期は4例中3例が Stage Ⅲ であって，反対側乳房に転移を起した症例は初診時に，すでにかなり進行した症例である。病悩期間が短かいことは，いずれの症例も肥満者であるので，腫瘤の発見が遅れたということも考えられる。Devitt[4]は乳癌1,530例中，47例に反対側乳房転移症例を経験し，その病期は Stage Ⅰ，17例，Stage Ⅱ，11例，Stage Ⅲ，19例と報告し，初発腫瘤の病期はかなり進行している傾向が見られると述べている。われわれの初発腫瘤の組織型は4例中3例が硬癌で，1例が管外性浸潤の著しい Paget 癌であることより，浸潤傾向の著しい癌に反対側乳房転移を起し易い傾向がみられる。組織学的に浸潤傾向が強い癌であるので，初回手術時のリンパ節転移も第2群，あるいは第3群リンパ節まで認められている。

初回手術から初再発までの期間は1例を除くと一般に短かく，3例が1年半以内で，そのうちの1例は5カ月で再発をきたし癌発育の早さを物語っている。北条ら[3]は副腎卵巣摘除術を受けるために入院した再発乳癌症例111例中6例に反対側乳房転移が見られ，そのうち5例が術後2～3年以内に反対側乳房に腫瘤を認めたと報告している。われわれの症例でも初回手術から反対側乳房転移が現われるまでの期間は一般に短かく，2年以内である。そして初再発が現われてから短期間内に反対側乳房に転移が現われている。初回手術からの生存年数は1例が9年6カ月と長いが，他は全例3年以内に死亡している。

反対側乳房転移に対する治療法としては手術，放射線照射，ホルモン療法，制癌剤療法等の組み合せが考えられる。われわれは反対側乳房転移例に対して4例中3例に手術を行ってから，他の補助療法を加え，1例に手術操作を加えずに補助療法のみを行ったが，両者の間にはほとんど治療効果の差が認められなかった。したがって，患者の不安さえ取り除くことができれば，今後は反対側乳房転移例に対しては手術よりむしろ強力な放射線照射，ホルモン剤の投与，制癌剤の投与等の方が適応であると考える。

反対側乳房への転移経路としては，理論的にはリンパ行性転移，血行性転移，胸壁進展性の経路が考えられる。われわれの症例1は初回手術側の胸壁にまず再発が現われ，ついで反対側乳房に転移性腫瘤が出現した。この時点では，正中部および反対側乳房の皮膚には変化が認められず，また臨床的に遠隔転移も認められていない。初回手術時に腋窩および鎖骨下窩にはリンパ節転移が認められたが，鎖骨上窩には転移は認められず，また反対側の鎖骨上窩にリンパ節転移が認められないことから，この症例では胸筋下のリンパ管を通って反対側乳房に転移したものと考えられる。

症例2は初回手術時，周囲に発赤を持った乳頭部の Paget 様病変と腫瘤とを伴った症例であり，腋窩およ

び鎖骨下窩にはリンパ節転移が認められたが，鎖骨上窩にはリンパ節転移は認められず，初再発部位は反対側腋窩リンパ節であって，ついで反対側鎖骨上窩に転移が認められ，その後反対側乳房に腫瘤を形成しないびまん性の転移をきたしている。この時点では，正中部の皮膚の変化および臨床的に遠隔転移は認められていない。この症例の反対側乳房転移経路としては，皮下リンパ管を通ったとも考えられるが，正中部の皮膚に異常を認めないことより，胸筋下リンパ管を通った癌細胞が乳房下で一部は栓塞を形成し，これが上方に浸潤して乳房に転移が現われる前に，反対側腋窩リンパ節転移が増大してきたものであると考え，腋窩リンパ節，あるいは鎖骨上窩リンパ節転移から反対側乳房に転移したのではないと考える。

症例3の初再発部位はリンパ節郭清を行って転移の認められた同側の鎖骨上窩であり，ついで反対側乳房と腋窩に同時に再発腫瘤が出現した。また反対側鎖骨上窩にも転移が認められている。この時点では，正中部の皮膚に変化なく，臨床的に遠隔転移も認められていない。この症例の転移経路としては胸筋下リンパ管を通って反対側乳房に転移する経路と，鎖骨上窩リンパ節を介して反対側乳房に転移する経路が考えられる。

症例4は Peau d'orange を伴う乳癌の手術後に同側の鎖骨上窩リンパ節転移と上腕浮腫が認められ，その後反対側乳房に Peau d'orange が現われている。この時点では臨床的に遠隔転移は認められていない。この症例では正中部の皮膚には異常を認めなかったが，両側の Peau d'orange 発生の部が比較的近接していることから皮下リンパ管を通って反対側乳房に転移する経路と鎖骨上窩リンパ節を介しての経路が考えられる。

一般に初発腫瘤に浮腫の認められた症例は反対側乳房に，はっきりした腫瘤を形成することなく浮腫が認められている。また，われわれの反対側乳房に転移を生じた症例はすべて初発腫瘤がEの部分にかかっていた。

われわれの症例における反対側乳房転移経路は胸筋下リンパ管を通って転移することが多く，時には皮下リンパ管を通ったり，鎖骨上窩リンパ節を介して転移すると考えられる。この時期に遠隔転移が認められていないことから血行性転移は考えがたく，また，いずれの症例も正中部の皮膚に異常を認めないことより胸壁進展性の転移も考えがたい。Devitt[4] は反対側乳房転移例には局所再発または遠隔転移，あるいは両者がみられると報告し，北条ら[3] は副腎卵摘術を受けるために入院した乳癌再発例111例中6例，5.4％に反対側乳房転移を認め，反対側乳房転移出現前に両側腋窩，鎖骨上窩の著明なリンパ節転移，あるいは血行性遠隔転移，局所再発を認めたと報告し，血行性反対側乳房転移のあることを示唆している。また，北条ら[3] は乳癌患者の剖検例79例中5例，6.3％に反対側乳房転移を認め，反対側乳房転移腫瘤が乳腺内に孤立的に存在するものはなく，いずれも局所再発，胸壁への広範囲進展，前胸壁皮膚への多数の転移を合併していると報告し，胸壁進展性の転移のあることを示している。Haagensen[7] は反対側腋窩リンパ節への転移経路としては反対側乳房の下にある深部筋膜リンパ叢（deep lymphatic fascial plexus）を通って栓塞，あるいは浸潤によって反対側腋窩に達し，癌が反対側乳房を侵して上方に成長してくる前に反対側腋窩に達すると述べている。われわれの症例2，3はこの考え方が当てはまると考えられる。

以上より，反対側乳房への転移経路としては血行性，胸壁進展性も考えられるが，われわれの症例においては主としてリンパ行性で，それも胸筋下のリンパ管を通るものが多く，中には鎖骨上窩リンパ節を介するものもあると考える。

おわりに

われわれが信州大学医学部第二外科において1953年から1976年までの24年間に根治手術を施行した乳癌症例285例中80例に再発を認めた。このうちの反対側乳房に転移を起した4例について臨床像および転移経路について検討し，以下の結果を得た。

1) 反対側乳房転移を起した症例は病期の進行した症例であり，また浸潤傾向の著しい癌である。

2) 反対側乳房転移に対する治療法としては，症例によって異るが，手術療法より放射線照射，ホルモン療法，制癌剤の投与等の方が適当であると考える。

3) 反対側乳房への転移経路としては，リンパ行性，とくに胸筋下のリンパ管を経過するものが多い。中には鎖骨上窩リンパ節を介して転移すると思われるものもある。

（本論文の要旨は，昭和52年10月第39回日本臨床外科医学会総会において発表した。）

文　献

1) Guiss, L. W. : The problem of bilateral independent mammary carcinoma. Amer. J. Surg., 88 : 171－177, 1954
2) Moertl, C. G. : The problem of the second breast : A study of 118 patients with bilateral carcinoma of the breast. Ann. Surg., 146 : 764－771, 1957
3) 北条慶一，渡辺　弘，阿部令彦，藤田吉四郎：両側性乳癌について．癌の臨床，14：394－399，1968
4) Devitt, J. E : Bilateral mammary cancer. Ann. Surg., 174 : 774－778, 1971
5) Hubbard, T. B. Jr. and Montgomery, A. : Nonsimultaneous bilateral carcinoma of the breast. Surgery, 34 : 706－723, 1953
6) 小池綏男，中藤晴義，飯田　太，降旗力男：小胸筋保存根治手術の検討．信州医誌，26：67－72，1978
7) Hagensen, C. D. : "Disease of the breast" IInd Ed, p411, Saunders, Philadelphia, 1971