信州医誌，26(1)：34～42，1978

原　著

胃隆起性病変の内視鏡的検討

第Ⅱ編　胃隆起性病変の拡大観察とメチレンブルー染色法による検討

宮　腰　正　信
信州大学医学部第2内科学教室
(主任：小田正幸教授)

ENDOSCOPIC STUDIES ON GASTRIC PROTRUDED LESIONS

PART II　STUDIES ON GASTRIC PROTRUDED LESIONS USING MAGNIFYING FIBERSCOPE AND METHYLENE BLUE STAINING METHOD

Masanobu MIYAKOSHI
Department of Internal Medicine, Faculty of Medicine, Shinshu University
(Director : Prof. Masayuki ODA)

Key words：胃隆起性病変 (gastric protruded lesion)
拡大ファイバースコープ (magnifying fiberscope)
メチレンブルー染色法 (methylene blue staining method)

Ⅰ．緒　言

高度な性能をもった機種の開発と技術の進歩に伴い，胃内視鏡検査の進歩には目ざましいものがある。しかし通常の直視下観察のみでは診断の限界を感じ，生検に頼らざるを得ない例も多い。このような内視鏡診断法の限界に対して注目されてきたのが，一つは拡大ファイバースコープによる病変の拡大観察であり，もう一つは色素内視鏡検査法による方法である。

日頃，胃の隆起性病変を内視鏡的に観察していると，ポリープ，異型上皮，タコイボ型びらん性胃炎，隆起性の早期胃癌のいずれにすべきかまぎらわしい症例に遭遇することが時々ある。またポリープの中にも癌化率の高いといわれている腸上皮化生の強いポリープも時にみられる。そこで著者は，拡大ファイバースコープを用いて近接拡大観察を行い，続いて直視下にメチレンブルーによる染色法を施行して，これら胃隆起性病変について検討した。

Ⅱ．対象および方法

症例は，信州大学第2内科および関連病院の外来患者で，昭和51年9月より昭和52年2月までの半年間に来院した胃ポリープ38例79個，異型上皮4例4個，タコイボ型びらん性胃炎11例，隆起型早期胃癌3例についてである。

検査方法は以下のように行ったが，前処置としては井田らの方法[1)2)]に準じて行った。

1）粘液除去のため，空腹絶食時に蛋白分解酵素プロナーゼ2万単位，重曹1グラム，10倍希釈ガスコン20mlを同時に経口投与した後，臥位にして20分間体位転換した。
2）内視鏡観察（通常観察および近接拡大観察）。
3）続いてメチレンブルー0.15%液を，色素撒布用カニューレにて噴霧し，2～3分後に蒸留水にて洗滌した。
4）内視鏡観察（通常観察および近接拡大観察）。

ただしメチレンブルー撒布後の観察時間は10分前後とした。

5）病巣部と，その周辺粘膜の前後 1cm 以内より生検を施行した。

さらに以上の方法とは別に，胃ポリープ5例，異型上皮2例，隆起型胃癌3例につき，間接法によるメチレンブルー染色にても検討した。方法は，

1）空腹絶食時に蛋白分解酵素プロナーゼ2万単位，重曹1グラム，10倍希釈ガスコン30mlと，同時にメチレンブルー 100mg を含有するカプセルを服用させ，20分間臥位にて体位転換した後は自由行動とした。

2）服用後約2時間で内視鏡観察（通常観察および近接拡大観察）。

3）病巣部と，その周辺粘膜の前後 1cm 以内より生検を施行した。

拡大ファイバースコープはオリンパス製の GIF-D_3 を用い，通常観察と最大10倍までの近接拡大観察を行った。

Ⅲ．成　績

A　拡大観察による表面微細所見の検討

1．胃ポリープについて

胃ポリープ38例79個を拡大観察して，表面微細模様像により，A，B，C，D，E，Fの6型に分類し，その各々の出現個数を示した（表1）。

A型は，細隙状ないし網目状の腺口を呈し，一部小形円形の腺口も混在する（図1）。79個中，39個49.5％と最も多くみられた。

B型は，長い細隙状腺口からなり，全体に粗で，ウロコ状を呈する（図2）。11個14％にみられた。

C型は，乳頭状あるいは小形円形腺口に長楕円形腺口を混在している（図3）。9個11％で，いずれも小ポリープに多く認められた。

D型は，緻密な細隙状腺口で，規則的に配列している（図4）。14個18％に観察された。

E型は，緻密な小形円形腺口で，毛細血管像が著明であり，胃小窩模様に似た像である（図5）。体部腺領域にみられ，2個2.5％と最も少なかった。

F型は，腺口不明像である（図6）。この型は，表面凹凸強く，ビラン附着の著明な例にみられ4個 5％であった。

次にこれら表面微細模様像の6型とポリープの発赤の有無との関係を検討した（表2）。すなわち発赤の多いのは，ポリープの表面の比較的粗な腺口をもったA，B，C型の細隙状，網目状，乳頭状のものと，腺口の不明なビラン附着の多いF型とであり（図1，2，3，6），発赤の少ないのは，D，E型の緻密で規則正しく配列した腺口（図4，5）である。

さらにポリープの表面微細模様像と山田分類[3]とを対比し検討した（表3）。比較的粘膜隆起のなだらかな山田分類のⅠ，Ⅱ型に緻密な腺口をもつD，C，E型が多く，さらに粗な腺口をもつA，B型，および腺口の不明なF型に山田分類のⅢ，Ⅳ型が多く認められた。

胃ポリープの組織学的分類は，村上[4]の分類に準じて hyperplastic polyp と metaplastic polyp に分けた。さらに hyperplastic polyp は生検組織片に腸上皮化生が全くみられないものと，一部にみられるものとに分け，腸上皮化生がほぼ全域にみられるものは metaplastic polyp とした。胃ポリープ79個中，metaplastic polyp は3個にみられ，3個のうち拡大模様像で2個はD型に，1個はA型に認められた。しかし拡大観察では hyperplastic polyp と metaplastic polyp との区別は困難であった。

2　タコイボ型びらん性胃炎について

タコイボ型びらん性胃炎の拡大観察では，粘膜隆起部は幽門腺領域では緻密な周辺の粘膜像と似たD型（図7）が多く，体部腺領域のものはD型，A型（図8）に相当する模様像がみられた。またビランが明確にみられる症例では診断に困ることはないが，ポリープ様にみえていて拡大観察ではじめてビランの修復像が確かめられることもある（図9）。

3．異型上皮について

異型上皮の拡大観察では，緻密な小形円形と小形楕円形の腺口からなり，規則的で毛細血管像もみられる（図10）。

4．隆起型早期胃癌について

図11にⅠ型早期胃癌の拡大観察例を示す。緻密で幽門腺口と類似のD型に近い模様像だが，かなり不規則な配列がみられる。一般に癌性隆起性病変は，癌腺口の変形の程度により表面微細模様像を異にした。

B．直視下メチレンブルー染色法による検討

1．胃ポリープ，異型上皮について

胃ポリープ，異型上皮（ATP）の生検による組織像

表 1　ポリープの表面微細模様像

型	表面微細模様像	個数
A		39
B		11
C		9
D		14
E		2
F	腺口不明	4

とメチレンブルー染色性とを対比した（表4）。胃ポリープ38例79個中，メチレンブルー染色により12例12個が染色され，例数で31%，ポリープの個数で15%に染色をみた。このうち hyperplastic polyp は76個中9個11%に染色され，そのうち一部に腸上皮化生のある1例は中等度に染色された。metaplastic polyp では3個中3個，異型上皮では4個中4個のすべてに染色された。なお腸上皮化生の全くみられないポリープは，染色例でもほとんどが淡くしか染まらなかった。

表 2　ポリープの表面微細模様像と発赤

型＼発赤	(＋)	(±)	(－)
A	30	3	6
B	11		
C	7		2
D	1		13
E			2
F	4		

表 3　ポリープの表面微細模様像と山田分類

型＼山田分類	Ⅰ	Ⅱ	Ⅲ	Ⅳ
A	5	9	8	17
B	1	1	2	7
C	1	8		
D	6	5	3	
E		2		
F			1	3

なお，拡大観察にて染色模様像のみられないビラン部に附着したものは，すべて着色として除外した。

図12は，前庭部に2個のポリープをもった例のメチレンブルー染色後の像で，奥の大彎の小さな，発赤のある hyperplastic polyp は染色されず，手前後壁よりの大きな，異型上皮性格の化生性のポリープはきれいに染色されており，図12の右半分の拡大像で明瞭となる。

次に病巣周辺粘膜約 2cm の範囲でのメチレンブルー染色性を検討した（表5）。なお胃粘膜のメチレン

表 4　胃ポリープ，異型上皮の組織像とメチレンブルー染色性

		hyperplastic polyp		metaplastic polyp	ATP
		IM (－)	IM (＋)	IM (＋＋)	
染色	(－)	67			
	(＋)	7	1	1	3
	(＋＋)		1	2	
	(＋＋＋)				1

IM：intestinal metaplasia

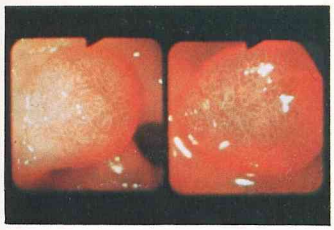

図 1　ポリープ拡大像（A型）

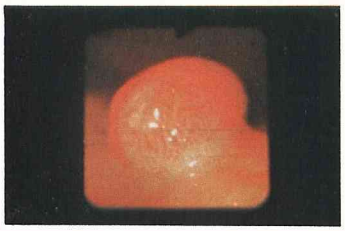

図 2　ポリープ拡大像（B型）

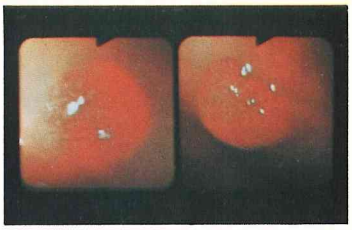

図 3　ポリープ拡大像（C型）

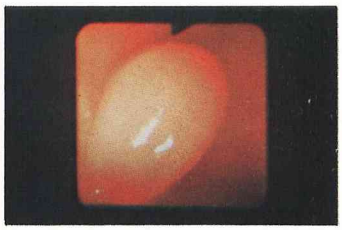

図 4　ポリープ拡大像（D型）

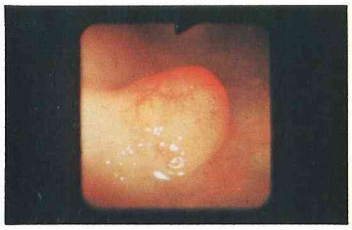

図 5　ポリープ拡大像（E型）

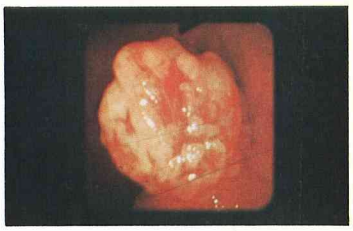

図 6　ポリープ拡大像（F型）

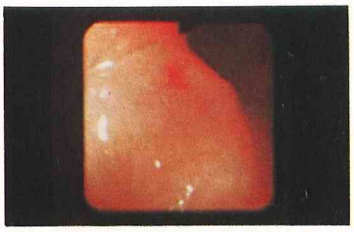

図 7　タコイボ型びらん性胃炎拡大像（幽門腺領域）

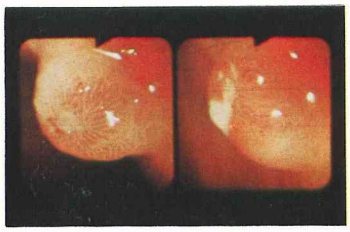

図 8　タコイボ型びらん性胃炎拡大像（体部腺領域）

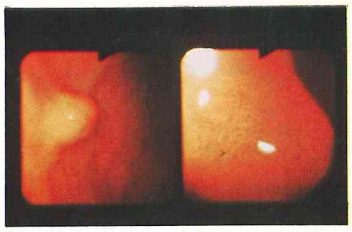

図 9　タコイボ型びらん性胃炎拡大像（右）にてビランの修復像が認められる

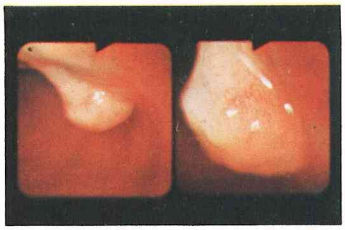

図10　異型上皮と，その拡大像（右）

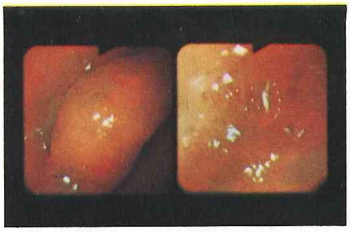

図11　Ⅰ型早期胃癌と，その拡大像（右）

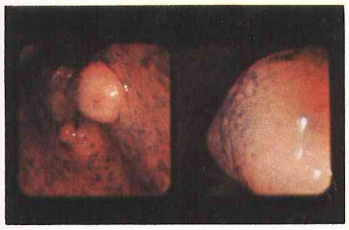

図12　直視下メチレンブルー染色像
奥の大彎の小発赤のポリープは染色されず，後壁の大きな化生性のポリープは染色され，拡大像（右）で明瞭となる

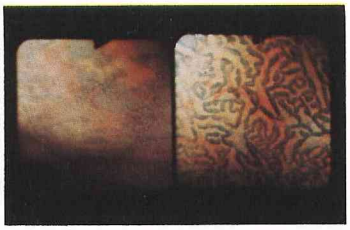

図13　びまん性に淡く染色した腸上皮化生粘膜と，その拡大像（右）

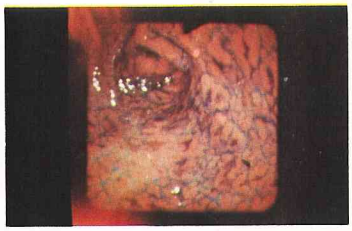

図14　メチレンブルー撒布にて，はじめてタコイボ様病変が確認された

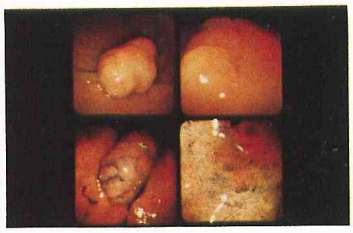

図15　症例１
化生性ポリープ（上段，右は拡大）の間接法でのメチレンブルー染色像（下段，左）と，その拡大像（下段，右）

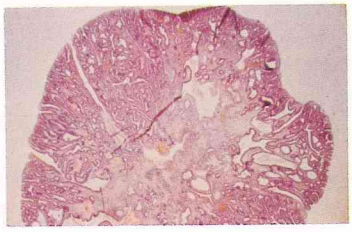

図16　症例１のポリペクトミー後の組織像

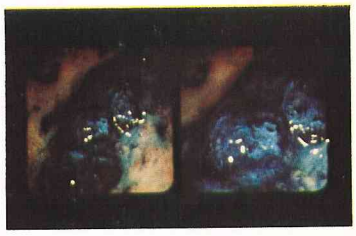

図17　症例２
Ⅰ型早期胃癌の間接法でのメチレンブルー染色像と，その拡大（右）

表 5　胃ポリープ，異型上皮の病巣周辺粘膜でのメチレンブルー染色性

		hyperplastic polyp		metaplastic polyp	ATP
		IM (−)	IM (+)	IM (卄)	
染色	(−)	42			
	(+)	23	1	1	1
	(卄)	8		2	1
	(卅)	1	1		2

IM：intestinal metaplasia

ブルーによる染色状態から染色程度を次のようにあらわした。

淡青色で散発　＋
やや濃青色　卄
びまん性濃青色　卅

その結果，化生のない hyperplastic polyp では，不染性の粘膜で囲まれるものが74個中42個（57%）あるが，一部に化生のあるポリープや metaplastic polyp，異型上皮には不染性の粘膜で囲まれるものはなく，異型上皮の半数は高度に濃染していた。

図13に，びまん性に淡く染色した粘膜面とその拡大像を示す。このように染色部の拡大観察によって微細染色模様像が観察でき，色素の附着とは容易に鑑別できた。

2. タコイボ型びらん性胃炎について

タコイボ型びらん性胃炎では，メチレンブルー染色にてビラン部には全例着色するが，その周堤の粘膜面は11例のうち10例まで染色されなかった（表6）。1例は軽度に染色されたが体部腺領域に多発したうちの1個であり，生検では腸上皮化生はみられなかった。なおタコイボ型びらん性胃炎の周辺粘膜では11例中6例，54%が染色されない粘膜で囲まれていた。

表 6　タコイボ型びらん性胃炎とその周辺粘膜のメチレンブルー染色性

		タコイボ型びらん性胃炎	周辺粘膜
染色	(−)	10	6
	(+)	1	2
	(卄)		3
	(卅)		

図14は，メチレンブルーの撒布によりはじめて前庭部にタコイボ様病変の多発している様子が確認された例であるが，このような症例も数例あり，色素内視鏡検査法の有用性の一面を示している。

3. 隆起型早期胃癌について

胃癌症例には，メチレンブルーを経口的に投与し，十分時間をかけて観察する間接法が必要であり，今回のこの直視下撒布による癌症例での染色性の検討は除外した。

C. 間接法によるメチレンブルー染色症例

プロナーゼを用いて同様の前処置を行い，同時にメチレンブルー 100mg を含有するカプセルを服用させる間接法により，胃ポリープ5例，異型上皮2例，隆起型胃癌3例を検討した。そのうちの代表的な2症例を呈示する。

症例 1：宮○　真　男　54才

図15の上段のごとく，胃体中部大彎側に，色調の変化のない亜有茎性で表面小結節状の隆起性病変がみられ，生検では Group 3a であった。間接法にてメチレンブルー染色を行い，2時間後の内視鏡像が図15の下段で，その右に拡大観察の像を示す。拡大観察にて染色模様像が明らかとなり，内視鏡像より metaplastic polyp を強く疑った。内視鏡的にポリペクトミーを施行した結果，組織像では metaplastic polyp，中村のⅣ型のポリープであった（図16）。

症例 2：広○ひ○　女　67才

胃前庭部大彎に結節状の隆起性病変がみられ，間接法にてメチレンブルー染色を行い，2時間後の内視鏡像とやや拡大した像を図17に示す。病変部がメチレンブルーで濃染し，拡大観察でも粘膜面に何ら規則性がなく，模様像もみられない。Ⅰ型早期胃癌の症例である。

Ⅳ. 考　案

A. 拡大観察による表面微細所見の検討

拡大観察による胃微細病変の検討は，1964年 Salem[5)6)]による実体顕微鏡による観察から始まり，1966年頃から我が国ですでに拡大装置をもった特殊な胃ファイバースコープ[7)8)9)10)]の開発によりすすめられてきた。胃隆起性病変の実体顕微鏡的な検討は，陳[11)]，松本[12)]，洲崎[13)]らの報告があるが，拡大ファイバースコープにより，直接胃隆起性病変を検討した報告[14)]は少ない。

洲崎[13)]は，新鮮切除胃の実体拡大像から，胃ポリープを腺口の性状により4病像に分類している。著者は，GIF-D_3を用いて内視鏡的に近接拡大観察を行い，ポリープを腺口の状態よりAからFの6型に分けた。著者の成績では，粗な腺口をもつポリープが多く，中でも細隙状ないし網目状の腺口で，一部に小形円形の腺口を混在するものが約半数あり，逆に緻密な腺口をもつポリープは約20％と少なかった。発赤の強いポリープは毛細血管の拡張が予想されたが，明瞭な毛細血管としては認められず，むしろ腺口の粗か密かの違いによった。すなわち腺口の粗なA，B型，および腺口の不明なF型に発赤例が多く，腺口の緻密なD，E型に発赤例が少なかった。また山田分類のⅠ，Ⅱ型に緻密な腺口をもつD，C，E型が多く，山田分類のⅢ，Ⅳ型に粗な腺口をもつA，B型，および腺口の不明なF型が多くみられた。経過観察により胃ポリープの形態変化をきたすものをみると，山田分類のⅠ型からⅣ型に増大発育する傾向があることはこれまで指摘[15)]されており，著者も経験している。今回は同一ポリープの表面微細模様像を経時的に観察していないためあくまで推測であるが，ポリープのあるものは山田分類のⅠ型からⅣ型に発育するにしたがい，表面の腺口が密から粗へ，さらに粘膜面に色調差のないものから発赤(＋)へと経過をたどるものと思われる。

異型上皮の拡大観察は症例も少ないが，小形円形または小形楕円形の腺口からなり，大きさ，配列も規則的で，毛細血管像もみられる点は洲崎[13)]の実体顕微鏡的研究でも指摘しているところである。

また洲崎[13)]は，癌性隆起性病変の特徴は癌腺口と周囲の毛細血管像にみられるとしているが，著者の例でも腺口はやはり不規則でポリープの6型とは異なっていた。

タコイボ型びらん性胃炎のうちビランの明確なタコイボ型のものは診断は容易である。しかしポリープ型のものは，通常内視鏡観察では多発性ポリープとの鑑別が困難な場合がある。このような時，拡大観察にてポリープの頂上にビランの修復像が確認されれば，タコイボ型びらん性胃炎の診断は容易となる。

B. メチレンブルー染色法による検討

内視鏡的に色素を利用する方法は，津田[16)]，青木[17)]らにより始められ，色素撒布法として広く一般に利用されてきた。最近，目的に応じてさまざまな色素を用いての内視鏡検査が行われるようになり，これらを総称して色素内視鏡検査と呼ばれるようになった。中でもよく用いられるのは，一つはインジゴカルミンなどを用いて粘膜表面の微細凹凸所見をみるコントラスト法であり，一つはメチレンブルーにより腸上皮，腸上皮化生粘膜，あるいは異型上皮の一部を染色することから染色法といわれるものである。メチレンブルーによる胃粘膜の青染現象は，腸上皮化生粘膜の積極的な色素吸収にもとづくもので，井田[18)]らはこれをメチレンブルー生体染色法と呼んでいる。一方鈴木[19)]らは，メチレンブルーを使用し，腸上皮化生，異型上皮の他に胃癌が青色に着色するとしてこれを色素着色法として報告している。

色素を撒布する方法には，ファイバースコープの鉗子孔からカテーテルを通じ直視下に目的部位に色素液を撒布する直接法と，内視鏡検査の前に経口的に色素を投与して，体位転換により胃内全域に撒布する間接法とがある。それぞれの目的に応じて利用されるが，著者は1回の検査で撒布前後の拡大観察像を得たいのと，病変部周辺の腸上皮化生の染色状態の観察，さらに生検組織像も得るためにメチレンブルーを直視下に撒布する直接法を用いた。その結果，ポリープ，異型上皮の生検組織とメチレンブルー染色性に関しては，腸上皮化生のみられるポリープや異型上皮には100％の染色性がみられ，また周辺粘膜の染色性にも同様の傾向がみられた。なお腸上皮化生のない hyperplastic polyp の少数に淡い染色像がみられたが，生検の採取方法にも多少問題が残っていると思われる。なお内視鏡観察中に，染色か着色かまぎらわしい例に遭遇する場合もあったが，染色されている例では直視下に水で洗滌しても色調が不変であり，また着色粘液塊の場合表面は拡大観察にて無構造で不均一な青色を呈していることなどから鑑別できた。

タコイボ型びらん性胃炎でのメチレンブルー染色では，ビラン部の着色は認められたが，周提の粘膜面は

ほとんど染色されなかった。なおコントラストの点では有効であった。またタコイボ型びらん性胃炎の周辺の粘膜面は46%が染色されていた。これは化生のないhyperplastic polypと同様に，癌や異型上皮の周辺粘膜に比べれば明らかに少なかった。なお周辺粘膜の腸上皮化生の組織像と染色性はほぼ一致した。

井田[20]らの報告をみると，異型上皮の染色像に高度濃染像を多く認めており，著者の例に高度濃染像が少なかったのは間接法と直接法による染色時間の違いによると思われる。著者も間接法によりメチレンブルー染色を数例検討してみたが，異型上皮やmetaplastic polypは直接法より多少濃く染まるように思われた。ただし間接法では，服用させるメチレンブルーの濃度と染色時間によりかなり異なり，メチレンブルー100mg含有カプセル服用後30分位では病変と周辺粘膜全体が青く着色し，120分後では症例1のごとく染まるが，周辺粘膜の腸上皮化生の染色はすでに消失している。つまり腸上皮化生の染色は，直視下の撒布により数分で発現し，30分で消失が始まるため直視下染色法が最も適している。また胃癌の着色は発現も遅く，消失にも時間がかかるため，鈴木[21]らは間接法にて2時間が適当としている。著者も同様にして癌症例3例に行ったが全例に濃染しており，今後も症例を重ねて検討してみる予定である。

最近，胃や腸のポリープに対して内視鏡的ポリペクトミーが盛んに行われるようになり，著者ら[22]も昭和50年2月より開始し，胃においては現在までに40例に達している。そのほとんどが経過観察中の不安と煩わしさから開放されたいという症例であるが，症例1のごとくポリープの完全生検としての診断的，治療的意義がある症例もある。

さて著者の経験したmetaplastic polyp，異型上皮は，Morson[23]，Ming[24]，村上[4]，中村[25]らが指摘している癌化率の高いポリープに相当し，このように染色率が高く内視鏡的に鑑別可能なことは，臨床的な意義が大きいと思われる。また，このような方法により精密に診断されていれば，経過を観察する場合にも，おのずとその観察期間も異なってくると思われる。

V．結　語

胃ポリープ38例79個，異型上皮4例，タコイボ型びらん性胃炎11例，隆起型早期胃癌3例について，GIF-D_3を用いて内視鏡的に近接拡大観察と直視下にメチレンブルー染色を行い次の結論を得た。

（1） 拡大観察にて胃ポリープの表面微細模様像を検討し，6型に分けた。ポリープは粗な腺口をもつものが多く，細隙状ないし網目状で一部に小形円形の腺口を混在する型が約半数を占め，逆に緻密な腺口をもつポリープは約20%と少なかった。

（2） 拡大観察では，hyperplastic polypとmetaplastic polypとの鑑別は困難であった。

（3） 拡大模様像では，異型上皮と癌は，胃ポリープの模様像とは異なった。

（4） 直視下にメチレンブルー染色を行い，胃ポリープ38例79個中，12例（31%），12個（15%）が染色された。腸上皮化生を伴うポリープや異型上皮に染色性が強くみられた。

（5） 直視下のメチレンブルー染色により周辺粘膜の腸上皮化生の状態が明らかとなった。

（6） これまでX線的，内視鏡的に鑑別困難で癌化率の高いといわれているmetaplastic polypは，メチレンブルー染色後の拡大観察により染色模様像が明らかとなり，hyperplastic polypとは様相を異にし，ポリープの質的診断に有効な方法と思われた。

本論文の要旨は，昭和52年5月第19回日本消化器内視鏡学会総会および昭和52年8月第13回日本消化器内視鏡学会甲信越地方会において発表した。

稿を終るにあたり，御指導，御校閲を賜りました小田正幸教授に深甚なる謝意を表するとともに，終始御教導をいただきました松田国昭講師に深謝し，御協力をいただいた胃腸研究班の諸氏に感謝の意を表します。また生検組織につき御教示いただきました中央検査部病理丸山雄造助教授に厚く御礼申し上げます。

文　献

1) 井田和徳，川井啓市，郡　大裕，三崎文夫，酉家進，中島正継，橋本睦弘，宮岡孝幸：胃内視鏡検査における色素撒布法の応用，第1報　基礎的検討．Gastroent. Endoscopy, 14：261－266, 1972
2) 井田和徳，赤坂裕三，奥田順一，橋本睦弘：内視鏡的色素撒布法．胃と腸，10：70－73，1975
3) 山田達哉，福富久之：胃隆起性病変．胃と腸，1：145－150，1966
4) 村上忠重：胃ポリープ．現代外科学大系，35B：235－263，1971
5) Salem, S. N. and Truelove, S. C.：Dissecting

microscope appearance of the gastric mucosa, Brit. M. J., 2 : 1503－1504, 1964

6) Salem, S. N. : Gastric mucosa under the dissecting microscope, Am. J. Digest. Dis., 10 : 705－709, 1965

7) Suzaki, T., Miyake, T., Yamamoto, Y., Ariyoshi. J., Furukawa, H., Hajiro, K. and Miyoshi, A. : Microgastrofiberscope- A new device in diagnosis of gastric cancer based on dissectingmicroscope findings, Jap. Arch. Int. Med., 17 : 27, 1970

8) 丸山正隆，竹本忠良：拡大用 FGS (FGS-M) の改良．第12回日本内視鏡学会総会，Gastroent. Endoscopy, 12 (3) : 334, 1970

9) 三宅健夫，洲崎　剛，大石雅己：特殊な胃ファイバースコープ，胃病変の拡大観察，今日の消化器病の診断と治療．pp. 194－202，医学図書出版，東京，1972

10) 渡辺伸一郎，丸山正隆，竹本忠良：特殊内視鏡 －拡大用ファイバーガストロスコープ FGS-ML－，今日の消化器病の診断と治療．pp. 187－193，医学図書出版，東京，1972

11) 陳　章義：胃隆起性病変粘膜の実体顕微鏡的研究．Gastroent. Endoscopy, 9 : 79－86, 1967

12) 松本正雄，丹羽寛文，金子栄蔵，中村孝司，藤野雅之，霞　朝雄，織田敏次，吉利　和：胃隆起性病変の実体顕微鏡的所見 －隆起性早期胃癌との鑑別．Gastroent. Endoscopy, 12 : 308, 1970

13) 洲崎　剛：胃粘膜微細病変に関する実体顕微鏡的研究 －第二報 隆起性病変－．内科宝函，17 (1) : 1－7, 1970

14) 奥田順一，井田和徳：色素法の拡大観察への応用，色素内視鏡検査の手技と応用．pp. 46－56，医学図書出版，東京，1976

15) 種子田哲郎，石井　学：胃ポリープの経過観察．Gastroent. Endoscopy, 16 (3) : 311－313, 1974

16) 津田靖彦：色素剤撒布法による胃病変の内視鏡学的観察．Gastroent. Endoscopy, 9 : 189－195, 1967

17) 青木誠也，中島泰三，高谷雅史，津田靖彦，金井武彦，桑原紀之：慢性胃炎の内視鏡診断殊に色素撒布法の立場から．Gastroent. Endoscopy, 10 : 141－142, 1968

18) 井田和徳，川井啓市，橋本睦弘，島本和彦，郡　大裕，赤坂裕三，中島正継，宮岡孝幸，多田正大，高橋俊雄：胃内視鏡検査における色素撒布法の応用 －第6報－ 胃粘膜ことに腸上皮化生の生体染色．Gastroent. Endoscopy, 15 : 671－678, 1973

19) 鈴木　茂：胃の色素着色法，色素による消化管内視鏡検査法．pp. 69－88，医学書院，東京，1974

20) 井田和徳，奥田順一，窪田吉克，河村哲子，山内英通，小島輝三，渡辺文彦，宮田幾之輔：染色法による胃隆起性病変の鑑別診断．胃と腸，11 (8) : 1041－1047, 1976

21) 鈴木　茂，小野邦良，川田彰得，丸山正隆，横山泉，鈴木博孝，遠藤光夫，竹本忠良，中山恒明：胃内視鏡的色素着色法の研究．Gastroent. Endoscopy, 15 (6) : 681－688, 1973

22) 飯島義浩，松田国昭，小沢利明，熊沢成幸，宮腰正信，岡田千曲，三村　尚，川原健治郎，富永潤，丸山雄造，水上悦子，相沢正樹：消化管の内視鏡的ポリペクトミー．信州医誌，24 (1) : 27－34, 1976

23) Morson, B. C. : Gastric polyps composed of intestinal epithelium, Brit. J. Cancer, 9 : 550－557, 1955

24) Ming, S. C. and Goldman, H. : GASTRIC POLYPS A histogenetic classification and its relation to carcinoma, Cancer, 18 : 721－726, 1965

25) 中村卓次：胃ポリープの組織型と手術適応（Ⅳ型ポリープを中心に）．手術，27 : 697－701, 1973

(52. 11. 8 受稿)