信州医誌，26(1)：73～79，1978

# 原　著

# 頭頂部頭蓋骨血管腫の1症例

中川福夫　小林茂昭　京島和彦
宣保浩彦　谷崎義生　津久井敏郎
林　四郎
信州大学医学部第一外科教室

# A CASE OF CALVARIAL HEMANGIOMA OF THE PARIETAL BONE

Fukuo NAKAGAWA, Shigeaki KOBAYASHI, Kazuhiko KYOSHIMA, Hirohiko GIBO, Yoshio TANIZAKI, Toshiro TSUKUI and Shiro HAYASHI
Department of Surgery, Faculty of Medicine
Shinshu University

Key words：頭蓋骨血管腫（calvarial hemangioma）
海綿状血管腫（cavernous hemangioma）
毛細血管性血管腫（capillary hemangioma）
骨腫瘍（bone tumor）

## Ⅰ．はじめに

原発性頭蓋骨血管腫は，従来稀な疾患といわれ，Wyke[1]によればその頻度は全骨腫瘍の0.2%，頭蓋骨良性腫瘍の10%である。最近われわれは，左頭頂部に発生した頭蓋骨血管腫の一症例を経験したので，その経過の概要を報告する。

## Ⅱ．症　例

患者：34才，女性。

主訴：左頭頂部皮下腫瘤。

家族歴：父は直腸癌で死亡。

既往歴：9年前自動車から降りる時転倒して後頭部を打撲し，軽い脳振盪をおこした。

現病歴：1973年頃より左頭頂部の皮下腫瘤に気付いたが，自覚症状がなかったのでそのまま放置していた。腫瘤はその後徐々に大きくなり，1977年5月27日某病院の集団検診により精査の必要性が認められ，5月31日当科に紹介された。

初診時所見：左頭頂部皮下に直径約4.5cm，高さ約1cmのなだらかな隆起を触れ，この隆起は骨様硬で頭蓋に対する可動性がない皮下腫瘤であった。腫瘤直上部の皮膚には異常所見がなく，腫瘤に対して皮膚を移動させることができた。また腫瘤の部には圧痛がなく，雑音も聴取されなかった。

頭蓋単純X線像：正面像，側面像において左頭頂骨に境界明瞭な骨肥大部が認められ，その部の骨は粗になっていた。Towne法による撮影像ではその骨肥大部に相当して放射状の透亮像があり，一部に蜂巣状の透亮像も混在していた（図1）。また，接線方向の撮影像では，骨面に垂直に走る索状透亮像が認められた（図2）。

頸動脈連続血管撮影像：左総頸動脈撮影側面像では，動脈相，静脈相のいずれでも骨腫瘍部に相当して脳皮質動脈および静脈の軽度の圧排像が認められたが（図3，4），正面像では前大脳動脈は正中線上にあり偏位はみられなかった。また，脳皮質動脈から骨腫瘍部へ向う栄養血管像も認められなかった。選択的左側外頸動脈連続撮影では，中硬膜動脈枝の2本と浅側頭動脈枝が骨腫瘍部に向う像が示されており（図5），

図 1　頭部単純X線撮影
（Towne 撮影法）
左頭頂骨に境界明瞭な放射状の骨透亮像があり，一部に蜂巣状の透亮像もも認められる。

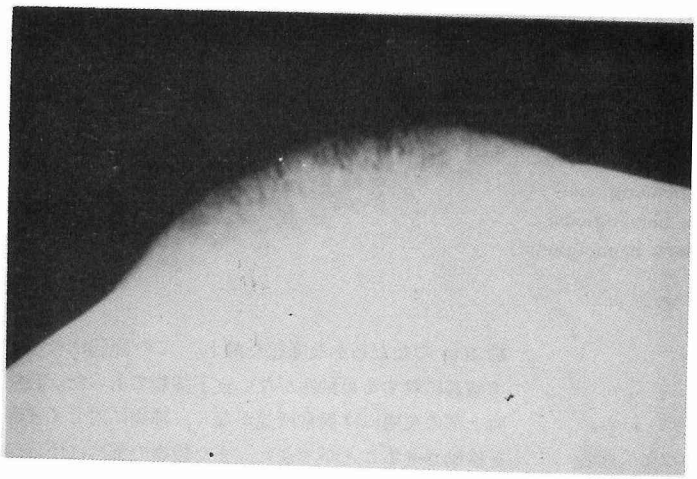

図 2　頭部単純X線撮影
（接線方向）
骨腫瘤部に一致して，骨面に垂直な索状透亮像を認める。

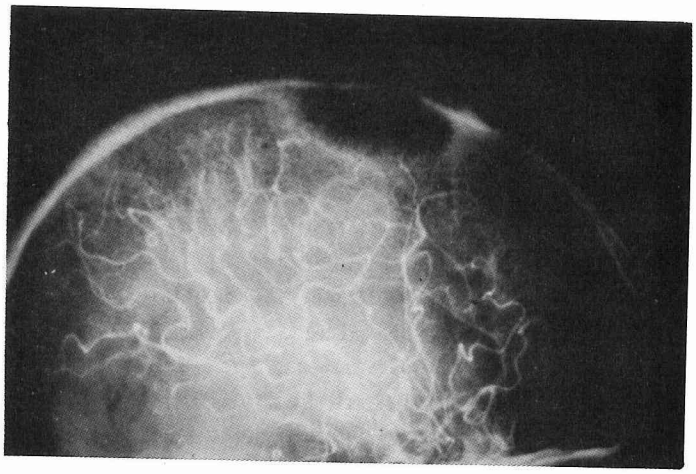

図 3　左総頸動脈撮影
（動脈相）
骨腫瘤部で脳皮質動脈の圧排像を認める。外頸動脈の一部も造影されている。

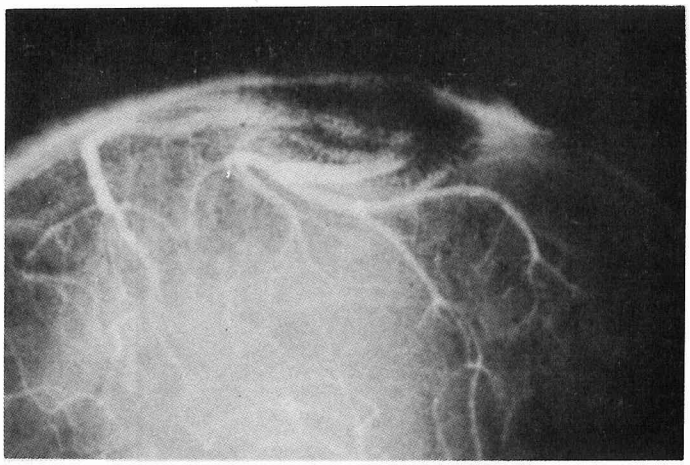

図 4　左総頸動脈撮影
（静脈相）
骨腫瘤部で脳皮質静脈の圧排像を認める。

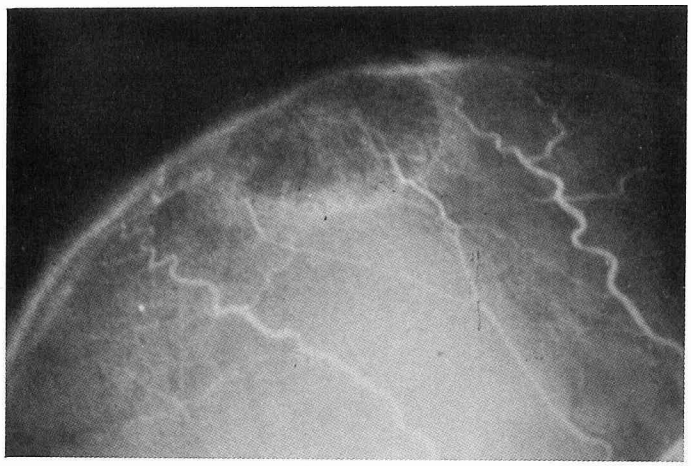

図 5　選択的左側外頸動脈撮影
比較的直線状に走っている中硬膜動脈枝，および蛇行して走っている浅側頭動脈枝が，骨腫瘤部を中心に発達してみられる。

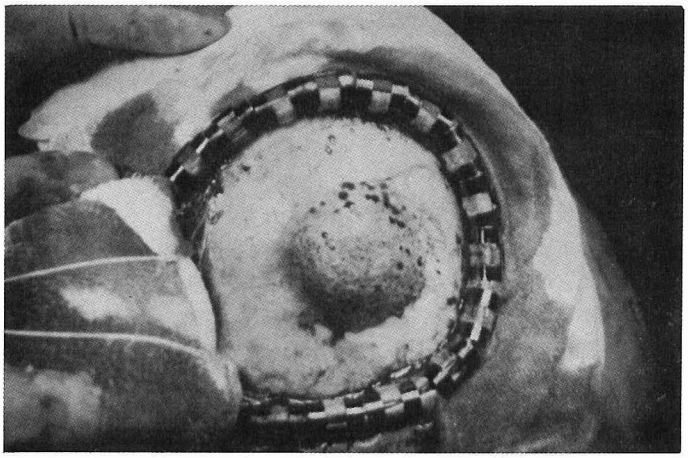

図 6　術中写真
骨膜が剝離され，隆起した骨腫瘤部が露出されている。骨腫瘤の表面は粗で，小斑点状の陥凹が多数みられ，その陥凹部には静脈瘤様組織が認められた。

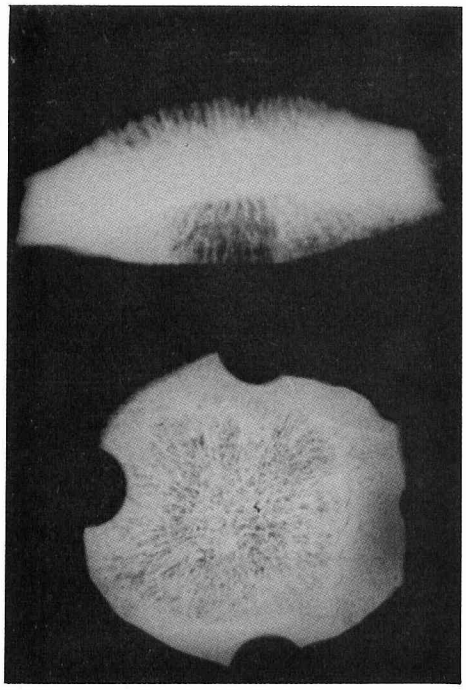

図 7　摘出標本単純X線撮影
上（側 面 像）：骨腫瘍は頭蓋内方および外方に同程度に発育増大している。骨透亮像は骨扁平面に垂直方向に認められる。
下（正 面 像）：骨腫瘍部には，おもに放射状の骨透亮像が認められ，正常骨部とは明瞭に境界されている。

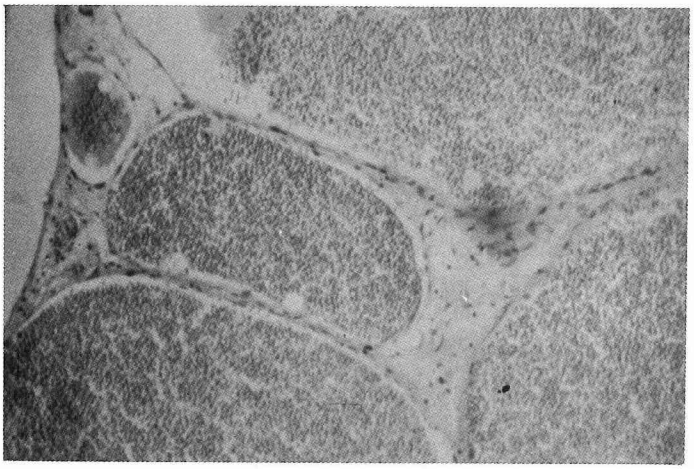

表 8　摘出標本組織像
薄い壁をもった大小の血管腔からなる海綿状血管腫である。
（H・E・　×100）

これらの血管が骨腫瘍の栄養血管の中の少なくとも一部を形成していると考えられたが，腫瘍陰影が出現しなかったことからこれが主要な栄養血管であるとは断言できなかった。すなわち，頭蓋骨板間静脈等も栄養血管の一部を形成しているものと推測された。なお，右頸動脈撮影には異常所見は認められなかった。

手術：頭頂部骨腫瘍の診断のもとに，左頭頂部皮下腫瘤を中心にした馬蹄形皮膚切開を行なって皮弁を左耳側に翻転し，骨隆起部を露出した。肉眼的に同部の骨膜には異常所見が認められなかったが，剝離に際して骨膜と骨外板の癒着は顕著であった。しかし骨表面からの出血量はとくに多量ではなかった。骨隆起部は冠状縫合，矢状縫合に隣接して左頭頂部にあり，その表面は粗で，小斑点状の陥凹が隆起部全体にわたってあり，その陥凹部には青紫色をした静脈瘤様組織が見え，腫瘍の存在を示していた（図6）。また，露出さ

れた腫瘍は手指で圧迫すると小陥凹を生じた。一方，骨隆起部周辺の骨は外観状まったく正常であり，この健常な骨部を含めて腫瘍を一塊として摘出したが，出血量はとくに多くはなかった。骨腫瘍部では硬膜との間に顕著な癒着はなく，また硬膜そのものにも肉眼的に異常所見は認められなかったが，組織診断のために腫瘍に接した硬膜の小片を切除した。骨欠損部に対しては即時重合樹脂板を用いて頭蓋骨形成術を行なった。術後，一時皮下に浸出液が貯留したが穿刺などにより消失し，良好な術後経過を示し退院した。摘出標本について単純X線撮影を行なったところ，術前の単純X線像よりもいっそう骨病変の特徴がよく示されており（図7），また，摘出標本の病理組織学的診断は頭蓋骨の海綿状血管腫（cavernous hemangioma）であった（図8）。なお，一部切除した硬膜の小片には，血管腫組織は認められなかった。

## Ⅲ．考　　按

従来，原発性頭蓋骨血管腫（primary calvarial hemangioma）は稀な疾患として考えられており，Wyke[1]によれば骨腫瘍のうち約0.7%が血管腫であり，部位としては脊椎骨にもっとも多くついで頭蓋骨に多い。頭蓋骨の血管腫は骨腫瘍の0.2%，頭蓋骨良性腫瘍の約10%に相当する。また，Wykeは自験例の1例を含めて頭蓋骨血管腫に関するすべての報告例60例について総合的な検討を行なっているので，その検討結果と本症例を対比させたい。

Wykeによれば，この腫瘍に関しては先天性説，外傷を原因とする2つの説があり，本症例でも軽微な頭部外傷の既往があるが骨に変化を及ぼす程度のものではなかったようである。頭蓋骨における発生部位としては頭頂部が一番多く，46%を占めているが，本症例もこの頭頂部に発生した1例である。臨床症状としては数ケ月から数年にわたり無痛性の硬い頭皮下の腫瘤が大部分の症例で認められており，普通腫瘤上部の軟部組織には変化がないが，まれには腫瘤の中央部が軟らかく，拍動を示し，他方辺縁部が硬く周辺骨部より輪状に隆起しているものもある。また，一般に雑音は聴かれないようであるが，Pool and Potts[2]は雑音が聴取された動静脈血管腫（arteriovenous hemangioma）の1例を報告している。自覚症状は腫瘤以外に比較的稀であるが，頭蓋骨血管腫は腫瘤が大きくなれば頭痛を伴なうようになる。窩窿部の頭蓋骨血管腫においては主として外板を破壊するように外方に腫瘤が増大する傾向があり，その場合神経学的症状の発現は稀れであるが，腫瘤が非常に大きくなると頭蓋内方に向っても進展し脳実質を圧迫することもある。本症例では，数年にわたる左頭頂部の無痛性の硬い皮下腫瘤以外には自覚症状はなく，神経学的症状は認められなかったが，単純X線像上では腫瘤の増大は頭蓋内方，外方にほぼ同程度であり，脳血管撮影上では軽度の脳実質の圧迫が認められた。なお，血管腫が眼窩や錐体骨部にある場合には局所症状が早期に出やすく，眼窩血管腫では眼球突出，複視，視力障害などが，また，錐体骨血管腫では1側性中耳性難聴，同側の末梢性顔面神経麻痺が出やすい。しかし後者の場合前庭機能を障害することは少なく，あっても軽度である。その他特殊な症例として，Kessler ら[3]は錐体骨海綿状血管腫の症例で硬膜外血腫を併発して死亡した症例を報告している。

また，Wykeの記載によると骨血管腫の単純X線撮影所見に関して Hitzrot[4]が最初に記載しており，頭蓋骨血管腫については Kaplan and Kanzer (1939)[5]が単純X線撮影によって術前診断をつけており，それ以後X線像から正確に本症の診断がつけられるようになった。Wykeがまとめた頭蓋骨血管腫のX線像上の特徴としては，骨扁平面の垂直方向（骨の正面像）における蜂巣状透亮像と接線方向における放射線条のいわゆる sun ray appearance とともに，周辺骨部に反応性骨硬化像や増骨像がない点などがあげられる。本症例では，骨の正面像では骨透亮像のうち蜂巣状の部分はむしろ少なく，主として放射状を呈していた点が Wyke の記載とくらべて少し異なっており，また接線方向でも放射状ではなく平行状骨線条（parallel striations）を示していた。

また，Wykeによれば，一般に骨の血管腫は海綿状血管腫（cavernous hemangioma）か毛細血管性血管腫（capillary hemangioma）のいずれかであるのに対して，頭蓋骨血管腫ではほとんどすべてが海綿状血管腫である。また，本腫瘍は良性腫瘍であり転移例の報告はなく，下層の硬膜や脳への進展はみられないが，本症例においても前述したように骨に限局した海綿状血管腫であった。

なお，頭蓋骨以外の部位の本腫瘍を含めて，骨血管腫のX線診断については Sherman and Wilner (1961)[6]によってまとめられているが，頭蓋骨血管腫の血管撮影上の特徴については，今までに8つの文献[2)7)-13)]で，10症例が報告されているにすぎない（表

表 1　　頭蓋骨血管腫の血管撮影所見
（文献例）

| 著　　者 | 症　例 | | 血管腫の部位<br>大きさ | 血管撮影上の特徴 | | |
|---|---|---|---|---|---|---|
| | | | | 栄養血管像 | 腫瘍部異常血管陰影 | その他の所見 |
| Lombardi & Larini (1956) | 1 | 45才，女 | 右頭頂部<br>大きさ大 | 中硬膜動脈 | (−) | |
| | 2 | 52才，女 | 左頭頂部<br>大きさ大 | 中硬膜動脈 | (−) | |
| Paillas & Legre (1960) | 3 | 46才，女 | 左前頭頭頂部<br>大きさ大 | 中硬膜動脈 | (−) | |
| | 4 | 41才，女 | 左前頭部<br>大きさ小 | (−) | (−) | |
| Pool & Potts (1965) | 5 | 11才，女 | 右側頭前頭部<br>及び眼窩上壁<br>大きさ大 | 右頸動脈分枝 | 骨動静脈血管腫 | |
| Sargent ら (1965) | 6 | 27才，女 | 左側頭部<br>6×6cm<br>頭蓋内へ3cm<br>凸出 | (−) | (−) | 頭蓋内血管の圧排，偏位像 |
| Davis ら (1966) | 7 | 36才，男 | 左前頭部<br>4×4cm | 浅側頭動脈<br>中硬膜動脈 | 粗糙な刷毛状陰影 | |
| Simmons & Wolpert (1969) | 8 | 42才，女 | 右頭頂部<br>8×10cm | 浅側頭動脈<br>中硬膜動脈 | 粗糙，顆粒状陰影，造影剤の貯留像 | |
| Atallah & Nassar (1971) | 9 | 17才，女 | 左前頭部<br>10×8.5cm | 浅側頭動脈<br>中硬膜動脈<br>前頭極動脈<br>眼動脈眼窩枝 | (−) | 頭蓋内血管の圧排，偏位像<br>上矢状静脈洞への流出像 |
| Gupta ら (1975) | 10 | 13才，男 | 前頭部<br>6×4.5cm | 浅側頭動脈 | (+) | 上矢状静脈洞への流出像 |

1)。これら頭蓋骨血管腫の10症例は，血管撮影上の所見から表1のようにつぎの3つの型に分類される。すなわち，

（1）　血管腫への栄養血管像や腫瘍部異常血管陰影をまったく示さない症例
　　——症例4，6

（2）　血管腫への栄養血管像が顕著な症例
　　——症例1，2，3，9

（3）　血管腫腫瘍部に異常血管像が認められる症例
　　——症例5，7，8，10

この（3）の腫瘍部異常血管像として，は粗糙な顆粒状陰影が動脈相から静脈相にわたって貯留像として認められる症例（症例8），粗糙な刷毛状陰影が動脈相から出現し，静脈相中期にはすでに消失する症例（症例7），さらに骨の動静脈血管腫像を示した症例（症例5）など種々の異常血管像が認められている。症例5においては病理組織像に関する具体的な所見の記載がないが，雑音が聴取されたことから動静脈短絡の形成されていたことが推定される。また Atallah ら[12]によると，血管腫病変が頭蓋骨に限局している場合には一般的に中硬膜動脈が腫瘍への栄養血管となり，病変がさらに帽状腱膜にまで進展していれば浅側頭動脈または後頭動脈から，また髄膜にまで進展していれば内頸動脈が血管腫病変への流入血管となりうる。本症例では総頸動脈撮影上，左頭頂部で頭蓋骨血管腫による脳皮質動脈や皮質静脈の局所的圧排像が認められ，選択的左側外頸動脈撮影では血管腫部位に向っている中硬膜動脈や浅側頭動脈が軽度に発達していた。しかし，総頸動脈および選択的外頸動脈撮影のいずれの連続撮影においても腫瘍陰影は出現しなかった。したがって，本症例は上記の分類のうち（2）に相当するものと考える。

## Ⅳ. 結　語

最近経験した頭蓋骨血管腫の1例について，その経過の概要を報告するとともに文献上に記載されている報告例と対比させた。なお，頭蓋骨血管腫の血管撮影所見はこれまでに8つの文献で，10症例についてしか記載されていないので，本症例について血管撮影所見をとくに詳しく記載した。

## 文　献


1) Wyke, B. D.: Primary hemangioma of the skull. A rare cranial tumor. Review of the literature and report of a case. With special reference to the roentgenographic appearances. Amer. J. Roentgenol., 61 : 302−316, 1949
2) Pool, J. L. and Potts, D. G.: Aneurysms and arteriovenous anomalies of the brain, Diagnosis and treatment, pp. 365−367, Harper & Row, New York, 1965
3) Kessler, L. A., Lubic, L. G. and Koskoff, Y. D.: Epidural hemorrhage secondary to cavernous hemangioma of the petrous portion of the temporal bone. J. Neurosurg., 13 : 329−331, 1956
4) Hitzrot, J. M.: Hemangioma cavernosum of bone. Ann. Surg., 65 : 476−482, 1917
5) Kaplan, A. & Kanzer, M.: Sunray hemangioma of the skull. Arch. Surg., 39 : 269−274, 1939
6) Sherman, R. S. & Wilner, D.: The roentgen diagnosis of hemangioma of bone. Amer. J. Roentgenol., 86 : 1146−1159, 1961
7) Lombardi, G. & Larini, G. P.: Angioma of the skull. J. Canad. Ass. Radiol., 7 : 33−35, 1956
8) Paillas, J. E. & Legre, J.: Angiomes de la voute du crane. Presse Méd., 68 : 361−363, 1960
9) Sargent, E. N., Reilly, E. B. & Posnikoff, J.: Primary hemangioma of the skull. Case report of an unusual tumor. Amer. J. Roentgenol., 95 : 874−879, 1965
10) Davis, D. O., Rumbaugh, C. L. & Petty, J.: Calvarial hemangioma : Tumor stain and meningeal artery blood supply. J. Neurosurg., 25 : 561−563, 1966
11) Simmons, J. B. & Wolpert, S. M.: Angiography of calvarial hemangioma. Report of a case. Radiology, 93 : 328−330, 1969
12) Atallah, N. K. & Nassar, S. I.: Calvarial hemangioma with blood supply from branches of the internal carotid artery. Case report. J. Neurosurg., 34 : 823−826, 1971
13) Gupta, S. D., Tiwari, I. N. & Pasupathy, N. K.: Cavernous haemangioma of the frontal bone. Case report. Brit. J. Surg., 62 : 330−332, 1975


(53. 1. 11 受稿)