信州医誌，24(4)：399～423，1976

原　著

早期子宮頸癌を中心とした癌組織の局在性の決定

——^{32}P による Intracavitary Area-scanning 法の検討——

冨　田　和　彦
信州大学医学部産科婦人科学教室（主任：岩井正二教授）

LOCALIZATION OF CANCER TISSUES, ESPECIALLY REGARDING EARLY CANCER OF UTERINE CERVIX

—STUDIES ON INTRACAVITARY AREA-SCANNING BY ^{32}P—

Kazuhiko TOMITA
Department of Obstetrics and Gynecology, Faculty of Medicine
Shinshu University
(Director : Prof. Shoji IWAI)

Key words：子宮頸癌（Cancer of uterine cervix）
放射性燐 ^{32}P（Radioactive phosphorus ^{32}P）
半導体検出器（Semiconductor detector）
腔内スキャンニング（Intracavitary scanning）

I．緒　言

初期子宮頸癌の治療効果向上のために，正確な診断にもとづき，各症例に応じて個別化された処置をとることが重要である。この診断方法として，今日最も有力な手段は，依然として生検による組織学的診断法であるが，この方法によっても，子宮摘出以前に癌組織の占拠部位の全貌を正確に把握することは，極めて困難である。進行した子宮頸癌の発育形式には外向型，内向型及び混合型等があるが，初期癌においても，大別して可視部である子宮腟部に局在するもの，非可視部の頸管内に発生するもの，さらに両者にまたがって存在するものの3様式がある。ことに頸管内限局型の場合，診断上，頸管粘膜における癌組織のひろがりを知ることは，岩井[1]の hilus uteri という概念を考慮するならば，治療方法を選択する際に当然必要なことになる。また，異型上皮や上皮内癌が発見されれば，その近傍に，あるいはそれと隔って，しばしば浸潤癌が存在するという臨床的事実は，占拠部位の把握を一層重要なものにさせる。

癌組織における ^{32}P 摂取率が非癌組織のそれよりも高いことは既に知られている事実であるが，この現象は，女性性器以外の他の諸臓器癌の診断にも応用されており，これに関する報告[2)-50)]は内外より少なからず提出されている。

教室でもこの問題に関して長年にわたり系統的に取り組んできており，子宮頸癌の診断においてかなりの価値を認めてきている[40)-43)48)49)]。しかし，臨床的応用にはなお制限があり，次の2点において改善が望ましいと結論されていた。即ち，1)検出器の小型・堅牢・安全・高感度化，2)さらに癌親和性の高い新核種の出現等である。

従来教室に限らず，一般に ^{32}P などの β-emitter RI の臨床的測定には，浅井[14]，中山[50]らの生体 autoradiography などの特殊な方法があるものの，主として G-M 管が使用されていた。しかし，これには上に述べた1)の点で大きな制約があった。しかしながら，1949年，McKay[51]が放射線検出に半導体素子を利用して以来，上田・飯尾ら[52]，また東ら[53]の研究・開発により半導体放射線検出器は臨床的利用が可能な段階にまで到達し，この問題は既に解決されたとみなしてよい。このたび教室において，この半導体検出器を用

いて，子宮腔内の RI 摂取率の相対的分布状況を量的かつ図形的にとらえることのできる intracavitary area-scanner が試作された[48)49)]。これは，1)いわゆる catheter 型放射線検出器で，catheter 先端の側面の一定方向にのみ感度をもたせるように工夫した，即ち，側面に検出窓を付した側窓型 catheter を有し，2)このため，子宮腔内の RI 摂取状況が，腔長軸に沿う catheter の直線走査によって，かつ腔内周面に沿う回転走査によって，測定できる利点を有するものであるが，この走査操作を不正確で煩雑な手動とせず，自動化したものであり，3)さらに，この測定結果にもとづき，子宮腔内面展開図として ^{32}P 分布状況を小型 computer を用いて表記できるようにしたものである。したがって，この intracavitary area-scanning により，前述の組織診断による癌組織の局在決定をさらに正確にすることが可能となる。

著者は，本 scanning 法によって，放射性第2燐酸ソーダ投与後の，主として初期子宮癌患者について測定する機会を得たので，その scanning の結果と病理組織学的検索結果との対比を試みた。その結果，後述するようなかなり高い一致率を認めたので，若干の知見を加えて以下に報告する。

Ⅱ．研究方法

A．研究対象

昭和47年5月より昭和51年6月までの期間に教室で取り扱った入院患者のうち，子宮頸癌（ca. colli）88例，子宮頸部異型上皮（dysplasia）3例及び子宮体癌（ca. corporis）8例について検索を試みた。これらのうち，頸部異型上皮及び頸癌の大部分は円錐切除診ののち子宮摘出術を行い，進行した頸癌及び体癌は円錐切除診を実施せず，子宮摘出のみを行ったものである。なお子宮頸癌については，carcinoma in situ（以下，CIS と略）が25例，microcarcinoma（以下，microca. と略）が38例，invasive carcinoma（以下，invasive ca. と略）が25例であった。

B．^{32}P 摂取率測定方法

腫瘍親和性 RI は，pure β-emitter として ^{32}P を使用した。放射線検出器は，Li drift の p-i-n 型 Si 半導体 catheter を使用した。

1. ^{32}P 投与量並びに投与方法

^{32}P を第2燐酸ソーダ（$Na_2H^{32}PO_4$）の形で水溶液とし，5μCi/kg 体重を肘静脈より one shot で静注した。

2. ^{32}P 摂取に関する検討

子宮頸癌における ^{32}P の腫瘍親和性を確認するために，一部の症例で macroautoradiograph（contact 法）を作成した。作成にあたっては，x-ray film に摘出子宮を密着させ，72時間後にその黒化度をみた。これによって，^{32}P にはかなり高い癌親和性があることを確認した。その中の代表的1例を図1，図2に示した。本症例は54才の ca. colli, stage II（b）の患

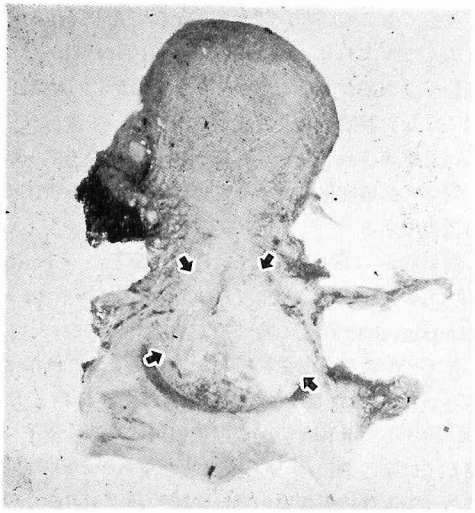

（矢印は癌組織を示す）
図 1　摘 出 標 本

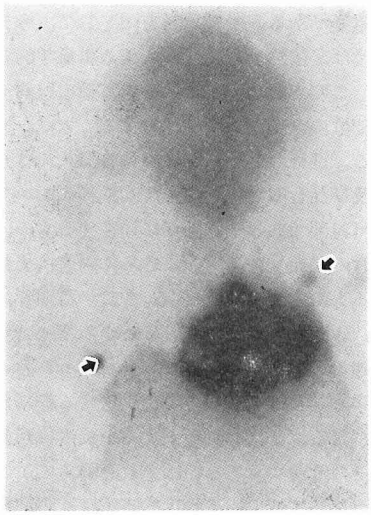

（矢印はリンパ節転移を示す）
図 2　左図摘出標本の macroautoradiograph

者で，^{32}P 400 μCi 投与して24時間後に子宮を摘出したものであるが，組織学的検索により頸部深層まで癌浸潤が認められると同時に，両側基靱帯付近に2個のリンパ節転移巣が証明された。図2では原発巣並びにこの転移巣に一致して明瞭な黒化像がみられる。

3. 放射線検出器

使用した装置は，RI 検出 probe，前置増幅器及び本体から構成されている（図3，図4）。本体は増幅，波高弁別，計数率表示のためのものである（図4）。

測定主要部である RI 検出 probe は直径 4mm で，側面の一定方向にのみ感度を有する側窓型として設計され，p-i-n 型 Si 半導体（三菱電気製 Li drift 型検出素子 SD-20L 型）を内蔵しており，検出窓の大きさは 2×10mm^2 である（図5, 図6）。これは，150cm の弾力性に富んだ cable によって前置増幅器に接続されており，小型かつ堅牢で頸管内部や体部腔内に容易に挿入することができる。

本検出器につき次の検討を行った。

a．計数率特性に関する検討

室温下で，一定の ^{32}P 線源に対する bias 電圧と計数率の変化をみると図7のごとくになり，gain による変化を考慮しても，bias が 10～20V が適当であると考えられる。図8は，gain による計数率変化であるが，discrimination level 0.2～0.4V，gain 30～

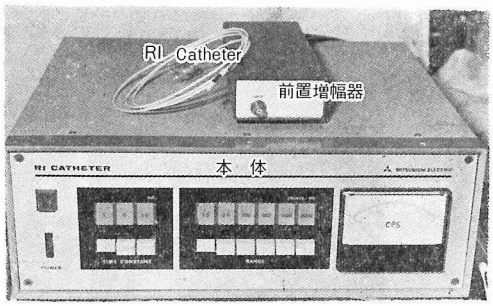

図 3　　放射線検出器

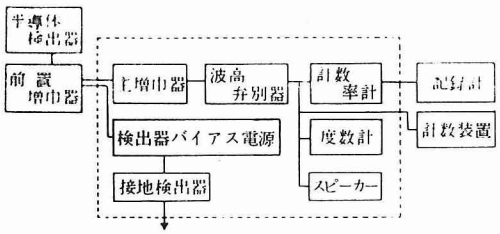

図 4　　放射線検出器の構成

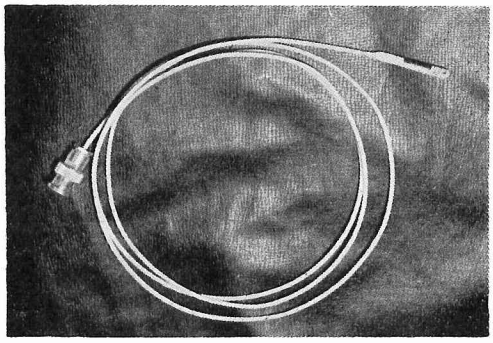

図 5　　側窓型 RI Catheter

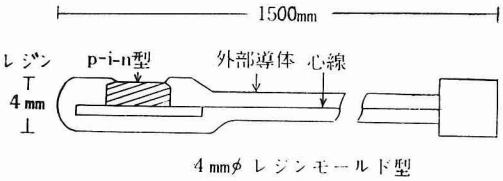

図 6　　RI Catheter の構造

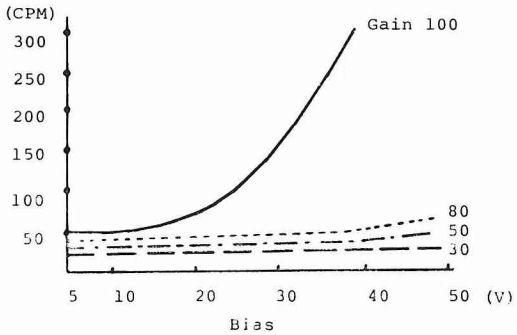

図 7　Bias 電圧による計数率の変化

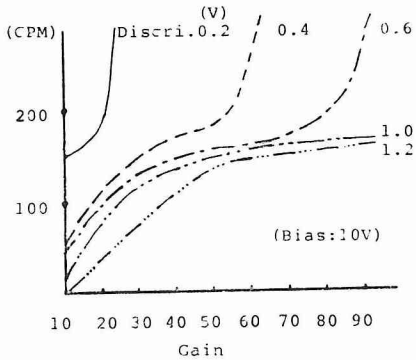

図 8　Gain による計数率の変化

70が妥当と思われる。したがって，感度や再現性の点からみて，discrimination level 0.2〜0.4V，gain 30〜70，bias 10〜20V の範囲を実際の測定に用いた。

b．background noise に関する検討

multichannel pulse height analyzer を用いて測定した場合，この半導体検出器で検出した ^{32}P の β 線エネルギーの spectrum は，図9のごとくである。bias 10V の条件下において，縦軸は相対計数値，横軸は channel number をとってある。この結果から，noise は channel 50 で完全に discriminate できる。即ち，これは a. で述べた discrimination level で十分であることを示している。

c．検出効率に関する検討

検出効率は，濾紙に吸着させた ^{32}P 点線源を用いて測定した場合は，discrimination level 0.2V，bias 10V において密着時15.5%であった。また，geometry については，2 μCi，2mm の点線源を用いて，検出窓の中心軸上で長軸と直角方向での空気中の等感度曲線を作成した（図10）。これによれば，距離による減衰が著しく，測定時の検出窓の密着がいかに重要であるかが理解できる。

C．走査装置並びに図形処理

子宮腔内の走査を可能ならしめるための前処置として，Hegar 頸管拡張器 No. 1〜6 を使用して頸管拡張を行うと同時に，走査距離を決定した。走査による実際の測定は，^{32}P 投与後約24時間目に行った。

1. 走査装置

子宮腔内全周を円筒状に scan することを可能にするため，360° 回転する arm と，その arm をピストン運動させることが可能な二次元の駆動機構が考えられ，そのおのおのを減速した小型 motor によって一定の速度で作動させる（図11，図12）。arm 先端に管状

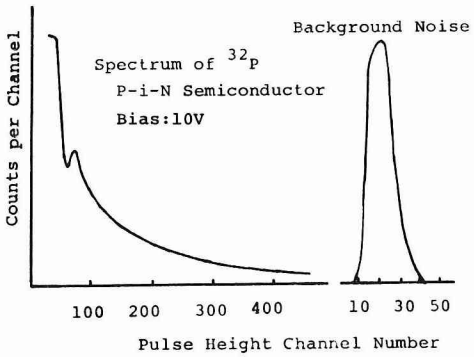

図 9　　^{32}P の Spectrum

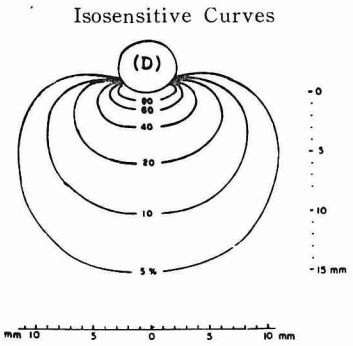

In Air
P-i-N Side Window Detector：(D)
^{32}P Source …… 2mm×2μCi
Bias …… 10V
Discri. …… 1V
Gain …… ×10

図10　　^{32}P 等感度曲線

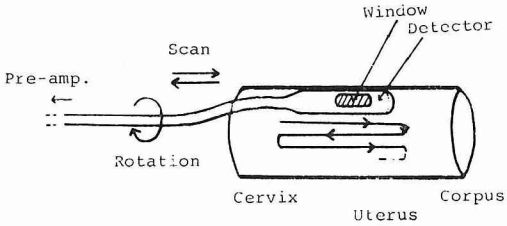

Movement of Detector

図11　　実際の Scan 状況の模式図



図12　　Scanner

の金属 holder をとりつけ，さらに plastic holder を介して probe の cable が装着される。装着された検出用 probe は0～15cm の長さにわたって往復運動が可能であり，この直線走査から次の直線走査に移るまでの回転角を20° とした。また，走査速度は2.5mm/sec とした。したがって，普通7cm の長さの子宮腔内の測定に要する時間は約9分である。実際の走査には，0°－前壁（0時），90°－左側壁（3時），180°－後壁（6時），270°－右側壁（9時）のように行った。

2. 図形処理

測定回路のブロック図を図13に，data recorder に信号を与えるまでの装置を図14に示す。この図形処理のために使用された小型 computer は，初期段階では memory 4K，cycle time 5 μsec，現在では memory 16K，cycle time 0.66 μsec のものを使用している。図13のブロック図には 4K のものが示されている。計数率については rate meter 出力を full scale

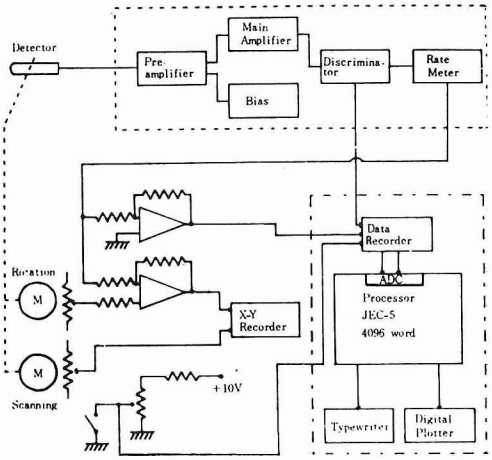

図13　　測　定　回　路



図14　　測　定　装　置

1V の信号として，data recorder に与える。2次元処理のために，この信号とは別の channel に座標信号を 0，0.6V の on-off 信号として収録した。

図15に data の sampling と処理のための flow chart を掲げる。最初の5秒間，data recorder に測

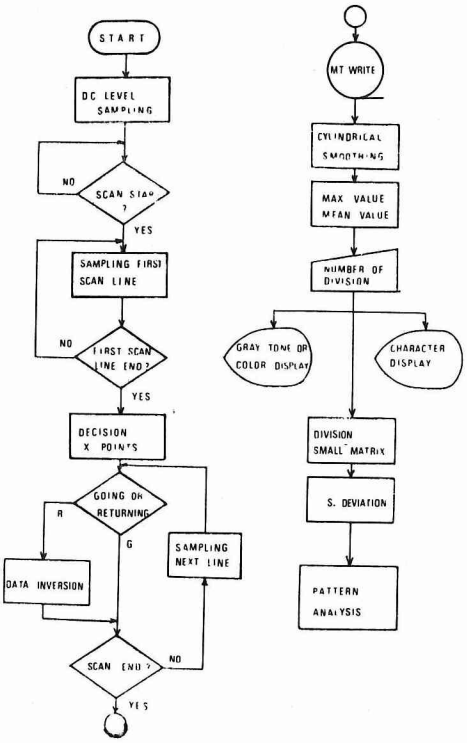

図15　　図形処理の Flow Chart

定回路を接続し，level が0に保たれるように調整する。次に，直線走査の開始点を決定し，子宮腔長が個々の患者によって異なるため，最初の走査で試験 sampling を行い，sampling 間隔を 1mm 毎として計数率信号に対応する X の sampling point 数を決める。回転座標信号に対応する Y の数は一定で18である。sampling は，子宮体部→子宮頸部の方向の走査時にのみ行われることとし，A－D 変換の後，磁気 tape に記録される。したがって，sampling point の総数は，子宮腔長（mm）×走査回数（18）となり，普通，約1,000～1,500 points である。同時に，この得られた sampling data に対して，2次元移動平均法による前後9点あるいは25点の重みなし平滑化を行うが，data が円筒型であるため，断端処理については，反対側の data をつなぎ合わせた処理をしてある。こ

れらの data から，最大 count 数に相当する値を読みとり，最大値を基準として直線補間による10%毎の等摂取率計算を行い，digital plotter を用いて図形を描かせた。また，CRT display あるいは videomonitor による gray tone display を用いる場合もある。digital plotter による表示の際は，曲線を判別しやすくするため，カラーペンにより，10～30%は青，40～60%は緑，70～100%は赤というように色別した。また，この処理と並んで，全 data を 40°×5mm の小 matrix に分割し，その matrix 内での平均値及び標準偏差を求め，摂取率解析への資料とした。

実際に 2μCi の ^{32}P 点線源を scan し，digital plotter によって表示した結果は，図16，図17のごとくになる。図16は平滑化処理を行わない場合を示し，図17はこの処理を行った場合である。点線源に対して円形とならず，楕円形となっているのは，線源の歪みもあると考えられるが，主に，probe の検出窓が長方形のためと考えられる。

また一方，図13，図14に示したごとく，信号は上記の処理過程とは独立に X－Y recorder にも与えられ，直線走査毎の計数率が連続して記録され，実際の走査操作と同時に18本の波形として描かれる。図18は，図16，図17に示したものを，X－Y recorder によって表わした場合である。

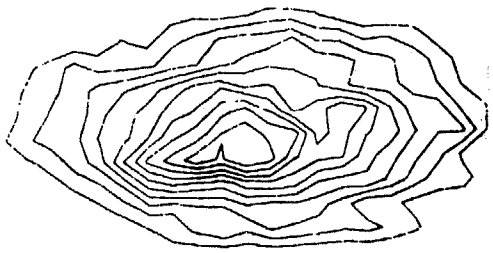

^{32}P 2μCi

（平滑化前）

図16　^{32}P 点線源の Scan 結果

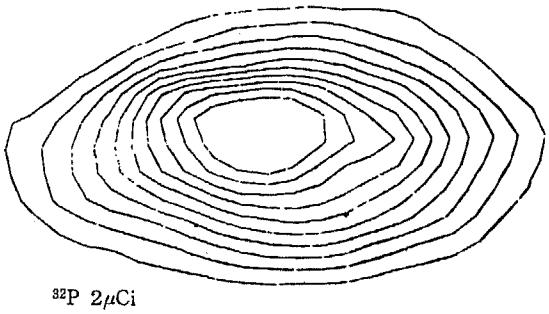

^{32}P 2μCi

（平滑化後）

図17　^{32}P 点線源の Scan 結果

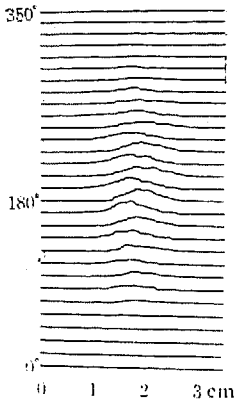

^{32}P 2μCi

図18　^{32}P 点線源の X－Y 記録結果

D．組織学的検索

computer 処理によって図形化された scan 像と実際の癌蔓延状況とを比較するために組織学的検索を行った。子宮腔内の癌組織の占拠範囲を決定するために，円錐切除により採取された頸管粘膜及び摘出子宮の step section を作成した。染色には hematoxylin-eosin 重染色法を用いた。この組織学的方法にもとづいて子宮内面全体の展開模式図を作成し，比較検討を行った。

Ⅲ．成　績

A．代表的症例概要

代表的症例（CIS 8例，microca. 9例，invasive ca. 9例，ca. corporis 2例）に対し，scan 像と組織学的検査とを実際に対比した結果につき，以下略述する。

症例 1（図19）

47才。ca. colli, stage 0。組織診断 CIS。最終月経後11日目。図中，上段の scan 像の高摂取領域に一致して，下段の組織図においても，前壁に病巣が存在する。（図において，scan 像を上段に，子宮腔の展開模式図を下段に示す。0°，3°，6°，9° は，腟口よりながめた頸管を時計の文字盤にみたてた場合，それぞれ，0時，3時，6時，9時に対応している。また，scan 像上の 1～10

の数字は，10分割した等摂取率曲線の10～100%に対応している。以下，同様。）

症例 2 （図20）

49才。 ca. colli, stage 0。 組織診断 CIS。最終月経後25日目。3°～6° に CIS あり。同部の scan 像はほぼ一致するが，内膜の摂取率が高い。

症例 3 （図21）

43才。 ca. colli, stage 0。 組織診断 CIS。最終月経後10日目。scan 像の高摂取領域に一致して，3° の方向に CIS がみられた。

症例 4 （図22）

51才。 ca. colli, stage 0。 組織診断 CIS。 月経不順。後壁，頸管の比較的上方に，CIS の部があり，scan 像とよく一致した。

症例 5 （図23）

43才。 ca. colli, stage 0。 組織診断 CIS。最終月経後5日目。組織診では 8° の方向に CIS がみられるが，scan では頸管全体が高摂取で全く不一致の例である。頸管は慢性頸管炎の像を示していた。

症例 6 （図41 カラー図参照）

43才。ca. colli, stage 0。組織診断 CIS。最終月経後9日目。後壁，squamocolumnar junction（以下，SCJ とする）に接して内側に CIS の病巣が存在し，scan 像でも 6°の方向に高摂取をみる。（カラー図における色分けは，研究方法の C. で

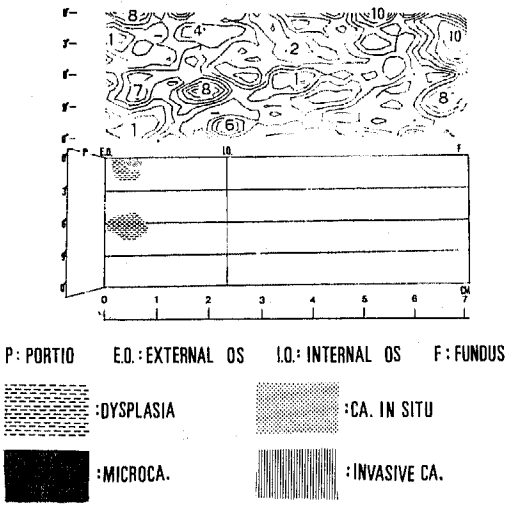

図19 症例 1

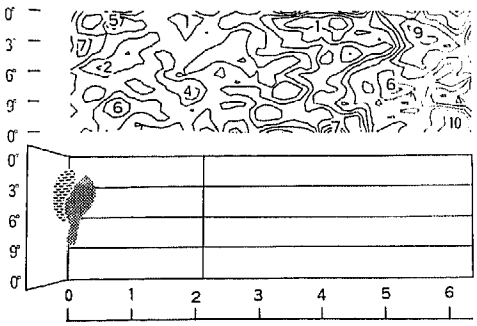

図20 症例 2

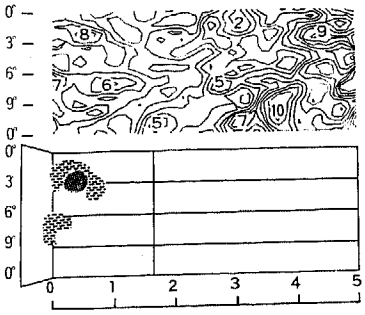

図21 症例 3

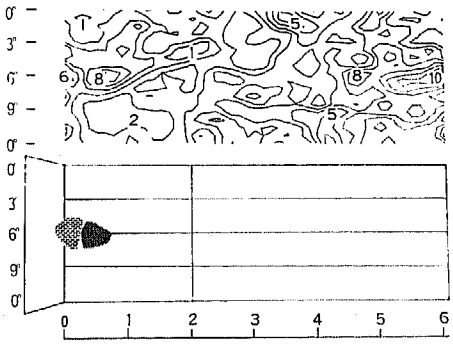

図22 症例 4

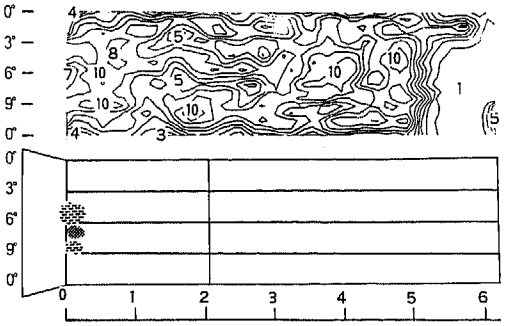

図23 症例 5

述べたごとく，70～100％を赤，40～60％を緑，10～30％を青としてある。以下，同様。）

症例 7 （図42 カラー図参照）

38才。ca. colli, stage 0。組織診断 CIS。最終月経後27日目。scan 像に一致して，9°～0° にかけて病巣を認めた。これに接する dysplasia の部にも高摂取がみられる。

症例 8 （図43 カラー図参照）

40才。ca. colli, stage 0。組織診断 CIS。最終月経後7日目。SCJ の比較的外側に CIS の病巣あり。子宮腟部に存在する病巣部は scan で描出されていない。

症例 9 （図24）

42才。ca. colli, stage I (a)。組織診断 microca.。最終月経後20日目。主として前壁に microca. があり，scan 像にほぼ一致して存在する。

症例10 （図25）

38才。ca. colli, stage I (a)。組織診断 microca.。最終月経後25日目。図26は図25の X－Y 表記であるが，これによっても，6°～9° に高摂取領域があることが判明する。

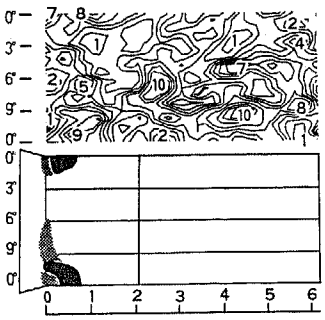

図24 症例 9

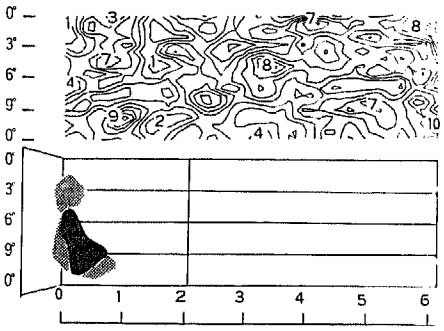

図25 症例10

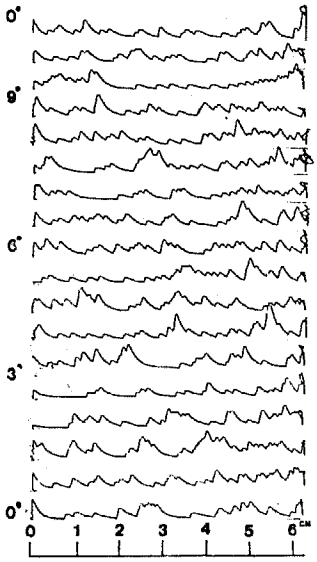

図26 症例10の X－Y 記録結果

症例11 （図27）

31才。ca. colli, stage I (a)。組織診断 microca.。最終月経後28日目。6° の方向に microca. があり，scan 像とほぼ一致している。

症例12 （図28）

41才。ca. colli, stage I (a)。組織診断 microca.。最終月経後25日目。9° の方向に頸管の上方に延びる高摂取領域が存在し，組織診断とよく一致している。

症例13 （図29）

41才。ca. colli, stage I (a)。組織診断 microca.。最終月経後15日目。前壁右側に主病巣があった一致例である。

症例14 （図30）

52才。ca. colli, stage I (a)。組織診断 microca.。閉経後。SCJ をこえて endocervix にひろがる病巣が右側壁にあり，ほぼ一致している。

症例15 （図44 カラー図参照）

36才。ca. colli, stage I (a)。組織診断 microca.。最終月経後25日目。前壁に microca. が認められ，scan 像の高摂取領域に一致している。

症例16 （図45 カラー図参照）

42才。ca. colli, stage I (a)。組織診断 microca.。最終月経後20日目。後壁に microca. を主とし，その近傍に CIS のひろがりをみる。これは scan 像で比較的反映されていると思われる。

症例17 (図46 カラー図参照)

40才。ca. colli, stage I(a)。組織診断 microca.。最終月経後9日目。頸管のほぼ中央部，後壁を主として microca. が3ヶ所に認められ，よく一致している。

症例18 (図47 カラー図参照)

48才。ca. colli, stage II(a)。組織診断 invasive ca.。閉経後。頸管全周にわたる invasive ca. が外子宮口を越え，腟壁を浸し，上方は体部への浸潤が認められる。子宮内膜は癌病変部に比して相



図27 症例11



図28 症例12

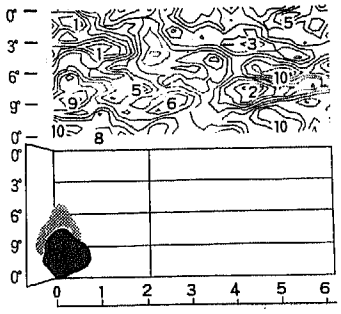

図29 症例13

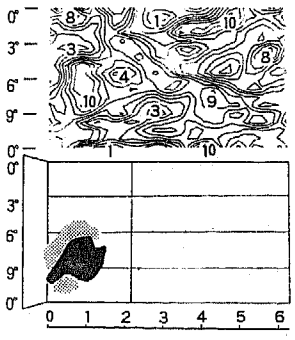

図30 症例14

対的に摂取率が低い。

症例19 (図31)

47才。ca. colli, stage I(b)。組織診断 invasive ca.。最終月経後15日目。前壁の頸管上方にひろがる癌の局在がよくとらえられている。

症例20 (図32)

42才。ca. colli, stage I(a)。組織診断 invasive

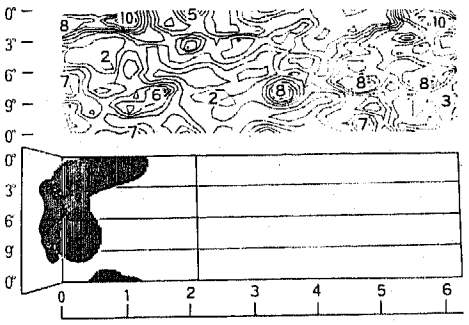

図31 症例19

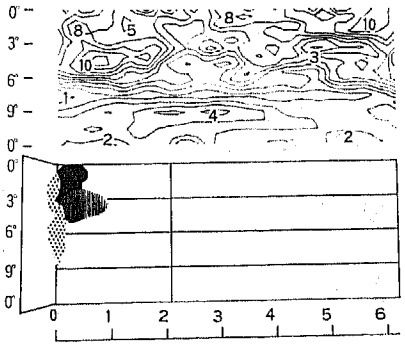

図32 症例20

ca.。最終月経後15日目。scan 像では，0°～3° の方向に高摂取領域があり，ほぼ組織診断と対応している。

症例21 (図33)

47才。ca. colli, stage I (a)。組織診断 invasive ca.。最終月経後25日目。3°～6° の部位に detector で密着しうる microca. が存在し，scan 像に描出されている。

症例22 (図34)

47才。ca. colli, stage I (b)。組織診断 invasive ca.。最終月経後20日目。右側壁を主に頸管の比較的上方に延びる病巣に相当して，scan 像でも比較的高摂取の領域が認められる。

症例23 (図35)

36才。ca. colli, stage I (b)。組織診断 invasive ca.。最終月経後10日目。9° の方向に invasive ca. が存在し，scan 像でもこれに一致した領域がある。

症例24 (図36)

41才。ca. colli, stage I (b)。組織診断 invasive ca. 最終月経後11日目。前壁にひろがる病巣に相当する高摂取領域が認められる。

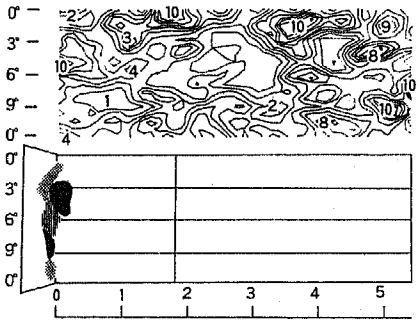

図33 症例21



図34 症例22

症例25 (図37)

37才。ca. colli, stage I (b)。組織診断 invasive ca.。最終月経後8日目。図37は gray tone dis-

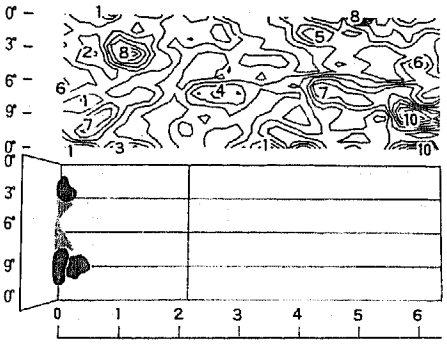

図35 症例23

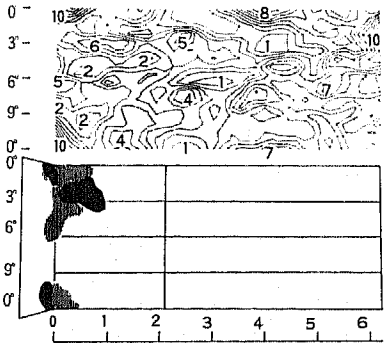

図36 症例24

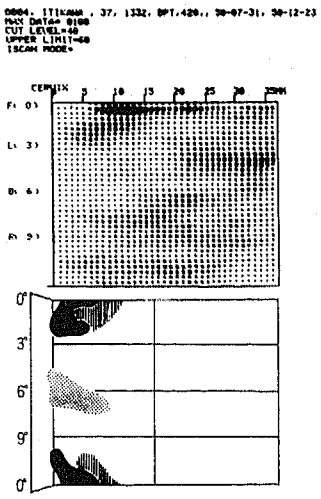

図37 症例25

play の例である。前壁の上方を占拠する invasive ca. が認められ，さらに後壁に CIS が認められたが，scan 像にもこの部に相当して摂取率が高く表示されている。図38は，図37の数字による CRT display である。

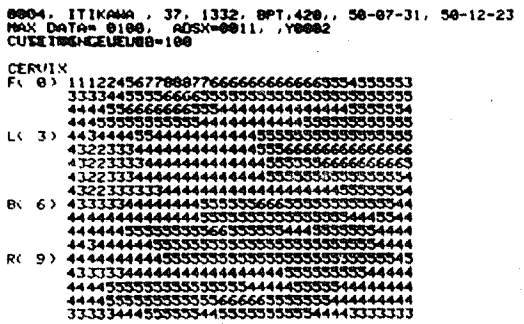

図38　症例25の数字による CRT Display

症例26　(図39)

52才。ca. colli, stage I (b)。組織診断 invasive ca.。最終月経後18日目。これも gray tone display によるものであるが，左後壁の microca. の部が比較的高い摂取率を示している。

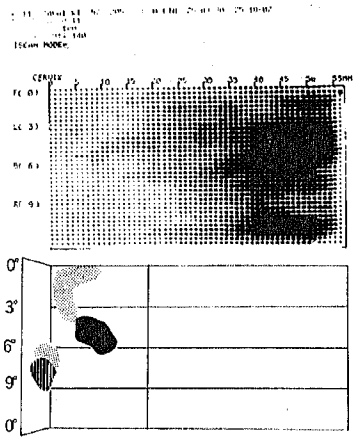

図39　症例26

症例27　(図48　カラー図参照)

42才。ca. colli, stage 0 に ca. corporis が合併している例である。最終月経後11日目。この症例は CIS 及び myoma の診断にて，本 scanning を施行したところ，体部に島状の高摂取領域が認められた。このため curettage を施行したところ，偶然に endometrial ca. (adenoca.) が発見された例である。CIS の部にも高摂取領域が認められる。

症例28　(図40)

40才。ca. corporis。組織診断 invasive adenoca.。最終月経後10日目。子宮底近くにやはり島状の高摂取領域が認められる。

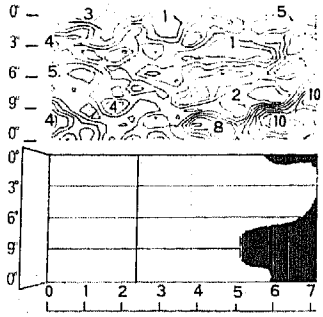

図40　症例28

B．全症例の成績概要並びにその小検討

検討した症例全体についての成績を一括して，表1に掲げる。dysplasia では陽性 scan 像は得られず，CIS では25例中21例，microca. では38例中33例，invasive ca. では25例中23例，ca. corporis では8例中7例において scan 像と組織の一致を認めた。したがって，陽性画像としての一致率は，それぞれ，およそ 0%，84%，87%，92%，88%であり，全体の一致率は約85%となった。

表1　Scanning と組織検査結果との比較

診　　断	検　討 症例数	一致した 症例数	一致率 (%)
Dysplasia	3	0	0
Ca. colli			
Ca. in situ	25	21	84.0
Microca.	38	33	86.8
Invasive ca.	25	23	92.0
Ca. corporis	8	7	87.5
Total	99	84	84.8

1. 病変の進行程度と scanning

現在でも，子宮頸癌が，dysplasia→CIS→microca.→invasive ca. という病変の進行経過を辿るとする説については異論の多いところであるが，著者の得た成績によれば，一応上記の順序で一致率が高くなる傾

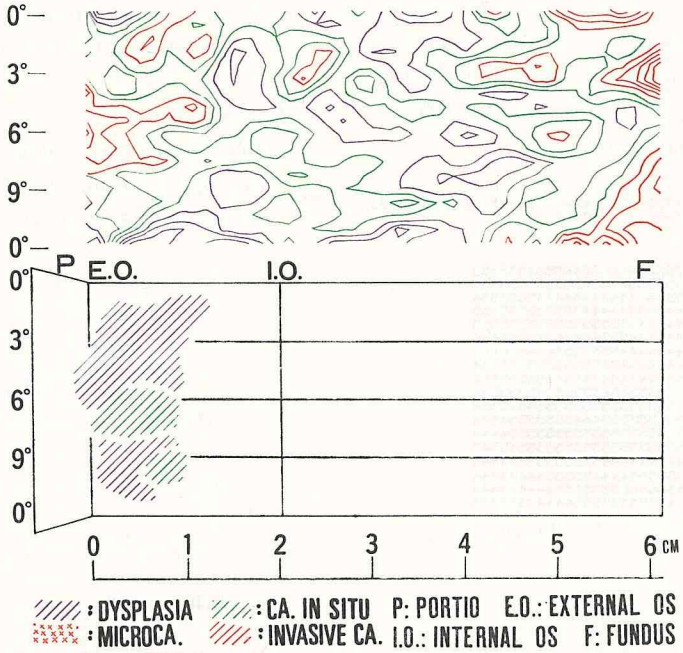

図41　症例 6　後壁に高摂取領域があり，組織診では CIS の病巣である

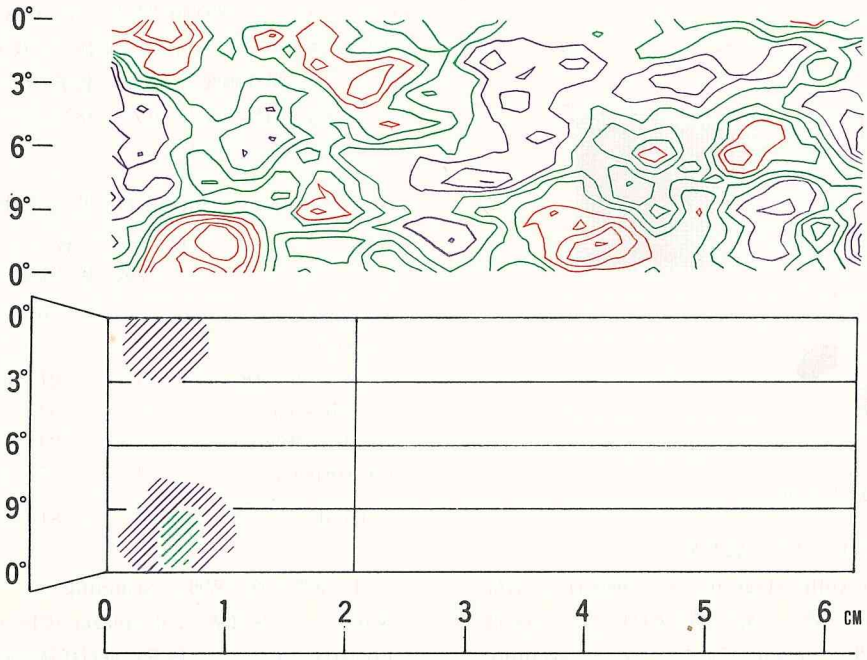

図42　症例 7　CIS 及び dysplasia の存在する前壁に摂取率が高い

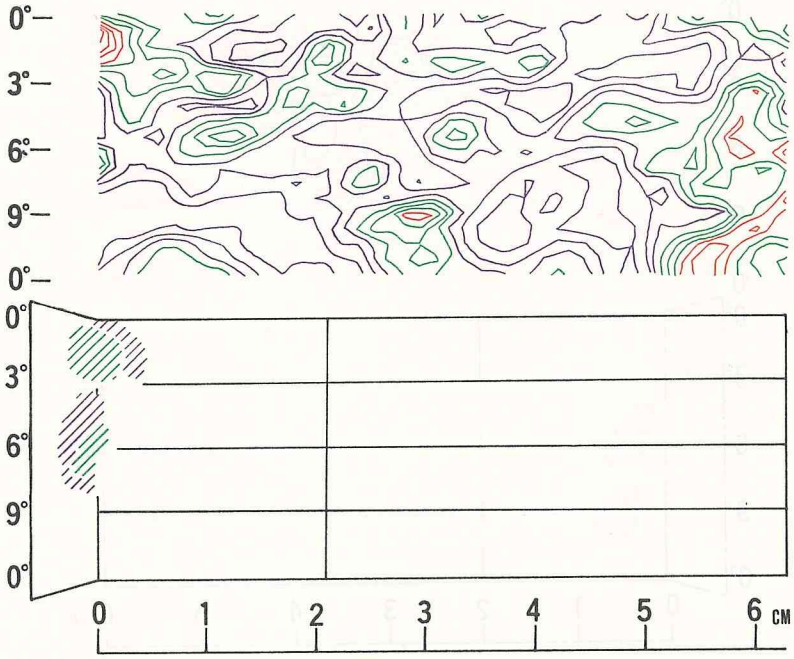

図43　症例 8　endocervix に存在する病変部が scan 像で描出されている

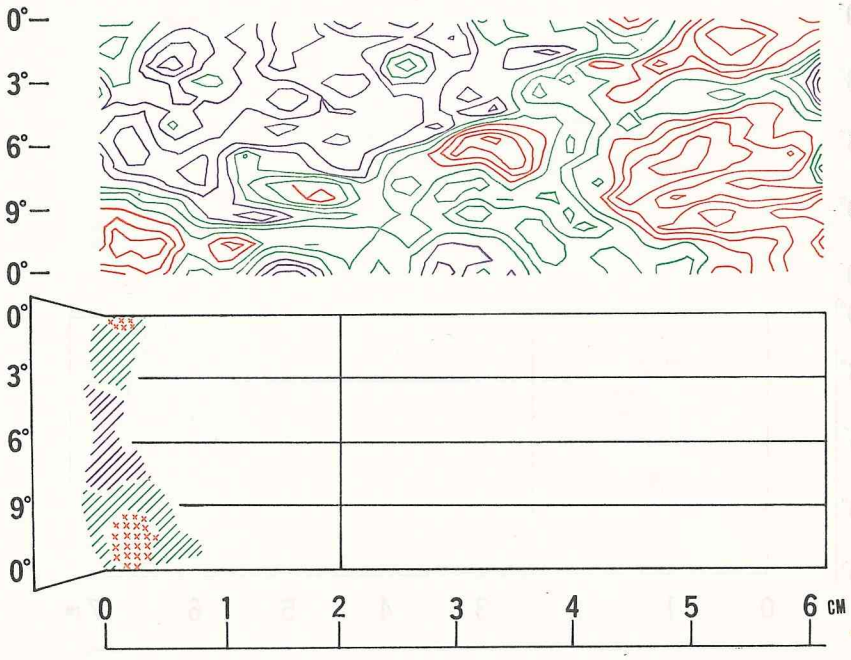

図44　症例15　前壁に microca. があり，scan 像とほぼ一致している

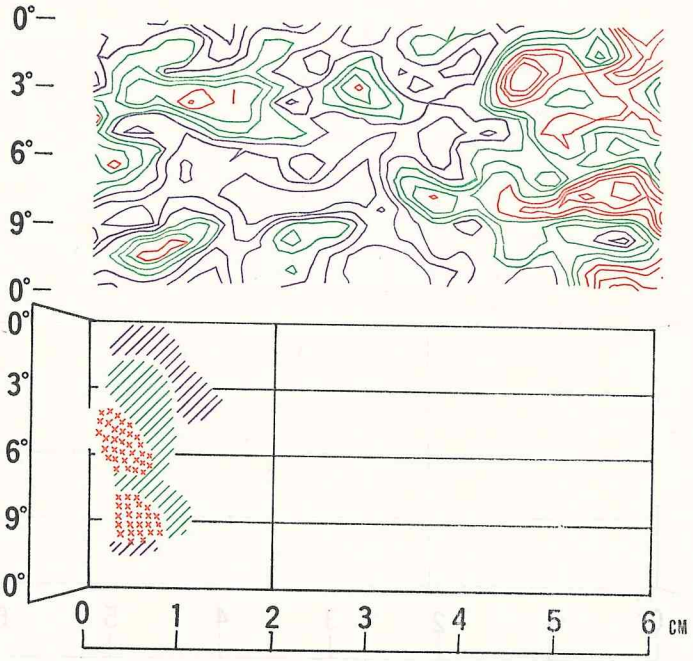

図45　症例16　後壁に広くひろがる病変部は scan 像にも比較的反映されている

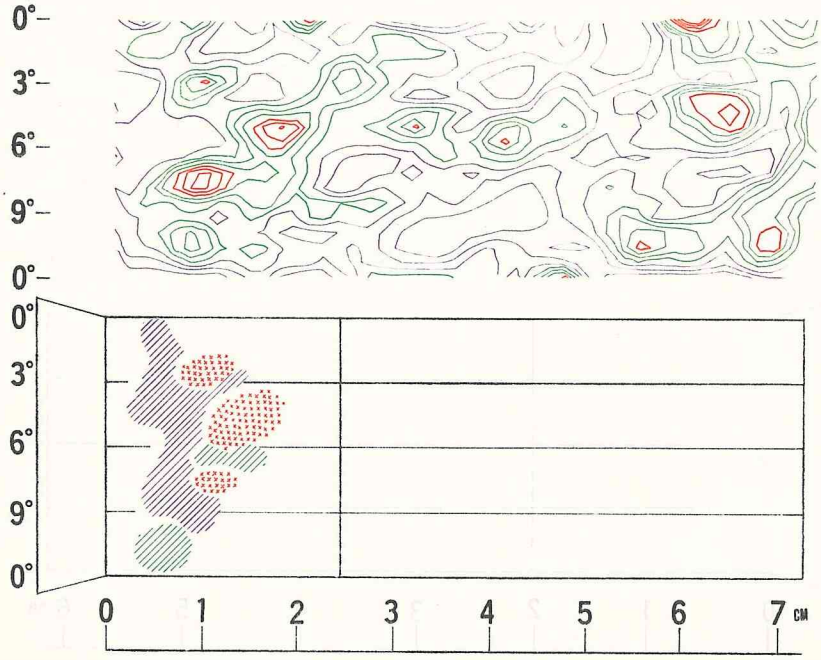

図46　症例17　scan 像の高摂取領域は，microca. の部に相当している

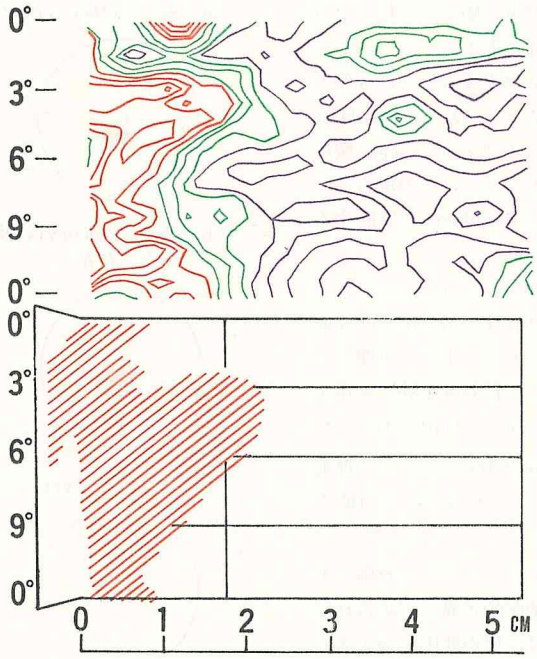

図47　症例18　頸管全周にわたる invasive ca. で，体部浸潤を認める



図48　症例27　scan 像では体部に島状の高摂取領域を認め，この部は endometrial ca. であり，同時に頸管に CIS の病巣が存在する

向がうかがえる。即ち，この病変の順序で ^{32}P の摂取率が高くなってゆくものと推定される。

dysplasia では，症例数が3例と少ないが，3例とも scan 像に描出されなかった。一般に，dysplasia では ^{32}P の高摂取がみられないとすれば，scan 像に描出されないことになり，したがって，この場合は，逆に，CIS との鑑別という点で dysplasia と診断することが可能となるかもしれない。

CIS 及び microca. では約85%の一致率を示している。また，これらと近接して共存する dysplasia は描出されることが多かったが，これは，平滑化処理のためか，あるいは上述のような dysplasia 単独に存在する場合の摂取態度と異なるためか，理由は不明である。CIS についても，^{32}P の高摂取については否定的見解もあるが，著者の成績によれば scan 可能であった。

microca. 及び invasive ca. について，一致例と不一致例の間には，特に病理形態学的差異は認められなかった。不一致をきたす原因は，他の要因，例えば，測定上の技術的問題あるいは組織学的にとらえることができない癌の他の生物学的性格にもとづく問題なのかもしれない。また，^{32}P の β 線エネルギーの飛程は高々数 mm であるため，頸管粘膜表面の癌のひろがりについては detect できるが，invasion の深さについては原理的に情報は得られない。この問題については，今後 γ-emitter RI の応用余地が残されている。

また，本 scanning 法によっては，dysplasia, CIS, microca., invasive ca. の順に摂取率の高くなる傾向があるものの，これらの差異を画然と鑑別する質的診断は困難と思われる。

ca. corporis については，体部に島状の高摂取領域があれば，特に初期のものを疑ってみる必要がある。

2. 癌の占拠部位と scanning

癌が子宮頸部を占拠する形式は図49のごとく3様に分類できるが，図の（a）に相当する ectocervix にのみ限局する場合は，本 scanning法の対象外となる。理由は，^{32}P のエネルギーが弱く，detector に受感されないためである。このため本研究では，ectocervix に限局するものを除外した。したがって，（b）に相当する ectocervix と endocervix 両者にまたがって存在する場合，及び（c）に相当する endocervix に限局する場合のみが本 scanning 法の適応となる。しかし，（b）に相当するもののなかで，前・後唇

（a）癌が ectocervix のみに存在

（b）癌が ectocervix 及び endocervix の両方に存在



（c）癌が endocervix のみに存在



図49　初期子宮頸癌の占拠形式

の頸管粘膜の外反が強い状態（ectropium）のものは，detector との密着に十分注意を払う必要がある。

さらに，従来，子宮頸癌が頸管粘膜を越えて体部に浸潤した場合の診断方法は，endocervix と endometrium の fractional curettage による生検しかなかったのであるが，本法によれば，体部蔓延についての診断でも，症例18に示されたごとく，極めて有力である。

3. 不一致をきたす要因

研究方法においても強調したごとく，probe の受感窓と組織の密着性が不十分な場合は，false negative の大きな原因となる。図50に不一致を招来する主要な場合を示した。子宮腔のあらゆる内面に対して detector が密着することが理想的であるが，一方，組織の弾力性のため，必ずしも正円筒形である必要はない。また，腔軸の曲率が 120° 以下では，detector の構造上，scan が円滑に行われ難いため，count 数に誤差が生じることにもなる。

他に，false negative の原因として，子宮内膜の摂取率が極めて高い場合があげられる。本 scanning 法においては，最大摂取率を基準として摂取率段階を示してあり，表2に示すごとく，多くの場合，子宮内膜の摂取率が高く，このため頸管の摂取率が相対的にみ

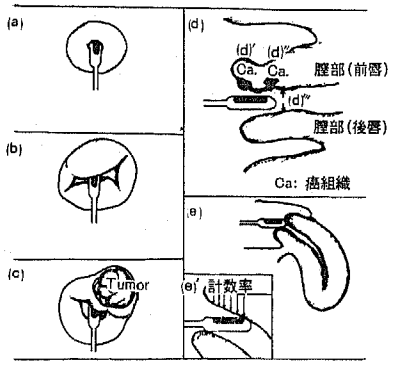

(a)：Detector の密着が適切な例
(b)：頸管が横に幅広く，側壁との密着が不十分
(c)：頸管に凹凸が強く，Detector と密着が不十分の部位がある
(d)：(d)′：Ca. が子宮腟部にあり，Detector との距離が遠い
(d)″：Ca. が粘膜表面になく，Detector との距離が遠い
(d)‴：頸管が拡張しすぎて，Detector が密着しない
(e)：挿入方向の曲率が大きく，Detector にたわみが生じ，(e)′のごとく密着しない（矢印の長さで実際に受感される計数率の大きさを表現）

図50　Scan に不一致をきたす各種要因

表 2　　月経周期と ^{32}P 摂取率

摂取率比 / 月経周期	C/E≦0.6	0.6<C/E≦1.0	1.0<C/E
周期前期	5	20	3
周期後期	9	27	5
閉経後	3	7	2

C/E＝頸管粘膜の摂取率／子宮内膜の摂取率（dysplasia, ca. corporis 及び月経不順なものは除外）
前期：最終月経より14日まで
後期：最終月経より15日以降

かけ上，低く表わされるためである。従来，^{32}P による子宮癌の診断は，病巣部と対照部位としての健常部（健常腟粘膜あるいは大腿皮膚）の count 比を問題にしていたのであるが，本 scanning 法では子宮内膜が対照部位に相当し，癌病巣が頸部に存在しても，子宮内膜の摂取率が極めて高い場合は，高摂取領域として描出されない欠点がある。また，この表によれば，月経周期のどの時期を選定して測定しても，scanning に影響はないものと考えられる。

一方，false positive になる場合として，症例5でみられたように，炎症などの影響が考えられる。

Ⅳ．総括並びに考案

子宮癌の治療が手術，放射線，化学療法，免疫療法の諸分野でめざましい進歩を遂げているにもかかわらず，治療成績の向上は，今なお，早期発見・早期治療に頼らざるを得ないのが現状である。

従来，癌の診断には種々の方法が発表されているが，子宮癌の最終的確定診断としては，依然として病理組織診断法が最も有力なものとされている。しかしながら，これにも，なお多くの問題点が残されている。ことに，早期癌の場合，可視下にある ectocervix の病変ならば，colposcope あるいは colpomicroscope によるねらい診で十分である場合もあるが，可視部でない頸管粘膜（endocervix）に存在する病巣が問題となる場合が多く，頸管粘膜の円錐切除及び掻爬診によっても癌の局在性に関する的確な判定が困難な症例にしばしば遭遇する。即ち，早期癌の場合，図51のごとく診断を進めてゆくのであるが，これらによっても，癌組織の占拠部位の全貌が完全に把握しきれるわけではない。そして，岩井[1] も hilus uteri という機能的表現で注意を喚起しているごとく，頸管を灌流する脈管の走向関係から，前・後壁を占拠する癌よりも側壁のそれの方が予後の上から問題

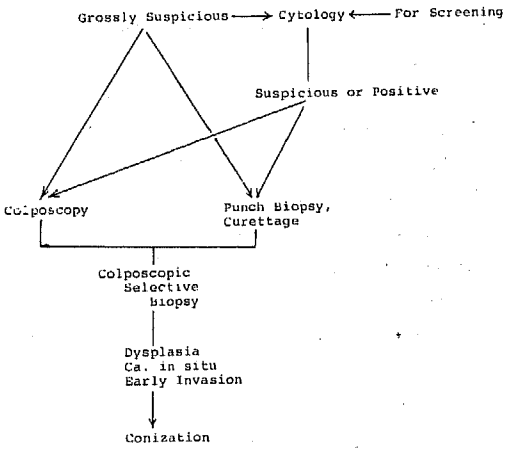

図51　　初期子宮頸癌の診断方法

とされ，また endocervix にあるものの方がより予後に影響を与えるという事実等からも，病変の局在範囲全体が治療以前に判定されていることがのぞましい。また，一方，病変の進行度に関しても，図51の診断方法を組み合わせても全面的に信頼できるものではなく，dysplasia あるいは CIS と診断されたもののなかには，その近傍にあるいはそれと全く隔って，それらよりもさらに進行した病変がしばしば同時に存在し，これを見逃すことも多く，したがって，癌の局在性が事前に判明しておればその局所に重点をおくねらい診も可能となり，診断精度の向上に有意義なものとなる。

しかも，近年，子宮頸癌と診断された場合，画一的な広汎性子宮全摘術あるいは放射線療法を一律に施行するという考え方は改められつつあり，病変のひろがりに応じて，より縮小あるいはより拡大された施術方式を個別化して選択することがのぞましいとされている現状からも，早期癌の診断には特別に厳格さが要求される。よって，ここに病理組織診断法の弱点を補う工夫が必然的に必要となってくる。

この点で，最近の腫瘍親和性 RI の癌診断への応用は注目すべきものがあり，これまで子宮癌に応用されてきた核種も，^{32}P，^{203}Hg，^{131}I，^{67}Ga と数多い。しかしながら，診断上用いられる RI は，1) 局所集中性が高いこと，2) 生体への影響が少ないこと，3) 測定の容易なこと，4) 放射能が適切であること，5) 価格が安いことなどが必要条件となる。これらの条件を考える時，^{32}P は比較的満足できる核種といえる。

放射性燐には $^{29}_{15}$P，$^{30}_{15}$P，$^{32}_{15}$P，$^{33}_{15}$P，$^{34}_{15}$P の種類があるが，これらのうち，通常は ^{32}P が $Na_2H^{32}PO_4$ の形で用いられる。^{32}P は β 型崩壊形式をとり，pure β-emitter である。その物理学的半減期は 14.3±0.4 日 (4.7%/日) で，生物学的半減期は 6～11 日とされている。その β 線の最大エネルギーは 1.71 MeV で，組織内最大飛程距離は 8mm，その大部分は 3mm以内で吸収される。その β 粒子は 1mCi につき約 3.7×10^7 atom per second といわれ，体内に投与された場合の放射線量は，^{32}P の 1.1 μCi が組織 1g 中で完全に崩壊した場合 1 rep である。

子宮癌診断のための RI は，その蓄積の態度が陽性にあらわれることを期待したものである。即ち，癌細胞あるいは癌組織と正常細胞あるいは正常組織における代謝の差異に注目し，前者の RI 摂取が高くなる現象，即ち differential absorption ratio が高いことをその診断の根拠としている。この場合，1) 癌親和性の RI 核種を投与し，それの体内代謝を利用して癌組織に集積させる方法，2) あらかじめ癌親和性物質を体外にて作っておいて，これに RI を label して癌組織に集積させる方法の 2 様式があり，^{32}P の場合は前者に属する。

^{32}P の腫瘍細胞への取り込みに関する基礎的実証は，1935年，Hevesy[2] が核蛋白及び燐脂質分画について ^{32}P を用いて実験したのが最初であり，腫瘍細胞の燐代謝は正常細胞のそれよりも明らかに活発であり，しかも細胞分裂の旺盛なものほど燐摂取が増加する傾向のあることを報告した。その後，Jones ら[3] も正常組織に比して悪性腫瘍組織は ^{32}P の摂取が高いことを確認している。マウスの移植 lymphoma について検討した Marshak[4] によれば，正常細胞及び癌細胞における核と原形質との燐の摂取差異について研究した結果，核における燐酸濃度は原形質に比較して正常細胞より腫瘍細胞の方が本質的に高いという。このことから，核・原形質の燐量勾配は，急速な分裂に必要なだけ余計に核の方に選択的に摂取されるためであろうと結論している。また，炎症性変化も燐摂取を高くさせることをみている。その他，Lawrence ら[5]，Harrington ら[6]，Miroff ら[7]，Hofmann ら[8]，また，本邦でも，山下[9)-11)]，宝田[12]，上田[13]，浅井[14]，中村[15)-17)] らによって，動物実験による ^{32}P の悪性腫瘍細胞あるいは組織への高摂取について肯定的見解が数多く提出されている。そして，これらの成績を総合してみた場合，^{32}P の摂取に関しては悪性腫瘍組織の分裂・増殖に，したがって核酸代謝に直接利用されるところが大きいと結論してさしつかえないと思われる。

さらに，臨床的立場からも ^{32}P の悪性腫瘍への取り込みについて支持する者も多く，実際に種々の分野で応用されている。McCorkle ら[18]，Low-Beer[19]，Marinelli ら[20] は乳癌を含む表在性胸壁腫瘍に，Roswit ら[21] は睾丸腫瘍に，Thomas ら[22] は眼腫瘍に，Bauer ら[23]，Marcus ら[24] は melanoma に，Selverstone ら[29]，窪田ら[26] は脳腫瘍を含む頭頸部腫瘍に，Marvin ら[27] は前立腺癌に，Schulmann ら[28]，佐々[29] は胃癌に，Nelson ら[30]，中山[31)-32)] は食道癌に対していずれも ^{32}P の高摂取を認め，診断に資するものとしている報告が多い。

また，産婦人科領域においても，子宮癌診断への試みは古くからあり，Sturgis[33] は子宮癌の ^{32}P 摂取率は正常組織の 3～5 倍であり，normal cervix<carcinoma in situ<invasive carcinoma の順に高いことを認め

ている。Cramer[34]は，^{32}P 投与後3日以内は正常組織に比し癌組織の摂取が高いとはいえないが，5～7日で300%の高摂取率を示すことを報告し，同様に Hofmann ら[8]，MacVicar[35]も子宮癌診断への応用を試み，肯定的成績を発表している。本邦でも，藤森[36][37]，森[38]，中村[15)-17)]，河合[39]，浅井ら[14]も好成績を収めており，また教室でも岩井・滝沢・甲田[40)-43)]が子宮頸癌の親和性を利用して診断に実績を示している。

しかし，一方で，Schubert ら[44]は ^{32}P の癌組織への高摂取を認めるものの，診断への応用については批判的立場をとっている。

^{32}P の投与量に関しては，polycythemia vera などに対する治療用としての量は別として，中山[45]は食道癌患者に対して 5～10 μCi/kg（皮下及び筋肉内注射）の投与後の影響を調べた結果，500 μCi 以上投与した患者についてみても長期にわたる骨髄像及び末梢血液像には殆んど変化がなかったと報告している。子宮癌の診断には森[38]は 3.7～7.4 μCi/kg，中村[15)-17)]は 4～8μCi/kg，藤森[36][37]は 1～5μCi/kg，岩井・甲田[40)-43)]は5μCi/kg，Hofmann[8]は 2μCi/kg，また MacVicar[35]は5μCi/kg で総計 500μCi を超えない量である。したがって，著者の用いた 5μCi/kg も安全と思われる。

投与経路については，皮下，筋肉内，静脈内などがある。癌組織局所注入法については，^{32}P の摂取をみるというより組織内での沈着時間を問題にする特殊な投与方法であり，癌の局在を決定する本法には適当ではない。藤森[36][37]は，股動脈より逆行性に子宮動脈，外陰動脈を経て ^{32}P をより少量でより迅速に局所に到達させる動注法を推奨している。これは ^{32}P の組織内摂取が比較的速やかなことと骨盤内の血管の特殊な構築を論拠としているのであるが，^{32}P の動脈内移動の迅速さからみて特別な意義があるものとは思われない。また，中山[45]によれば，皮下，筋肉，静脈，動脈のいずれの注射法によっても投与後4～6時間で血中濃度は安定し，以後漸減カーブを示したという。河合[39]も動注と静注では癌局所の血液中の count 数は投与後30分以後は変化なしとの成績を得ている。よって本法では教室で以前から実施されていたごとく静注法によることとした。

測定時期に関しては，^{32}P 投与後できるだけ短かい時間に測定可能となれば，迅速さの点で好都合であるが，癌組織への選択的摂取が行われるようになるためには一定の時間的経過が必要である。即ち，癌局所と非癌局所の摂取差異が最大になるタイミイグを選択するのが合理的である。しかし，これは前述のごとく，投与経路によって異なる。さらに，流血中の ^{32}P による contamination の影響の最も少なくなる時期を選ぶことも考慮しなければならない。この contamination を配慮する理由は，測定対象とする局所は既に出血しているか，操作中に容易に出血を起こす部位であるためである。河合[39]は，血中 ^{32}P の影響なきにしもあらずとしながらも，血球及び血漿の ^{32}P 濃度は投与3時間以後は安定すると報告しており，中山[45]は癌部と非癌部の ^{32}P の摂取差は4時間以後安定であるが，48時間以後は count 数が少なくなるため測定には不適当としている。Hofmann ら[8]は Ehrlich 移植癌では5～11日で ^{32}P 摂取が最高となるとし，同様の実験で荒木[46]は2～3時間と発表した。Cramer ら[34]は灰化法によって ^{32}P 投与後3日以内は頸癌組織と正常組織の差は判然としないとしているが，Hofmann[8]，MacVicar[35]，中山[31][32][45]，中村[15)-17)]，岩井・滝沢[40)-42)]，甲田[43]らの成績からみて，3時間以降48時間以内ならば適当と判断される。また，本法では count の絶対数が問題となるのではなく，組織内の ^{32}P の相対的分布状況が判断できればよいのであるから，以上の諸説も考慮して測定時間は投与後約24時間とした。

次に癌組織に摂取された ^{32}P の検出であるが，これは従来，G－M 管が，とりわけ体腔内の β 線の測定には needle type の小型 G－M 管が使用されていた[30][31][39]。しかし，これはヘッド部が剛性で比較的大きいこと，構造の点から寿命が短かく不安定なこと，500 V 以上の高い作動電圧が必要なこと，高エネルギーの β 線のみに感度を有することなどにより，臨床的応用には大きな制約があった。

これに対して1949年，McKay[51]は半導体（Ge）の p－n 接合素子を用いて α 線を検出し得ることを初めて明らかにし，ここに半導体放射線検出器の研究が開始された。最初に surface barrier type の検出器が実用化され[54]，次により安定な p－n 接合検出器が作られた。更に，Pell[55]によって開発された Li ion の drift 法により数 mm の有効厚みをもった Si の p－i－n 型が製作され，β 線の spectrometry が行えるようになった。半導体放射線検出器は従来の G－M 管に較べて，1) 堅牢かつ小型化でき，さまざまに変形が可能で，G－M 管のように quenching gas を使用し

ないため半永久的に使用できること，2)半導体検出器は有効領域の厚さが小さいため，G－M管のように高電圧を必要とせず，低bias電圧でも作動可能であり，漏電の点でも安全であること，3)1対のion対をつくるのに必要な平均エネルギーが非常に小さくてよく，エネルギー分解能がよいこと，4)小型であるため方向性があり，局所分解能が極めてよいこと，5)入射窓が非常に薄いので，弱いβ線エネルギーに対しても感度があること，6)濃度変化に対する直線性が優れているため，放射能の分布状態を正確に調べることができるなどの大きな利点を有する。

しかし，放射線検出のため半導体は，本来，理工学方面での利用を目的として出発したものであり，医用にはこれと異なる特殊な条件を満足させなければならない。医用にデザインする際，1)血液，分泌液中に浸漬しても作動し，劣化をきたさないこと，2)36°C程度の体温中でも作動すること，3)全体が細小で適当に長い信号cableを有すること，4)信号cableは適当の柔軟性を有し，体動などに伴って振動や屈曲が加わってもnoiseを発生しないこと，5)表面に有害物質を含まないことなどが前提となる。一方，厳密さが要求される理工学方面での測定技術とは異なり，医用にはβ線源の体内の相対的分布状況が調べられればよいのであるから，β線spectrometerを必要とせず，noiseを消すためのdiscriminatorのみを有するβ線counterを付すれば足りることにもなる。これらの点で，著者の用いたRI catheterは上記の諸項を満足できるものと考えられる。先に述べたごとく，本研究で使用した放射線検出器はp－i－n型を用い，しかも，円筒状臓器の腔内表面を測定する必要から，検出窓を側面にとりつけたものである。また，側窓型であることから，^{32}Pのβ線の飛程距離が短いため，また血液のcontaminationによる影響を避けるため，できる限り受感面と組織を密着させる必要があるが，一方，佐々ら[56]の指摘する，強い圧着により検出窓が組織にめり込むことによって生ずる影響はcollimationを考慮しなくても少ないと思われる。

これまでに，特殊な方法も種々発表されているものの，一般にRI scanningは表3のごとく大別することができる[57]。いうまでもなく，時間的scanningは検出器を固定し，また空間的scanningは検出器を移動させて，放射能の測定あるいは描記を行うものである。この表からもわかるごとく，従来，^{32}Pによる子宮癌の診断は，^{32}P投与後一定期間をおいて直視下の子宮腟部の癌局所に小型G－M管をおし当てて固定し，密着部の摂取が高いか否かを判定する静的検査法であった。つまり，これは，せいぜい腟鏡をかけて直視できる範囲の腟，腟円蓋，子宮腟部に存在する癌の浸潤領域しか判定できない不便さがあり，腟鏡の中で剛性のG－M管を移動させることは，その移動可能空間の狭小さのために，検出箇所は制限され，またG－M管の検出窓の大きさから癌の局在性を決定することは，はなはだ漠然としたものになってしまうという多くの欠点をもっていた。したがって，頸管内部などの子宮腔内の病巣に対して検索することはできず，たとえneedle typeの小型G－M管を子宮腔内に挿入して^{32}P摂取状況を調べたとしても，局所の位置関係が正確にとらえがたい。また，摘出子宮において^{32}P摂取状況を検索することは，既に術前診断という目的からはずれてしまっている。さらに，検出器を用手的に固定あるいは移動する点からも，この位置関係，とりわけ腟内の円周方向の位置を不明瞭にさせる要因は大きくなる。この点からも，RI catheterを用いて子宮腟内への挿入を可能にし，加えて，腟

表3　RIスキャンニングの走査方式による分類　(土田による[57])

名称		方法	応用例
時間的走査	静走査	一定時間後におけるRIの沈着量を測定	甲状腺^{131}I摂取率測定 子宮癌RI診断法
	動走査	一定時間中におけるRIの時間的変化を記録	レノグラム
空間的走査	線走査	体軸方向に沿ってRIの分布を記録	癌転移巣の診断
	面走査	一定面積のうちのRIの分布を描記	臓器スキャンニング (シンチグラム)

内の直線方向及び円周方向を明確に規定し，これを moving detector として in vivo にて自動的に走査・測定できるようにした本装置の意義は大きい。要するに，この intracavitary area-scanning は，表3において，静的 scanning としての従来の子宮癌診断を空間的 scanning にまで引き揚げたものである。

しかしながら，これまでの過程は，子宮腔内における β 線の分布情報を，腔長軸に沿った直線上で内壁をなぞりながら detector を滑らせることを繰り返すことによって，せいぜい X－Y 記録計にその走査数だけの波形として描出させ，その直線上の ^{32}P 摂取の高低を判断するに留まるものである。つまり，次の段階として，記録計に描出された18本の X－Y 波形を統合し，腔内全面の ^{32}P の相対的分布図を一定のパターンとして頭の中でおきかえなおすという作業が必要になってくるのである。この場合，局所の RI 摂取率が低いため得られる情報は極めて少ないので，一見して判定し難い。これは，普通の心電図を立体的なベクトル心電図に作成しなおす煩雑さに比すべきもので，本装置においてはこの処理過程を，computer を使って行った。

これによって前述の成績に示されたような scan 像の描出が可能となるわけであるが，^{32}P の腫瘍親和性が十分といえないため，明瞭な陽性画像として判定し難い面もあることは否めない。しかし，本 scanning 法の診断原理は，従来の RI による子宮癌の診断という領域では全く試みられなかったものであり，この点で画期的な方法ということができる。

次に，この scanning によって得られた成績の検討について述べると，以下のごとく要約することができる。

dysplasia に関しては，これまで ^{32}P の高摂取が認められたとする田淵[58]，中村[15)-17)]らの立場と，これを認めないとする栗原[59]らの成績とがあったが，著者の成績によれば，高摂取については否定的である。即ち，dysplasia では scan しても高摂取領域としては描出されないものと思われるが，これについてはさらに症例数を重ねて今後検討してゆきたい。

CIS についても同様に，従来より相反する2つの説[33)58)59)]があるが，本 scanning 法においては，84%の症例で病巣の占拠部位に一致した高摂取領域が認められ，高摂取説の立場を支持する結果となった。また，頸管炎を伴った不一致の一例については，炎症性変化によっても燐摂取は増加するとした前述の Marshak[4)]の成績に符合している。

microca. では，87%の一致率を認め，特に可視下にない endocervix における病巣のひろがりについては，CIS の場合と同様，よく把握できた。このことからも，後出血という避け難い副作用を伴う観血的な円錐切除診をカバーするものとして，実用性が高いと思われる。

invasive ca. に関しては，一致率は92%と高いが，^{32}P の β 線の飛程が及ばない深層にまで浸潤した病巣については detect できない。即ち，invasion の深達度については原理的に診断不可能なため，健常部を残して散在性にひろがりをもつ症例は，scan によって決定された局在性と実際の浸潤範囲とは相違する場合がある。この欠点は，γ-emitter の利用によって解決できる可能性が残されている。しかしながら，癌の存否を検索するという質的な意味での診断法としては，十分実用性があると考えられる。また，頸癌の体部蔓延についても，本法により診断が可能である。

さらには，一致率88%の ca. corporis についても，子宮内膜に孤立して病巣を占めるものは，その局在性の判定に有意義であるが，既に体部内腔を病巣が充満しているような場合は，局在性の決定というよりも，質的診断に意味があることになる。

また，本 scanning 法では，dysplasia，CIS，microca.，invasive ca. の進行程度について，これらを質的に区別することは困難である。

これらの成績より総合して，従来の ^{32}P 測定による子宮癌の診断法は，悪性病変か良性病変かを区別する質的診断法であったが，本 scanning 法によって，さらにその上に悪性病変のひろがりに関してまで検討できるようになり，ことに，早期癌についての診断的意義は大きいといえよう。

以上，^{32}P による intracavitary area-scanning 法と，これを利用して得た成績について検討してきたが，本 scanning 法を他の診断法と比較・対比してまとめてみると，表4のごとくである。

この表からも明らかなごとく，たとえ組織診より診断の確実性においては一歩ゆずるとしても，補助診断法として，特に癌の局在性を判定することができる点に本法の大きな特色があることを再度強調したい。時に診断の不一致性は，本法の原理的欠陥というよりも，^{32}P の癌親和性の問題と検出器の密着度に原因するものであり，新しい核種の出現と装置のなお一層の改善に期待できるものと確信する。

表 4　Intracavitary Area-scanning 法と他法との比較

診断方法	長所	短所
肉眼的観察	迅速。 特殊な器具，操作を要しない。	初期癌は診断不可能。 進行癌でも確診とはならない。 子宮腔内は診断不可能。
Colposcopy	肉眼的には判断困難な場合も，かなりよく確かめられる。 「ねらい診」ができる。 逐日的検査可能。	習熟を要する。 鑑別診に留意する要あり。 子宮腔内は診断困難。
Colpomicroscopy	非観血的にかなり確診できる。 逐日的検査可能。	器械の普及度が低い。 習熟を要する。 子宮腔内は診断困難。
組織学的観察	初期癌でも診断可能。 確定診断に必要。	判定に習熟を要する。 時間と手数がかかる。 「ねらい」が外れることがある。 子宮腔内の病巣部位の確認が困難
細胞学的観察	非観血的に行え，判定時間が短い。 逐日的検査可能。	判定に習熟を要する。 病巣部位が不明である。
Intracavitary Area-scanning（本法）	子宮腔内の病巣部位が確認できる。 判定が容易。 非観血的である。 逐日的検査可能。	子宮腔部は判定できない。 特殊な装置が必要。

V. 結　論

側窓型 RI catheter を用いて子宮腔内の RI 摂取状況を図形的に表示する装置（intracavitary area-scanner）による scanning 法について，^{32}P を使用し，主として早期子宮頸癌の局在性診断に対する検討を行い，次のような結論を得た。

1. 使用した半導体放射線検出器は，従来の G－M 管に比較して，感度・安全性・耐久性に優れ，子宮腔内に容易に挿入可能となり，従来測定が困難であった子宮腔部以外を測定対象とすることができる。

2. computer を用いた図形化により，摂取状況が一見して判読しやすいものとなり，さらに本法の有用性を高めた。

3. dysplasia では陽性 scan 像は得られなかった。また，ca. in situ 及び microca. では約85%，invasive ca. では92%，ca. corporis では88%の一致率を得た。不一致の原因は，主として detector と組織の密着が不十分な場合，子宮内膜の摂取率が頸管の摂取率よりも極めて高い場合等が考えられた。

4. 以上より，本 scanning 法は，子宮頸癌の局在性診断上，実用性の高いものであると考えられる。

稿を終るにあたり，御指導，御校閲をたまわりました恩師岩井正二教授に深い感謝の意を表しますとともに，たえず御教示下さいました野口浩講師，塚原嘉治博士，塩沢久要博士並びに中央放射線部の滝沢正臣博士に感謝いたします。また，御協力いただきました教室員各位にも感謝いたします。

（本論文の要旨の一部は昭和49年，第25回日産婦学会総会並びに同年，第1回世界核医学会において発表した。）

文　献

1) Iwai, S., Saito, T., Shiozawa, K. and Itakura, S, : The spreading modus of the uterine cervical cancer and its significance for operative procedure. Gann, 50 : 161－162, 1960

2) Hevesy, G. : Radioactive Indicators, pp.295－296 and 325－343, Interscience Publishers, New York and London, 1948

3) Jones, H. B., Chaikoff, I. L. and Lawrence, J. H. : Phosphorus metabolism of soft tissues of normal mouse as indicated by radioactive phosphorus. Am. J. Cancer, 40 : 235－242, 1940

4) Marshak, A. : Uptake of radioactve phosphorus by nuclei of liver and tumors. Science, 92 : 460－461, 1940

5) Lawrence, J. H., Tuttle. L. W., Scott, K. G. and Connor, C. L.: Studies on neoplasms with aid of radioactive phosphorus. I. Total phosphorus metabolism of normal and leukemic mice. J. Clin. Invest., 19 : 267－271. 1940

6) Harrington. H. and Lavik, P. S. : Nucleic acid metabolism in Ehrlich ascites tumor cells. Cancer Res., 17 : 43－47 1957

7) Miroff, G. and Cornatzer, W. E. : Phosphorus metabolism of C_3H ascites tumor in vivo. Cancer Res., 18 : 398－402, 1958

8) Hofmann, D. and Clemens, H. : Zur Diagnostik bösartiger gynäkologischer Tumoren mittels des Phosphor-Isotop P^{32}. Zbl. Gynäk., 24 : 917－923, 1962

9) 山下久雄，倉光一郎，秋山武知：移殖悪性腫瘍の隣分屑について．癌，43 : 69－72，1952

10) 山下久雄，倉光一郎：医学的アイソトープ研究の実際．治療，34 : 658－668，1952

11) 山下久雄：アイソトープ医学応用技術論，pp. 72－75，地人書院，東京，1951

12) 宝田和夫：吉田肉腫の P^{32} の代謝について．日大医誌，13 : 1015－1019，1954

13) 上田重彦：悪性腫瘍を有する白鼠の各臓器（特に肝臓）及び腫瘍の放射性燐の交替率に関する実験的研究．第Ⅱ編　吉田肉腫雌性白鼠の各臓器の放射性燐の比放射能及び交替率に関する実験的研究．原著広島医学，4 : 949－960，1956

14) 浅井恒宏：放射性燐 P^{32} の腫瘍集中性並びに子宮癌の診断について．千葉医誌，36 : 545－563，1960

15) 中村勝彦：人工放射性燐による子宮癌の診断的意義．第1編　性器腫瘍における P^{32} の摂取率に就いて．原著広島医学，4 : 300－308，1956

16) 中村勝彦：人工放射性燐による子宮癌の診断的意義．第2編　P^{32} による子宮癌の診断に就いて．原著広島医学，4 : 931－941，1956

17) Nakamura, K. : The value of artificial radioactive phosphorus in the diagnosis of cancer of the uterus. Hiroshima J. Med. Sci., 4, 5 : 323－325, 1956

18) McCorkle, H. J., Low-Beer. B. V. A., Bell, G. H. and Stone, R. S. : Clinical and laboratory studies on uptake of radioactive phosphorus by lesions of breast. Surgery, 24 : 409－415, 1948

19) Low-Beer, B. V. A. : Surface measurements of radioactive phosphorus in breast tumors as possible diagnostic method. Science, 104: 339－344, 1946

20) Marinelli, L. D. and Goldschmidt, B. : Concentration of ^{32}P in some superficial tissues of living patients. Radiology, 39 : 454－463, 1942

21) Roswit, B., Sorrentino, J. and Yalow, R.: The use of radio-active phosphorus (^{32}P) in the diagnosis of testicular tumors. J. Urol., 63 : 724－728, 1950

22) Thomas, C. I., Krohmer, J. S. and Stroraasli, J. P. : Detection of intraocular tumors with radioactive phosphorus : preliminary report with special reference to differentiation of cause of retinal separation. A. M. A. Arch. Opth., 47 : 276－286, 1952

23) Bauer, F. K. and Steffen, C. G. : Radioactive phosphorus in the diagnosis of skin tumors. Differentiation of nevi, malignant melanomas, and other skin tumors. J. A. M. A., 158 : 563－565, 1955

24) Marcus, R. and Rotblat, J. : The application of radioactive isotopes in a case of multiple melanomata. Brit. J. Radiol., 23 : 541－549,

1950
25) Selverstone, B., Solomon, A. K. and Sweet, W. H.: Localization of brain tumors by means of radioactive phosphorus. J. A. M. A., 140 : 277－278, 1949
26) 窪田哲昭，小林哲二，杉田　徹，佐々木哲夫：頭頸部腫瘍のアイソトープ診断．耳鼻咽喉科，46 : 245－250, 1974
27) Marvin, E. H., Milton. L. W., Milton, I. and Bernard. P. W.: The early diagnosis of prostatic malignancy by the use of P^{32}. Am. J. Roentgenol., 85 : 99－104, 1961
28) Schulmann, J., Falkenheim, M. and Gray, S. J. : Phosphorus turnover of carcinoma of human stomach as measured with radioactive phosphorus. J. Clin. Invest., 28 : 66－72, 1949
29) 佐々隆之：カテーテル型半導体放射線検出器による胃悪性腫瘍の診断．癌の臨床，15 : 243－245, 1969
30) Nelson, R. S., Dewey, W. C. and Rose, R. G. : The use of radioactive phosphorus P^{32} and a miniature Geiger tube to detect malignant neoplasia of the gastrointestinal tract. Gastroenterology, 46 : 8－15, 1964
31) 中山恒明：消化管癌腫のアイソトープによる診断．日本医事新報，1621 : 2296－2297, 1955
32) Nakayama, K.: Diagnostic significance of radioactive isotopes in cancer of alimentary tract, especially esophagus and cardia. Surgery, 39 : 736－759, 1956
33) Sturgis, S. H., Muylder, E. D. and Meigs, J. V. : The uptake of labelled phosphorus by cancer of the cervix. Ann. Surg., 133 : 305－312, 1951
34) Cramer, H., Puder, H. and Wolf-Bochum, G. : Carcinomdiagnostik in der Gynäkologie mit ^{32}P. Arch. Gynäk., 186 : 363－367 1955
35) MacVicar, J. : Pick-up of radioactive phosphorus in tumour tissue and the effect of radiotherapy. J. Obst. and Gynec., 72 : 946－951, 1965
36) 藤森速水：産婦人科領域における RI の診断的利用．産婦の世界，21 : 799－803, 1969
37) Fujimori. H. and Kawai, I. : Diagnostische Untersuchugen des Uteruskarzinom mit Radioisotopen. Zbl, Gynäk., 83 : 5－15, 1961
38) 森　清：子宮癌の診断法，第Ⅲ報人工放射性燐に依る診断法について．新潟医誌，68 : 1117－1119, 1954
39) 河合　公：^{32}P による子宮癌の診断に就いての基礎的並びに臨床的検討．大阪市大医誌，11 : 63－75, 1962
40) 岩井正二，滝沢晴雄：^{32}P による子宮癌の診断．産婦の実際，6 : 290－298, 1956
41) 岩井正二，子宮癌の診断．産婦人科治療，3 : 513－523, 1961
42) 岩井正二：R. I. の臨床的応用．信州医誌，12 : 407－410, 1963
43) 甲田時夫：子宮頸癌に対する放射性燐（^{32}P）の応用に関する研究．信州医誌，13 : 283－313, 1964
44) Schubert, G.: Die Radioisotope in Diagnostik und Therapie. Arch. Gynäk., 186 : 337－357, 1955
45) 中山恒明：アイソトープによる癌の早期診断，pp. 27－29，中外医学社，東京，1956
46) 荒木正哉，寺西信男，土田吉信：オートラジオグラフによる腫瘍細胞の燐代謝研究．癌，48 : 347－348, 1957
47) 岩井正二，曽根原衛雄，保倉　孟，桜井皓一郎，滝沢正臣：子宮頸癌診断へのカテーテル型半導体放射線検出器の応用．産婦人科治療，26 : 613－619, 1973
48) 滝沢正臣，安藤　隆，岩井正二，曽根原衛雄，野口　浩，田口良雄：Intracavitary Areascanner の試作とその早期子宮癌検査への応用．Radioisotopes, 22 : 440－447, 1973
49) Iwai, S., Noguchi, H., Taguchi, Y., Tomita, K. and Takizawa, M.: Dicision of localization for early uterine cervical cancer by intracavitary β-ray scanning. Proceedings of the 1st World Congress of Nuclear Medicine, pp. 668－671, Tokyo, 1976
50) 中山恒明：アイソトープによる癌の早期診断，中外医学社，東京，1956
51) Mckay, K. G. : Germanium counter. Phys. Rev., 76 : 1537－1538, 1949
52) 上田英雄，佐々木康人，開原成充，飯尾正宏，高柳誠一，小林哲二：カテーテル型半導体放射線検

出器の製造と臨床医学への応用．核医学，3，2：110－120，1966

53) 東　与光，池本真一，鈴木慎二，茂木幹夫，永原照明，服部　学，高田　守：p-i-n 型半導体検出器による悪性腫瘍の診断のこころみ．Radioisotopes，17：311－316，1968

54) Mayer, J. and Gossick, B.：Use of Au-Ge broad area barrier as alpha-particle spectrometer. Rev. Sci. Instr., 27：407－408, 1956

55) Pell. E. M.：Ion drift in an n-p junction. J. Appl. phys., 31：291－302, 1960

56) 佐々隆之，岩瀬　透，杉田　徹，飯尾正宏：カテーテル型半導体放射線検出器による胃癌の診断．核医学，12：255－360，1975

57) 藤森速水，山田文夫，森村正孝：現代産婦人科大系7－B，小林隆編，p. 288，中山書店，東京，1978

58) 田淵　昭：P^{32} による子宮癌の診断．日産婦誌，10：1070－1074，1958

59) 栗原操寿：子宮頸部の前癌病変に関する研究，pp. 54－55，第24回日本産科婦人科学会宿題報告，1972

(51. 11. 2 受稿)