信州医誌，24(3)：205～214，1976

原　著

胃癌手術後の残胃に発生した胃石

野村節夫　岩浅武彦　小宮山清洋
信州大学医学部第二外科学教室（主任：降旗力男教授）

GASTRIC BEZOAR FORMATION FOLLOWING SURGERY FOR CANCER OF THE STOMACH

Setsuo NOMURA, Takehiko IWASA and Kiyohiro KOMIYAMA
Department of Surgery, Faculty of Medicine
Shinshu University
(Director : Prof. R. Furihata)

Key words：胃石（gastric bezoar）
胃切除（gastric resection）
迷走神経切断（vagotomy）
残胃（gastric remnant）
胃液酸度（acidity of gastric juice）
胃内容停滞（gastric stasis）

はじめに

ヒトの胃内に発生する胃石としては，本邦では植物胃石，とくに柿胃石が多く，その発生原因としては，柿の多食や胃液酸度の影響が論じられている。

一方，胃あるいは十二指腸潰瘍に対する胃切除や迷走神経切断（以下迷切と略す）術後に，胃石の発生がみられたとの報告も近年しだいに増加しており，その原因としては，術後の胃運動や分泌機能の低下，さらには胃腸吻合部の通過障害などによる胃内容の停滞に加えて，不消化物の摂取や，歯牙の不良による咀嚼力の停下などがあげられている。

われわれも最近胃癌患者で，胃切除後に胃石の出現した3例を経験したので，これら自験例を報告するとともに，若干の文献的考察を加えてみたい。

症　例

症例 1：64才，女性。主婦。

るいそう，タール便を主訴として来院，軽度の貧血を認め，腹部には腫瘤を触知した。胃液酸度は過酸で，胃レ線検査により，小彎を中心として噴門直下より前庭部に及ぶ広汎な陰影欠損を認めたので，胃癌として手術を行った。

開腹するに，腫瘤は前庭部と体部の大部分を占め，小彎にまたがって前後壁に及び，漿膜への浸潤が明らかで，結腸間膜ならびに膵表面とも癒着し，前庭部大彎側に数コのリンパ節転移を認めた。BⅡ法により胃亜全切除（R_2）を行ったところ，残胃はわずかに小児手拳大であった。切除標本では Borrmann Ⅱ 型の胃癌で，組織学的には Carcinoma solidum simplex mucocellulare，n_1(+) であった。

術後4日目より流動食の投与を開始して，しだいに増量したところ，11日目よりわずかに胃部膨満感がみられたが，24日目には全粥とした。術後26日目の胃液検査ではやはり過酸で，胃透視を行ったところ，吻合部の狭窄はなく，輸出脚へのバリウムの通過も良好であったが，残胃の軽度の拡張と，背臥位二重造影で残胃に不規則な塊状の陰影欠損像を認めた（図1）。

退院後外来にて経過観察を続け，術後4ヵ月で行った胃レ線検査では，吻合部の通過は良好であるが，残胃はいぜんとしてやゝ拡張しており，内部にはやはりほゞ球状で表面やゝ不平の陰影欠損を認め，退院時にくらべて増大しており，胃切除後に残胃に発生した胃石と診断した（図2）。

引き続き消化酵素剤の経口投与を続けたところ，さらに1カ月後の胃レ線検査では胃石の縮小がみられ，表面の形状も不規則となって，しだいに融解されつゝあるものと考えられた（図3）。また術後10カ月での胃レ線検査では，残胃の拡張はみられず，胃石もほとんど融解消失したことが確認された（図4）。患者は術後4年余の現在，とくに愁訴なく家事に従事している。

症例 2：46才，男性。教師。

約3年前より胃潰瘍として薬物療法を受けていたが，その後疼痛が増強し，心窩部不快感やるいそうを見るに至って来院した。胃液酸度は低酸で，胃レ線検査で前庭部に巨大な陰影欠損を認め，胃内視鏡で，胃角より幽門輪に達し，かつ小彎より前壁に及ぶ Borrmann Ⅱ 型の胃癌と診断し，手術を行った。

開腹するに，腫瘤は幽門輪のすぐ口側より胃角を越えて体部に及び，漿膜浸潤も著明で，小彎・大彎ならびに左胃動脈・総肝動脈周囲のリンパ節に腫脹がみられたので，BⅡ 法による胃亜全切除（R_2）を行った。切除標本では，前庭部から体部に及ぶ Borrmann Ⅱ 型の胃癌で，組織学的には Adenocarcinoma tubulare で，左噴門および総肝動脈リンパ節にも転移が証明された。

術後は4日目から流動食を開始したが，9日目に軽度の左季肋下部痛と左肩への放散痛を訴えた。術後14日目には尿中ジアスターゼにのみ上昇がみられ，術後膵炎の疑いがあったのでトラジロールの投与を続けたところ，5日後にはジアスターゼは正常値に復した。ところが，左季肋下部痛や左肩への放散痛はいっこうに軽減せず，むしろ却って増強したので，術後29日目に胃レ線検査を行ってみたところ，残胃の拡張とともに，内腔の½以上を占める大きな胃石と考えられる陰影欠損がみとめられた（図5）。

たゞちに胃洗滌を行ったところ，食物残渣や線維状の成分が大量に流出し，その後疼痛はほとんど消失した。翌日よりふたゝび流動食として，消化酵素剤ならびに蠕動亢進剤の投与を続けたところ，4日後の内視鏡検査では，すでに胃石の残存は認められなかった。術後48日目の胃液検査では無酸で，胃レ線でも残胃の拡張はなく，胃石による陰影欠損もまったく消失していた（図6）。

症例 3：69才，女性。主婦。

5年前に横行結腸癌で根治手術を受けているが，再発の兆候はない。最近胃集検にて，幽門前庭部小彎側に陰影欠損を発見され，胃内視鏡検査で早期癌を疑われ，当科に紹介された。軽度の貧血と肝機能障害を認めるが，腹部には腫瘤を触れず，胃液酸度は正酸であった。

開腹するに，胃角より幽門にかけて小彎の後壁よりに腫瘤を触れ，わずかな漿膜浸潤と第1次リンパ節の腫脹をみたので，BⅡ 法による胃切除（R_2）を行った。切除標本では，後壁の病変は Borrmann Ⅰ 型で，これより小彎を越えて前壁には Ⅱc＋Ⅲ の病変がみられた。組織学的には Adenocarcinoma papillare で，n_1(＋) であった。

術後5日目より流動食を開始し，19日目には常食も摂取可能となり，胃部膨満感などの愁訴はなかった。術後26日目の胃液酸度は正酸で，胃レ線検査では，バリウムの通過障害はなかったが，残胃内にほゞ卵円形で表面不平の陰影欠損があり，体位変換により残胃内で移動するのがみられた（図7）。胃内視鏡検査では，残胃粘膜に潮紅がみられ，内腔の半分以上を占める異物塊を認めた。その表面は胃粘膜皺襞と一致して鋳型状に固まり，所々に固形の食物片が露出していた。

本例でも消化酵素剤の経口投与を続けたところ，術後41日目の胃レ線検査により，胃石の融解消失が確認された（図8）。

考　按

胃石には真性胃石・薬物胃石・混合胃石などがあるが，中でも混合胃石がもっとも多く，その組成より植物胃石と毛髪胃石とに大別される。本邦での植物胃石の統計的観察では，牧野ら[1]は247例中柿胃石が211例（85.4%）にも及ぶと述べ，古賀[2]の集計した胃石139例でも，その多くは柿胃石である。欧米の報告では，DeBakey ら[3]は298例を記載しており，その多くはオレンジなどの植物胃石であるが，本邦例に比して毛髪胃石が多いようである。

ところでこれらの報告の大部分は，本来の胃の内部に発生した胃石で，迷切後や胃切除後に発生したとの報告はごくまれであったが，近年これらの胃手術後に発生する胃石が，しだいに多くみられるようになった。すなわち胃石が，胃切除後に残胃内[4]，あるいは迷切後に胃内[5]に発見されるほかに，これらの胃石が発生部位を離れて小腸内に移動して，イレウスを発生する場合が多い[6][7]。Cain[8]は99例の胃手術後に発生した胃石を集計して，その中初発部位の胃内に発見されたものはわずかに8例で，大多数の症例では胃石が

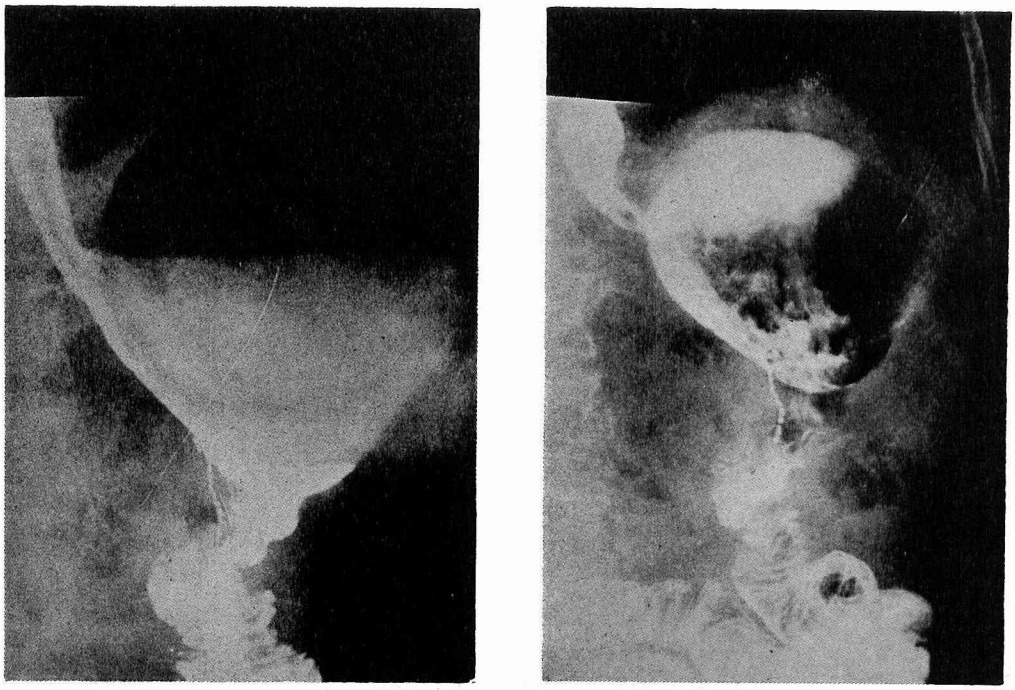

図 1　症例 1：胃 レ 線 写 真（術後 4 週）

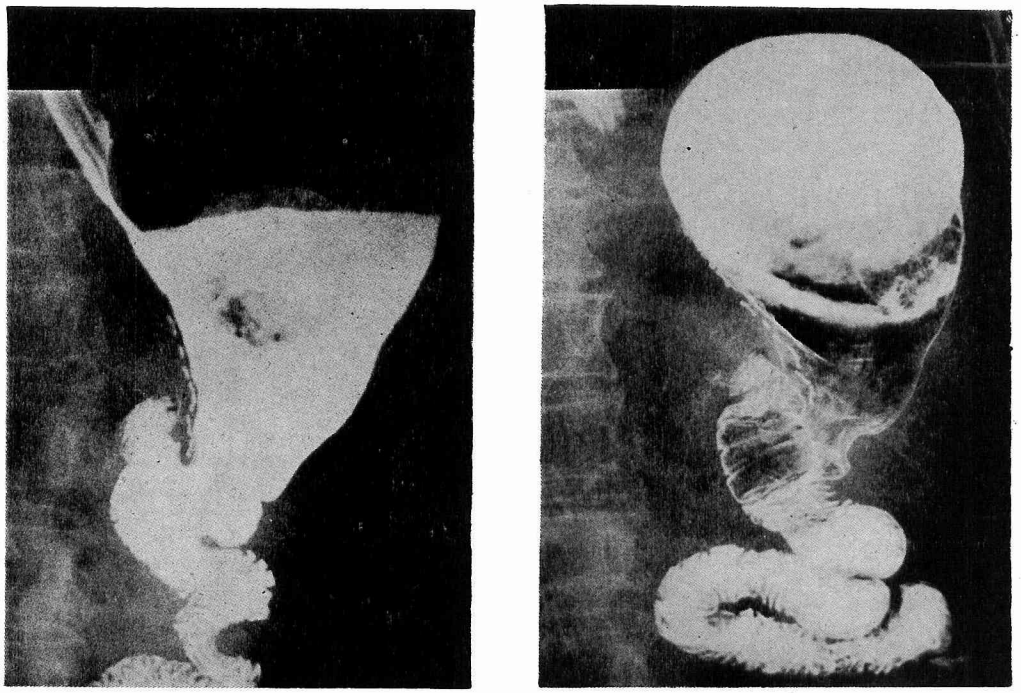

図 2　症例 1：胃 レ 線 写 真（術後 4 カ月）

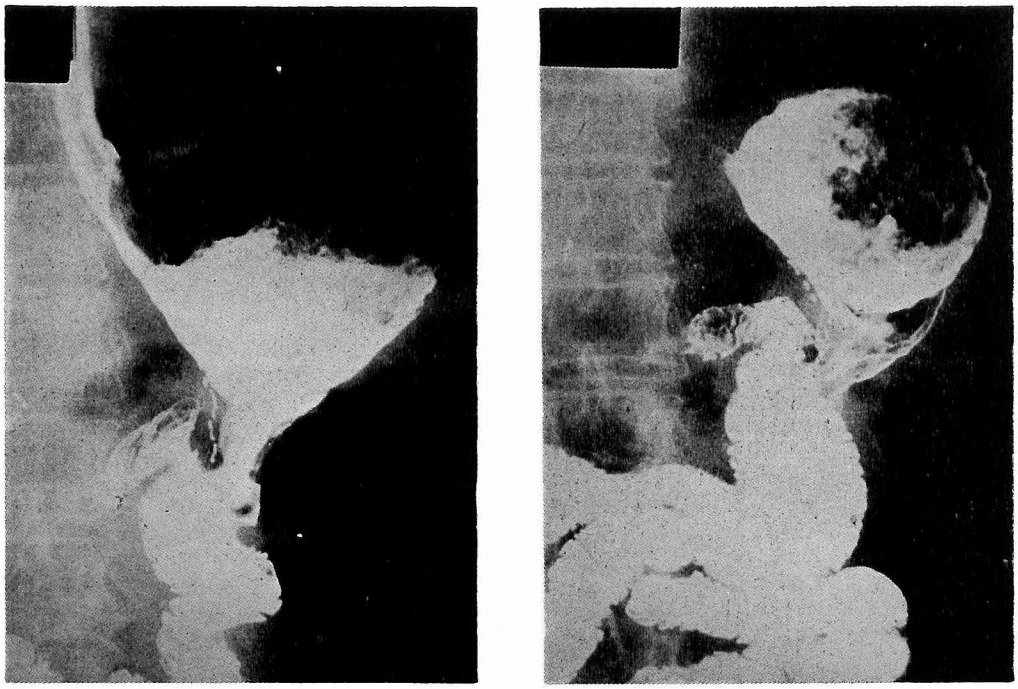

図 3　症例 1：胃 レ 線 写 真（術後 5 カ月）

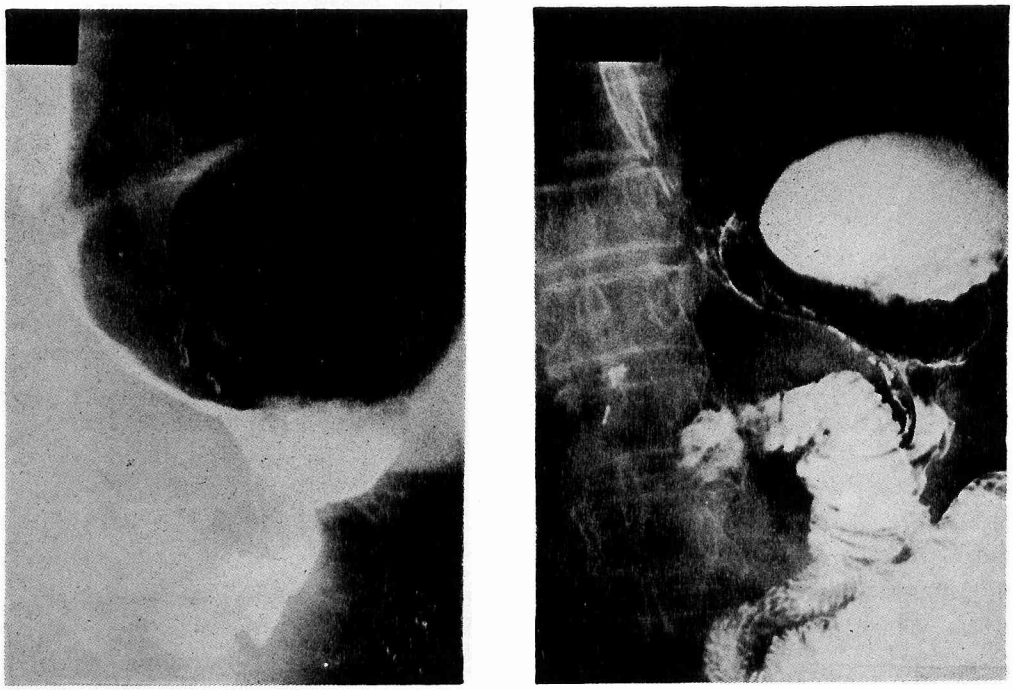

図 4　症例 1：胃 レ 線 写 真（術後10カ月）

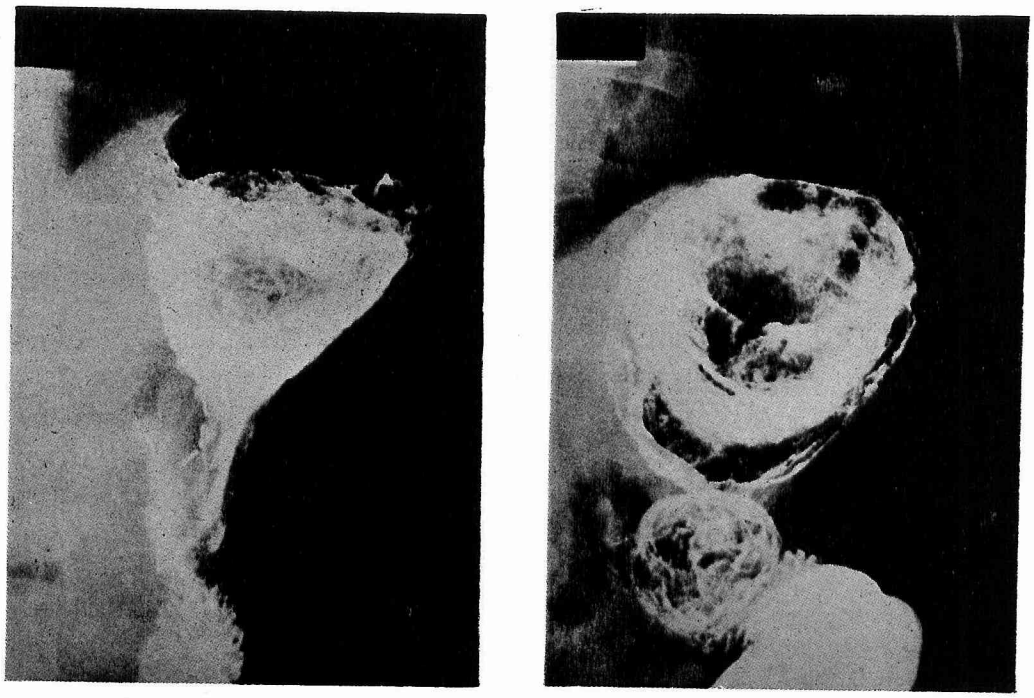

図 5　症例 2：胃 レ 線 写 真（術後 4 週）

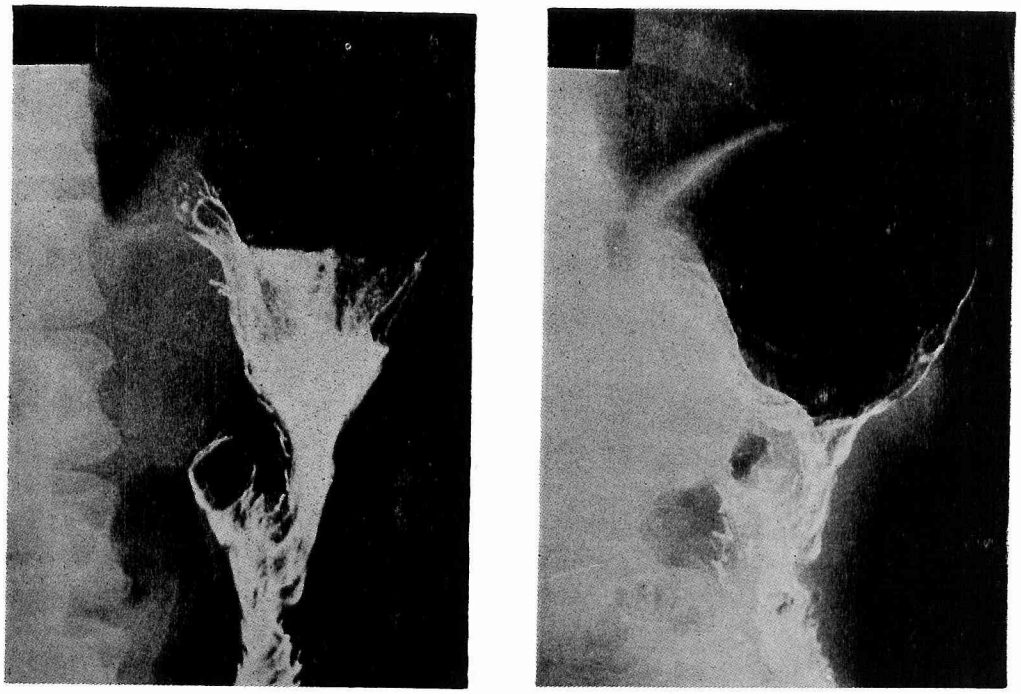

図 6　症例 2：胃 レ 線 写 真（術後 7 週）

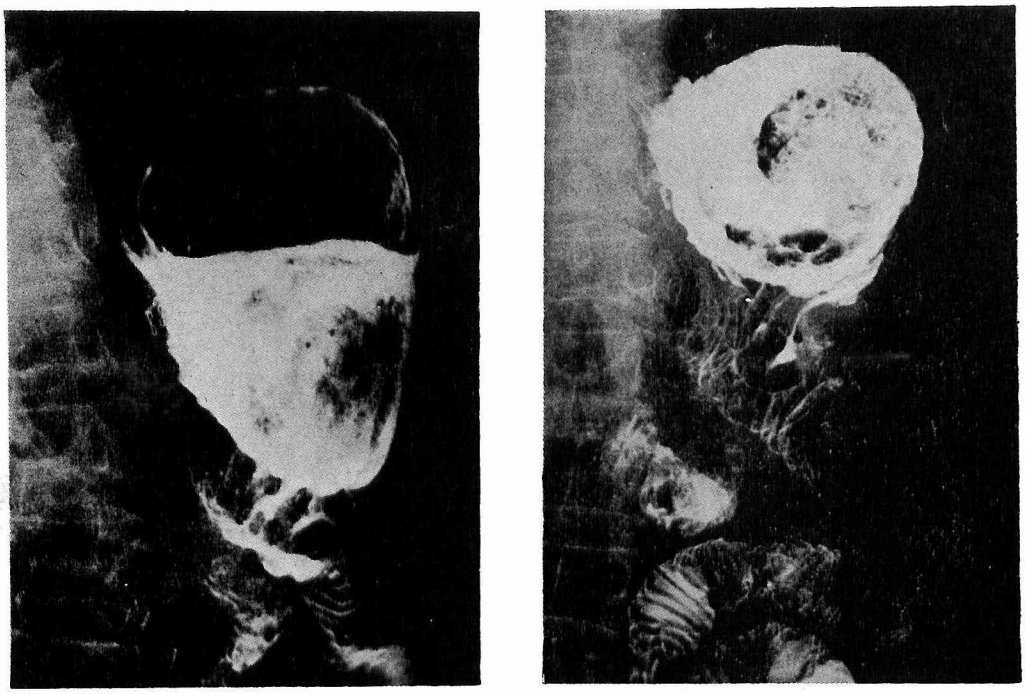

図 7　症例 3：胃 レ 線 写 真（術後 4 週）

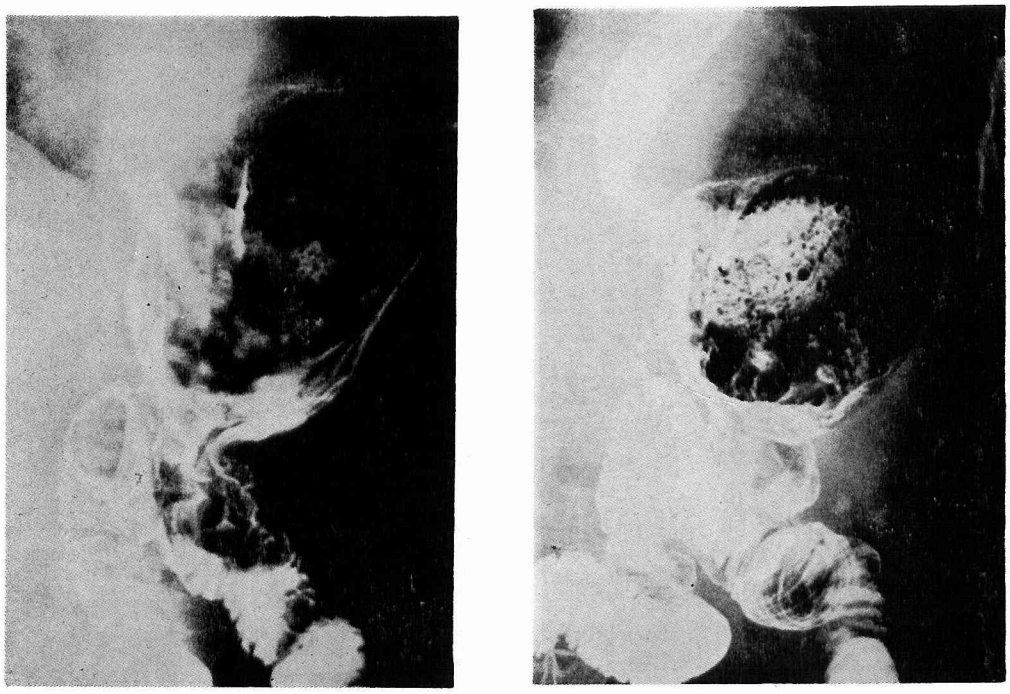

図 8　症例 3：胃 レ 線 写 真（術後 6 週）

小腸内に移動して，イレウスを発生したことを報告している。

その後もさらに，術後に胃内に発生した胃石が報告されており[9)10)11)12)13)14)]，いずれも迷切後，ないしは胃切除と迷切の合併術後に発生を見ている。Miller[15)]は317例の胃手術例を術後内視鏡的に検索し，胃切除を行った236例中，わずかに1例（0.4%）に胃石を発見したのに対し，迷切に幽門成形や胃切除を併用した81例では，その中7例（7.4%）と高率に胃石の発生を認め，また手術より胃石の発生までの期間は，4カ月から10年余であったと報告している。胃切除術式と胃石の発生との関係については，報告者によりまちまちで，BⅠ法後に多いと云う者[11)]とBⅡ法後に多いと云う者[16)]とがあって，とくに一定の関係はないと思われる。

本邦の胃石の報告例でも，胃切除後残胃内に発生した症例があり[2)17)]，その後も胃切除後の柿胃石発生例が散見される[18)19)]。

ところで胃石の定義は成書[20)]によると，一般に食餌の一部に胃液中の蛋白などが加わって胃内に生じた固形物で，長期間胃内に残留しているものを総称している。胃石と診断するにあたっては，単純な胃内の食物塊（food bolus）との鑑別が重要である。胃石の場合には，1)かなりの硬さがあり，2)胃運動や体位変換などにより，胃内での位置が変わることはあっても形状は不変で，3)経口摂取をしばらく中止してみても，形や大きさには変化がみられない。また，4)とくに胃切除後の残胃内に発生した場合には，胃内腔が狭いために残胃内での移動性に乏しく，したがって内視鏡的に観察すると，胃粘膜皺襞に相応した凹凸が胃石の表面にみられたり，胃壁の一部に堅く密着していて動かないこともあり，あるいは胃粘膜に強い炎症を伴う場合が多い[8)14)15)]。われわれの症例はいずれも，これらの特徴のいくつかを備えており，とくに症例2と症例3においては術後早期に胃石を発見し，かつ強力な胃洗滌や薬物療法を行ったために，短時日で胃石が融解消失したものと考えられる。

胃内に存在する胃石に伴う症状としては，胃部膨満感がもっとも多く，悪心・嘔吐・疼痛や体重減少などの愁訴も，これらについで多く見られる[8)]。われわれの3症例の中，2例では胃石の発生にもかゝわらずなんら症状を自覚せず，第2例のみが左季肋下部痛や左肩への放散痛を訴え，当初ジアスターゼ値の上昇もあって，術後膵炎に起因するものと考えられたが，結局は胃石による愁訴と推測された。

手術より胃石発見までの期間は，早いもので1カ月[8)12)]，あるいは10週位[9)10)]で，1年ないし数年のものが多い。自験例ではいずれも，術後4週頃から胃石の発生が確認されている。

胃石の成分としては，欧米での集計例[8)]ではオレンジが半数近くを占め，キャベツ・ココナッツ・馬鈴薯の皮，その他果実の皮や芯が少数例にみられた。本邦例は，薬草[17)]や柿[18)19)]によるものであった。最近の欧米の報告[22)]では，従来多くみられた果実胃石に代わって，種々の食品中の不消化な線維成分に起因する線維胃石の発生が増加しつゝあると云われている。われわれの症例では，術後早期でまだ食事内容の制限を受けている時期に胃石の発生をみており，とくに嗜癖により特定の食物を大量に摂取した事実も見られず，胃石の内容は主として食物中の線維成分と考えられる。

ところで胃手術後の胃石の発生は，成書でも術後の合併症としてとくに取り上げられていない場合が多いが，Schlicke[23)]は迷切後の合併症として，下痢に加えて胃内容の停滞を重要な晩期合併症と指摘している。Miller[15)]も前述の成績より，迷切の合併症として，胃内容の停滞に加えて胃石の発生が比較的多いとしている。すなわち迷切後に発生する胃石は，胃内容の排出障害に起因するとともに，減酸（低酸または無酸状態）に起因する真菌の繁殖とも関係が深い[24)25)]と考えられる。

一方，BⅠ法またはBⅡ法により胃切除を行うと，胃内容排出の原動力である幽門洞部ならびに幽門管部が失われるので，胃固有の蠕動はまったく消失して，胃内容はほとんど受動的に落下するのみで，食物は胃内での酵素作用や消化作用を十分受けることが出来ない[26)]。またとくに胃癌に対する広範囲胃切除では，gastrinを分泌する幽門腺領域とともに，塩酸分泌能の旺盛な壁細胞の密集領域をも切除するために，著明な減酸状態がみられる[27)]訳で，胃運動の低下や減酸状態にもとずく消化不良に加えて，胃内容の停滞する場合もあり，迷切と同様に胃石発生の母地となることが推測される。

自験例は，いずれも胃癌に対してBⅡ法による胃切除を行ったもので，しかも根治手術としてR_2を目標としているため，迷切に準じた影響が見られるものと推測される。

ところで，従来から胃石の形成に及ぼす胃液酸度の影響が重視されており[20)]，胃や十二指腸潰瘍との共存

を取り上げている報告[1]もある。Chont[28]は自験例26例中で，遊離塩酸は92.4%にみられることから，少なくとも遊離塩酸の存在が，とくに柿胃石の形成に必要であろうと考えている。これとは逆に，胃石発生例の過半数が過酸を示すものの，低酸ならびに無酸例が30%以上にみられることや，胃切除後の残胃にも胃石の発生がみられることから，胃液酸度の高いことが胃石形成にとって必ずしも必須条件ではないとも考えられる[2]。また高松の報告[29]では，胃石発生例の遊離塩酸をみると，過酸例よりもむしろ正酸ないしは低酸例が多く，過酸症はむしろ結石存在の刺戟による二次的なものと考えられている。この点の解釈には，報告者によりかなりの差異がみられる。われわれの症例でも術後の胃液酸度をみると，過酸・正酸・低酸がおのおの1例ずつで一定の傾向を示さなかったが，胃石の存在に伴う胃炎などの胃液酸度への影響も無視出来ないものと考えられる。

胃石形成上いわゆる機械的原因として，欧米の報告では，老令による歯牙の脱落や，義歯の不適合，あるいはまた咬合不全などにより，食物の咀嚼が不十分で，線維成分が細切されないまゝ嚥下されてしまう点を指摘しているものが多い[8)9)10)22)30]。このような観点より胃石発生の予防上，食事の注意としては線維成分の多い植物性食品を避けるとともに，十分咀嚼するよう患者を指導する必要があると考えられる。

胃石の合併症としては，潰瘍形成は25%，とくに植物胃石の場合には75%にもみられるとされ[3]，その他胃炎・穿孔・出血・閉塞なども報告されており，非手術例の死亡率はきわめて高く，積極的な治療の必要性が強調されている。

したがって胃石に対する治療法としては，従来から手術的に摘除する場合が多かった[31]が，近年その他いろいろの試みがなされている。まず第1に，胃ゾンデにより強力に胃洗滌を試みることも早い時期には効果的で，つぎに述べるような薬物の注入洗滌も奨められている[11]。

薬物投与による化学的融解法としては，1)蛋白物質，2)粘液，3)セルローズに対してそれぞれ特異的に作用するものが用いられている。まず蛋白溶解の目的で，パパインを重曹と併用し，胃石の消失[13)31]，ないし縮小[8]が認められている。またパイナップルより抽出した蛋白分解酵素アナナーゼの使用により，2日後に胃石の消失を見たとの報告[10]もある。胃粘液の溶解法としては，acetylcysteine の胃内注入[32]や，重曹の投与[13]が有効であったと云う。植物胃石中のセルローズ成分の消化の目的では，cellulase 酵素の経口的投与が試みられ[33]，同酵素のほかにペプシン・膵酵素・デヒドロコール酸などを含む gastroenterase を3日間投与し，5日後に胃石が消失したことも報告されている[22]。われわれの症例では，一般的な消化酵素剤の投与を試みたが，いずれの例においても有効であった。

その他の治療法として，内視鏡的に胃石を粉砕する方法も最近試みられている[14]。

以上述べたように，近年胃手術後に胃内に発生する胃石が，胃レ線検査や内視鏡でしばしば発見されるようになった。ことに内視鏡による直視下の観察や生検は，胃石の性状の決定に有用であり，胃石の種類や成分により特異的な薬物療法を行って融解させたり，さらに内視鏡的に胃石を粉砕するなどの試みもきわめて有効である。したがって胃石の治療としては，まず早期には侵襲の少ない方法で保存的に治療を試み，無効の場合にのみ手術的方法を取るのが賢明と思われる。

おわりに

最近われわれは，胃癌に対して胃切除を行った3例において，術後比較的早期に胃石の発生を認めたが，いずれも保存的治療により治癒させることが出来た。

胃切除ないしは迷切後に発生する胃石について文献的考察を加え，胃石の成因やその対策についても述べた。

文　献

1) 牧野惟義，木村幸三郎，奈良英功，川村恒光，石川　巌，岩城　巌，葉梨義之，角田　実：本邦における植物胃石の統計的観察．外科治療，6：117－129，1964

2) 古賀正道：本邦における胃石症について．胃と腸，4：575－582，1969

3) DeBakey, M. and Ochsner, A.: Bezoars and concretions——a comprehensive review of the literature with an analysis of 303 collected cases and a presentation of 8 additional cases. Surgery, 4：934－963, 1938

4) Walk, L.: Phytobezoar in the gastric stump; report of a case and discussion of therapy. Arch. intern. Med., 84：824－835, 1949

5) Morey, D. A. J., Means, R. L. and Hinsley, E. L. : Diospyrobezoar in the postgastrectomy stomach. Arch. Surg., 71 : 946−948, 1955
6) Smithwick, R. and Allen, A. W. : Case 28212 (presentation of case). New Engl. J. Med., 226 : 864, 1942
7) Pecora, D., Pepe, E. and Cooper, P. : Acute intestinal obstruction caused by macaroni ; report of a case. New Engl. J. Med., 246 : 702−703, 1952
8) Cain, G. D., Moore, P. and Patterson, M. : Bezoars —— a complication of the postgastrectomy state. Amer. J. dig. Dis., 13 : 801−809, 1968
9) Moseley, R. V. : Pyloric obstruction by a phytobezoar following pyloroplasty and vagotomy ; report of a case. Arch. Surg., 94 : 290−291, 1967
10) Sparberg, M., Nielsen, A. and Andruczak, R. : Bezoars following gastrectomy. Amer. J. dig. Dis., 13 : 579−583, 1968
11) Szemes, G. C. and Amberg, J. R. : Gastric bezoars after partial gastrectomy ; report of five cases. Radiology, 90 : 765−768, 1968
12) Egger, G., Kerkhoven, P., Küpeer, K. and Halter, F. : Bezoare nach Magenoperationen. Schweiz. med. Wschr., 100 : 1224−1225. 1970
13) Sanderson, I., Ibberson, O. and Fish, E. B. : Gastric phytobezoar following gastrectomy. Can. med. Ass. J., 104 : 1115−1119, 1971
14) McKechnie, J. C. : Gastroscopic removal of a phytobezoar. Gastroenterology, 62 : 1047−1051, 1972
15) Miller, G. and Clémençon, G. : Vagotomie und Magenbezoare. Dtsch. med. Wschr., 98 : 1965−1969, 1973
16) Chun, J. J. Y. and Dinan, J. J. D. : Small bowel obstruction due to phytobezoar in gastrectomized subjects. Canad. J. Surg., 8 : 272−275, 1965
17) 吉田　清，種田光明，河原宣人：最近経験せる胃石の1例．Gastroenterological Endoscopy, 10 : 269, 1968
18) 後町洋一，北郷正亘：胃切除後残胃に発生した柿胃石の1例．胃と腸，6 : 81−84, 1971
19) 秋本龍一，中川原儀三，正司政夫，小山文誉，矢ケ崎英樹：胃切後十二指腸閉塞をきたした柿胃石症例．臨床外科，29 : 1455−1458, 1974
20) 綾部正大，米川　温：現代外科学大系35A胃・十二指腸Ⅰ．p. 245−253, 中山書店，東京，1970
21) McCabe, R. and Knox, W. G. : Phytobezoar in gastrectomized patients ; a cause of small bowel obstruction. Arch. Surg., 86 : 264−266, 1963
22) Deal, D. R., Vitale, P. and Raffin, S. B. : Dissolution of a postgastrectmy bezoar by cellulase ; a rapid, noninterventive technique. Gastroenterology, 64 : 467−470, 1973
23) Schlicke, C. P. : Complications of vagotomy. Amer. J. Surg., 106 : 206−216, 1973
24) Borg, I., Heijkenskjöld, F., Nilêhn, B. and Wechlin, L. : Massive growth of yeasts in resected stomach. Gut, 7 : 244−249, 1966
25) Schönebeck, J. : Incidence of yeastlike fungi in gastric juice under normal and pathologic conditions. Scand. J. Gastroent., 3 : 351−354, 1968
26) 小野慶一，鈴木行三，阿保　優，杉山　譲，杉沢利雄，工藤興寿，武内　優，木村克明，丹英太郎，坂本哲夫：X線映画定量分析よりみた各種胃切除術式の評価．外科治療，23 : 262−270, 1970
27) 綾部正大，竹中正治，岩本宏之：胃十二指腸潰瘍治療法としての胃広汎切除術の検討．手術，25 : 1059−1069, 1971
28) Chont, L. K. : Phytobezoar and its formation in vitro. Radiology, 38 : 14−21, 1942
29) 高松新一，平野義郎：植物線維腫について．外科の領域，5 : 85−91, 1957
30) Wilde, W. L. : Potato skin phytobezoars in edentulous gastrectomized patients ; a growing clinical syndrome. Amer. J. Surg., 109 : 649−651, 1965
31) Dann, D. S., Sidney, R., Passman, H., Deosaransingh, M., Bauernfeind, A. and Berenbom, M. : The successful medical management of a phytobezoar. Arch. intern. Med., 103 : 598−601, 1959
32) Schlang, H. : Acetylcysteine in removal of

bezoar. J. Amer. med. Ass., 214 : 1329, 1970
33) Pollard, H. and Block, G. : Rapid dissolution of phytobezoar by cellulase enzyme. Amer. J. Surg., 116 : 933−936, 1968

(51. 6. 2 受稿)