信州医誌，24(2)：155～161，1976

原　著

悪性腹膜中皮腫の1剖検例

長瀬克郎　羽田　悟　岡田瑞穂
信州大学医学部第二病理学教室（主任：那須　毅教授）

AN AUTOPSY CASE OF THE MALIGNANT PERITONEAL MESOTHELIOMA

Katsuro NAGASE, Satoru HATA and Mizuho OKADA
Department of Pathology, Faculty of Medicine,
Shinshu University
(Director : Prof. T. Nasu)

Key word：悪性中皮腫 (malignant mesothelioma)

緒　言

悪性中皮腫は胸膜，腹膜，心嚢のような所謂，中皮から発生する稀な悪性腫瘍であるが，最近，その発生も増加の傾向にあると言われ，アスベスト症との関係も論じられている[1)2)]。悪性中皮腫は体腔表面に沿って増殖し，腔水を生じ，しばしば癌性漿膜炎の臨床診断をつけられている。本例も原発不明の癌性腹膜炎と診断され，剖検の結果，悪性腹膜中皮腫と判明したものである。

I．症　例

患者：60才，男。自動車学校管理職。

臨床経過：家族歴に特記すべきことはなく，既往歴では45才頃より高血圧の治療を受けている。石綿の曝露については不明である。

1973年9月頃より腹部膨満感，体重の減少に気づき，11月には腹水貯留を指摘されて某病院に入院した。

入院時，腹部は蛙腹様に膨隆し，上腹部に上行性静脈怒張を認めたが，下肢に浮腫はない。検査成績では末梢血，血液化学検査，肝機能検査で，LDH 345国際単位の他に異常はなかった。腹水は黄色で軽度に混濁し，比重は1024，Rivalta反応（＋），蛋白5.8%，細胞学的検査でclass Ⅳと診断された。胸部X線，胃腸透視，腎盂造影，胆嚢造影でも異常なく，原発巣不明のまま癌性腹膜炎として腹腔内に抗癌剤，^{198}Au colloidが注入された。12月，胸部X線で左下肺野に小円形の異常陰影を認め，右季肋部にやや硬く，圧痛を伴う肝様の抵抗を触れた。翌年1月には両側季肋部に硬く，凹凸不整で可動性良好の腫瘤を触れるようになり，2月には左側胸水も認め，一方，腹水も著明となってきた。2月から7月までに総量70ℓの腹水を排液している。4月には右腸骨部に，5月には腹部全体に腫瘤を触知するようになった。7月中旬より腹部膨満感，悪心，嘔吐，腹痛が増強し，テール便も生じたが，腹水は穿刺されにくくなった。7月下旬からは便秘傾向となり，熱発し，8月死亡した。全経過は約1年であった。

腹水細胞診所見：主としてリンパ球，組織球，中皮細胞を認め，他に異型細胞が集簇性，或いは孤立性に存在している。

異型細胞は，核，胞体とも大型で，核胞体比も比較的大きい。核は丸味を帯びたものが多いが，中にはくびれを有するものもあり，単核の他に多核のものも認められる。核全体としては比較的淡明であるが，核膜はやや厚く，クロマチンも比較的粗大で1～3個の核小体を有する。胞体はむしろ豊富で，ほぼ均質，light greenに濃く染まり，わずかに核周囲に明庭を認めるものもある。中には，胞体内に淡明な空胞様構造を呈するものもみられるが，組織球程，明確ではない。標本全体に核分裂像は殆んど認められない。部位によっ

てはこのような異型細胞が集簇し，偽腺管様構造を呈していたり，Naylor[3] の指摘する knobby clumps 様の敷石状配列を呈しているところもある（図1）。

剖検所見：死後15時間で剖検された。悪液質に陥った男性屍で，腹部は軽度に膨隆し，表在リンパ節は触れない。

腹腔では壁側腹膜は全体が高度に肥厚し，粟粒大から大豆大までの白色結節状隆起を多数散見し，一部では融合して丘状となっている。特に，直腸膀胱窩では厚く板状で，表面には苔状物質の附着を認める。黄色透明，やや粘稠な腹水を約200ml容れている。

大網は全体に淡黄白色で短縮し，棒状に一塊となり，硬い。表面は凹凸不整で粟粒大から小豆大までの結節性隆起を散見し，一部では融合している。割面では大網全体が腫瘍で占められており，大部分は膠様触感がある。腸管は互いに線維素線維性に高度に癒着し全体に一塊となり，胃，腸管の漿膜表面には粟粒大から大豆大までの白色結節状隆起を多数認め，一部では融合している。割面では，このような結節は一部で筋層まで及んでいるが，しかし粘膜面には全く異常を認めない。腸間膜は全体に短縮し，漿膜は結節性に肥厚している。割面では大部分が腫瘍組織で占められ，固有のリンパ節構造は殆んど認められない。

肝は小さく，硬度も増している。被膜は肥厚し，粟粒大から小豆大までのやや隆起した白色板状結節を多数認める。割面では，このような結節は大部分，被膜内に限局しているが，肝実質内に連続性に及んでいる部もある。

脾は腫瘍組織内に埋没し，著しく萎縮しており，周囲との癒着が高度で剝離摘出が困難である。被膜の外側は全表面で肥厚し，一部では被膜内にも腫瘍浸潤を認めるが，脾柱内や脾髄内には及んでいない。

膵では尾部前面の被膜は肥厚し，結節状隆起もみられる。被膜から小葉間結合織に腫瘍浸潤を認めるが，小葉内へは及んでいない。

膀胱では漿膜の肥厚を認める。

睾丸は萎縮性で著しい変化を認めない。

横隔膜は腹腔面，胸腔面とも表面の漿膜は肥厚し板状を呈し，粟粒大から小指頭大までの結節状隆起を多数認める。左側横隔膜の割面では，腹腔面から胸腔面まで筋層を貫いて連続性に腫瘍浸潤を認める。食道裂孔には浸潤を認めない。

胸腔では左側胸膜は全体に肥厚し，横隔胸膜，背面の壁側胸膜には粟粒大から大豆大までの白色結節性隆起を散見し，右側胸膜は軽度に肥厚しているが結節性病変は認められない。両側胸膜とも一部において線維素線維性に癒着し，黄色透明な胸水を左側で1000ml，右側で150ml認めた。心嚢は滑沢で，著変がない。

肺は両側に気管支肺炎を認める。左肺では臓側胸膜が肥厚し，特に下葉，肺門部では結節状隆起も認め，一部では肺実質にまで，腫瘍浸潤が及んでいる。

肺門リンパ節は小指頭大に，傍大動脈リンパ節は大豆大に腫大しており，それらには被膜から連続した腫瘍転移巣を認める。

組織学的には腫瘍組織はどの部においても，ほぼ同様の像を呈している。すなわち，図2，3にみられるように腫瘍組織は大小様々の腔を形成し，その表面を上皮様腫瘍細胞が被覆し，乳頭状，管状に増殖している部がみられる。この上皮様腫瘍細胞は次第に紡錘形の腫瘍細胞に移行し，腔と腔の間を充実性に，線維肉腫様に増殖しているが，好銀線維と直接の関係はない。全般的に腫瘍細胞の核分裂像は殆んどみられない。腫瘍細胞は漿膜に沿って浸潤，増殖し，結節形成も認められる。また胃，腸管漿膜下ではリンパ管内に上皮様腫瘍細胞や紡錘形腫瘍細胞がみられる（図4）。

乳頭状，管状に増殖している部の腫瘍細胞は核が比較的円形で，核膜は厚く嚢状を呈し，クロマチンも粗で，1～3個の核小体を有している。胞体は比較的豊富で好酸性，均質であるが，一部のものには泡沫状の空胞形成もみられる。このような空胞や，一部の管腔状構造内には PAS 染色や mucicarmine 染色で陽性の物質を僅かに認め，また胞体が Sudan Ⅲ 染色で陽性を呈するものも，僅かながら認められる。

充実性に増殖している紡錘形腫瘍細胞は，核クロマチンは豊富なものや乏しいものなど種々である。胞体は上皮様腫瘍細胞に比して乏しく，空胞形成も乏しいが，次第に上皮様腫瘍細胞に移行している（図5）。

本例は中性ホルマリン固定材料ではあったが組織化学的に腫瘍細胞の胞体や，稀に管状構造内腔に，また腫瘍基質において alcian blue 染色で陽性の部分を僅かに認めた。これらは牛睾丸 hyaluronidase でよく消化され，ブドウ球菌性 hyaluronidase では僅かしか消化されなかった。また，このような部分は toluidine blue 染色 pH 4.1 で僅かに metachromasia を呈した。

電顕所見：資料はホルマリン固定後の大網を用い，5% glutaraldehyde，2% osmium tetroxide で再固定した。

乳頭状に増殖している腫瘍細胞は管腔を形成し基底膜を認め，管腔内面に向かって微絨毛を有している。胞体内小器官は変化が強く，明確な所見は得られないが，糸粒体や小胞体の変性と思われる膜様構造がみられる。腫瘍細胞間に desmosome 様の結合をしているところも認められる（図6）。

紡錘形腫瘍細胞は fibroblast 類似で，基底膜も微絨毛も認められないが，collagen と密接な位置的関係にある（図7）。乳頭状に増殖している腫瘍細胞や紡錘形腫瘍細胞の他に，基底膜をもたず，微絨毛も乏しい腫瘍細胞等，中間型を呈するものもみられる。中間型の腫瘍細胞は，一方では管腔形成性を有し，他方

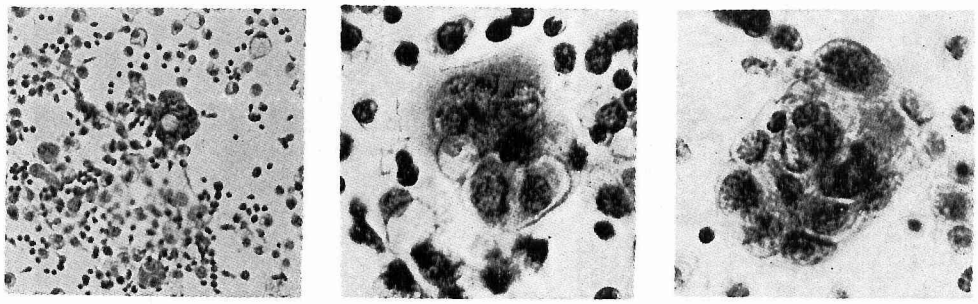

図1　×100　×400　×400

Papanicolaou　腹水

knobby clump 様の敷石状配列を呈している。

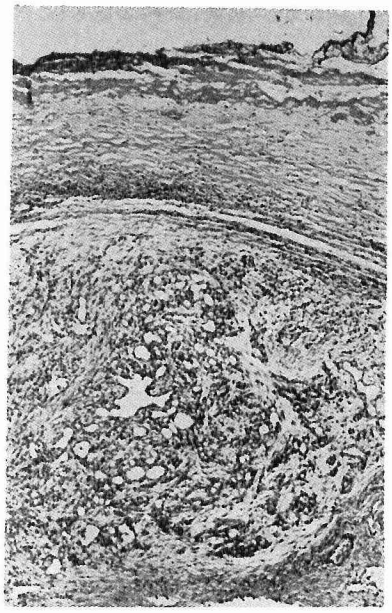

図2　HE　×40　大網

大小様々の腔形成を認め，表面には上皮様腫瘍細胞の被覆がみられ，また腔と腔の間には紡錘形腫瘍細胞の充実性増殖がみられる。

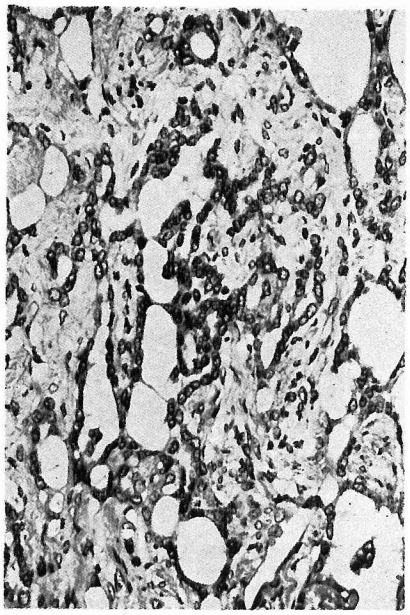

図3　HE　×200　胃漿膜

上皮様腫瘍細胞と紡錘形腫瘍細胞は移行している。

図 4　ＨＥ　×200　胃漿膜
リンパ管内に増殖している腫瘍細胞胞巣。

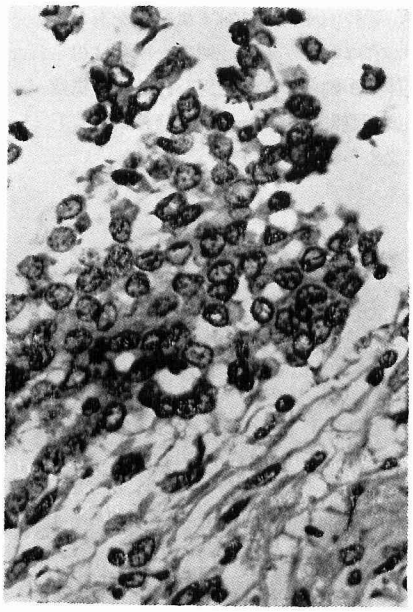

図 5　ＨＥ　×400　大網
乳頭状増殖を呈する上皮様腫瘍細胞と充実性増殖を呈する紡錘形腫瘍細胞との移行。

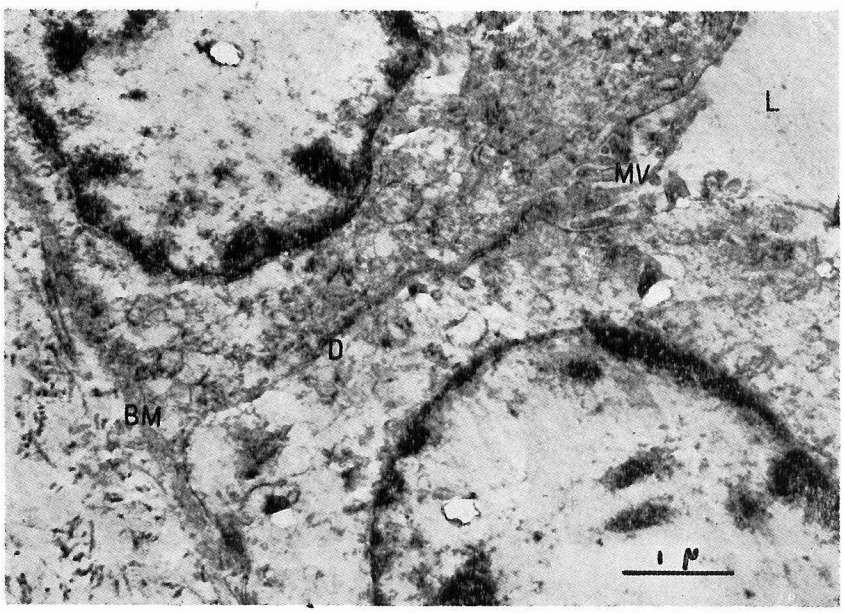

図 6　BM：基底膜　D：Desmosome 様の結合　L：管腔　MV：微絨毛
上皮様腫瘍細胞

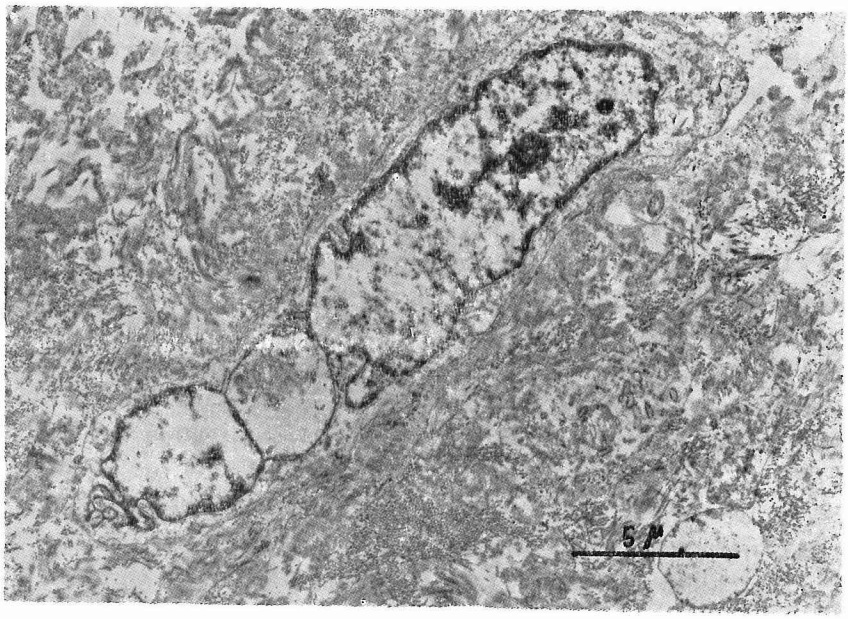

図 7　collagen と密接な位置的関係を有する。
紡錘形腫瘍細胞

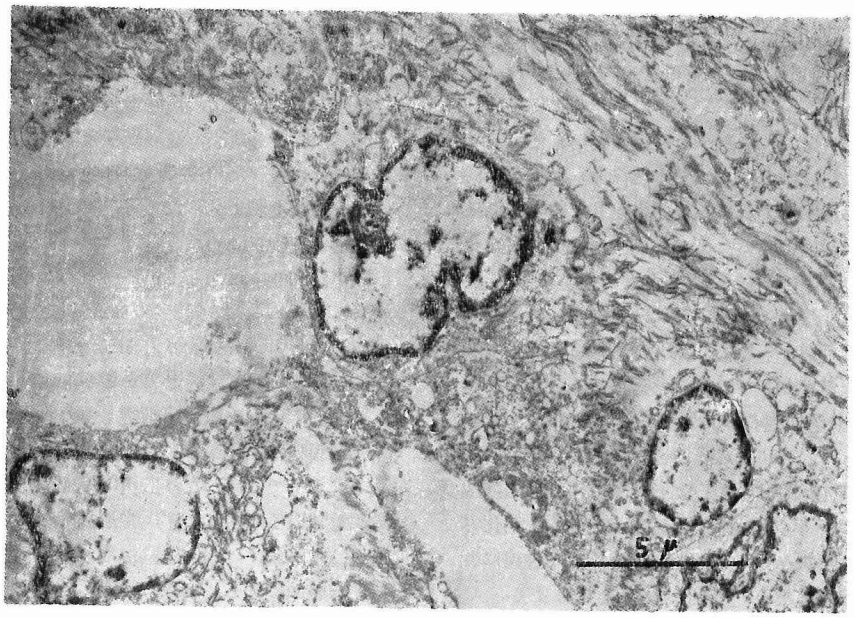

図 8　一方では管腔形成性を有し，他方では collagen と密接な位置的関係をもっている。
上皮様腫瘍細胞と紡錘形腫瘍細胞の中間的移行型

では collagen と密接な位置的関係をもっている（図8）。

病理解剖学的診断：1) 悪性腹膜中皮腫（大網，壁側および臓側腹膜）。浸潤，転移；横隔膜，左側胸膜，左肺，肝，膵，肺門リンパ節，傍大動脈リンパ節。2) 両側気管支肺炎。3) 肝脂肪浸潤。4) 前立腺結石。5) 脾の萎縮。6) 腰背部褥瘡。7) 悪液質。

II. 考　按

中皮細胞を起源とする悪性中皮腫の存在は一般に認められているが，検索が不十分な故に癌を悪性中皮腫と誤る場合もある[4]と思われる。本例では消化管粘膜，肝，膵，胆嚢，胆管，前立腺，睾丸，肺，顎下腺，甲状腺等に原発腫瘍と思われるものは認められなかった。腫瘍細胞は漿膜に沿って増殖し，漿膜から肝実質，横隔膜，肺，肺門リンパ節等への連続的浸潤は認められたが，遠隔転移は傍大動脈リンパ節に認められたにすぎない。組織像は乳頭状，管状に増殖している上皮様構造の部と，紡錘形の腫瘍細胞が肉腫様に増殖している部とが混在し，両者の間に移行像もみられる。以上の所見から悪性中皮腫と診断された。

悪性中皮腫は肉眼的には diffuse type と solitary type に分類され，更に組織像では tubular type, fibrous type, mixed type に分けられている[5]が，本例は diffuse type で，組織像では mixed type である。

本例の腫瘍組織で，割面がやや膠様を呈しているのは，本腫瘍の粘液産生性に起因するものと考えられる。すなわち，本例では乳頭状に増殖している腫瘍細胞胞体内や管状構造内腔に mucicarmine 染色陽性物質や PAS 染色陽性物質を僅かに認めるが，他に更に，alcian blue 染色でも陽性を呈し，hyaluronidase で消化される物質をも認めることから腫瘍組織には酸性粘液多糖類が存在していると考えられる。Pendergrass ら[6]は腫瘍細胞の形成する蜂巣内に粘液を認めており，Wagner ら[7]は本腫瘍と腺癌とを比較し，本腫瘍細胞は酸性粘液多糖類のような染色性を有し，睾丸性，或いはブドウ球菌性 hyaluronidase で消化されうるような物質を分泌するとしている。本腫瘍における腔水も粘稠である[8)9)10]という記載もあるが，これも本腫瘍細胞の粘液産生性によると考えられる。Meyer ら[9]は悪性中皮腫の胸水に hyaluronic acid の増加を報告し，Dvoskin[11]は悪性腹膜中皮腫の腹水に hyaluronidase を加えて粘稠性の低下をみている。しかしながら脂肪肉腫においても酸性粘液多糖類を産生した例[12]もあり，酸性粘液多糖類の存在は鑑別上，必らずしも本腫瘍の特色とはいえない。

本例の乳頭状に増殖している腫瘍細胞は内皮様配列や上皮様配列を呈し，電顕的にも中皮細胞に類似を求められる。Kay ら[13]は胸膜の malignant fibrous mesothelioma の電顕像で線維芽細胞様の腫瘍細胞には desmosome attachment や基底膜はみられるが，明確な微絨毛は認め得なかったとしている。本例の紡錘形腫瘍細胞には desmosome attachment や基底膜はみられず，fibroblast に似ているが，一方，上皮様腫瘍細胞との中間的移行型をも認め，両者は同一起源と考えられる。Godwin[14]は lokalized fibrous mesothelioma も diffuse papillary mesothelioma も体腔中皮を起源とするとし，Sano ら[15]は fibrosarcomatous の腫瘍細胞を組織培養し，中皮細胞起源としている。

本腫瘍の発生について多中心性か，単中心性かが問題となるが，本例では一塊となった大網が原発巣と推定されるけれども，明らかな根拠はない。Hill[16]の例では solitary fibrous mesothelioma の転移によるという考え方をしているが，腹膜に papillomatosis をみた報告[17]もあり，これが直ちに悪性化と結びつくとはいえないにしても，多中心性発生も否定はできない。

悪性中皮腫は通常，遠隔転移は稀とされており[10]，本例においても所謂，遠隔転移としては傍大動脈リンパ節に認められたのみで，他は腫瘍細胞の腹膜面からの連続的な浸潤であった。胃，腸管漿膜下のリンパ管内に腫瘍細胞を認めたり，肺実質，肝実質内まで腫瘍組織が浸潤性に増殖している所見から，遠隔転移も当然おこしうるものと考えられる。最近遠隔転移を呈する例[18]も報告されており，Stumpf[19]は sarcomatous cell が転移をおこすとしているが，本例において，リンパ管内には上皮様腫瘍細胞もみられた。

悪性腹膜中皮腫が，しばしば胸膜へ浸潤することもある。本例では，かなり広汎に横隔膜への腫瘍細胞の浸潤を認めるにも拘らず，食道裂孔に沿っての浸潤，増殖はみられず，腹腔漿膜から直接，横隔膜筋層を経て，胸腔面に達し，胸膜に浸潤している。腸管においても多くの部分で漿膜から筋層にかけて浸潤しているのを認めており，本腫瘍は漿膜に沿って増殖するとともに，筋層まで浸潤することも決して珍しくない。

結　語

臨床的に原発巣不明の癌性腹膜炎を疑われた悪性腹膜中皮腫の剖検例を報告し，その組織像，組織化学的所見，電顕像について述べ，若干の考察を加えた。

文　献

1) Newhouse, M. L. and Thompson, H. : Mesothelioma of pleura and peritoneum following exposure to asbestos in the London area. Brit. J. industr. Med., 22 : 261−269, 1965
2) Selikoff, I. J, Churg, J. and Hammond, E. C. : Relation between exposure to asbestos and mesothelioma. New Engl. J. Med., 272 : 560−565, 1965
3) Naylor, B. : The exfoliative cytology of diffuse malignant mesothelioma. J. Path. Bact., 86 : 293−298, 1963
4) Willis, R. A. : A metastatic deposit of bronchial carcinoma in a hydrocele misdiagnosed "endothelioma", with a review of supposed "endotheliomas" of serous membranes. J. Path. Bact., 47 : 35−42, 1938
5) Stout, A. P. and Lattes, R. : In "Tumors of the Soft Tissues" ; Atlas of Tumor Pathology, 2nd series, fasc. 1., pp. 176−178, Ed. Firminger, H. I., A. F. I. P., Washington D. C., 1966
6) Pendergrass, E. P. and Edeiken, J. : Peritoneal mesothelioma, Case report. Cancer, 7 : 899−904, 1954
7) Wagner, J. C., Munday, D. E. and Harington, J. S. : Histochemical demonstration of hyaluronic acid in pleural mesotheliomas. J. Path. Bact., 84 : 73−78, 1962
8) Bolio-Cicero, A., Aguirre, J. and Pérez-Tamayo, R.: Malignant peritoneal mesothelioma. Amer. J. clin. Path., 36 : 417−426, 1961
9) Meyer, K. and Chaffee, E. : Hyaluronic acid in pleura fluid associated with malignant tumor involving pleura and peritoneum. Proc. Soc. exp. Biol., 42 : 797−800, 1939
10) Winslow, D. J. and Taylor, H. B. : Malignant peritoneal mesothelioma A clinicopathological analysis of 12 fatal cases. Cancer, 13 : 127−136, 1960
11) Dvoskin, S.: Mesothelioma of the peritoneum; A case report in which the ascitic fluid contained hyaluronic acid. Ann. intern. Med., 40 : 809−811, 1954
12) Winslow, D. J. and Enzinger, F. M. : Hyaluronidase-sensitive acid mucopolysaccharides in liposarcomas. Amer. J. Path., 37 : 497−505, 1960
13) Kay, S. and Silverberg, S. G. : Ultrastructural studies of a malignant fibrous mesothelioma of the pleura. Arch. Path., 92 : 449−455, 1971
14) Godwin, M. C. : Diffuse mesotheliomas. With comment on their relation to localized fibrous mesotheliomas. Cancer, 10 : 298−319, 1957
15) Sano, M. E., Weiss, E. and Gault, E. S. : Pleural mesothelioma. Further evidence of its histogenesis. J. thorac. Surg., 19 : 783−788, 1950
16) Hill, R. P. : Malignant fibrous mesothelioma of the peritoneum. Cancer, 6 : 1182−1185, 1953
17) Wells, A. H. : Papillomatosis peritonei. Amer. J. Path., 11 : 1011−1014, 1935
18) Laurini, R. N. : Diffuse pleural mesothelioma with distant bone metastasis. A case report. Acta path. microbiol. scand., 82 : 296−298, 1974
19) Stumpf, H. H. : Diffuse, mixed-type mesothelioma of the peritoneum. A case demonstrating the multipotentiality of the malignant mesothelial cell. Cancer, 7 : 142−148, 1954

(51. 4. 6 受稿)