信州医誌，24(1)：35～55，1976

原　著

実験的慢性膵障害における膵外分泌能，膵管造影像，膵組織所見の対比

柏　原　一　隆
信州大学医学部第二内科学教室（主任：小田正幸教授）

COMPARATIVE STUDIES OF PANCREATIC EXOCRINE FUNCTION, PANCREATOGRAPHY AND PANCREATIC HISTOLOGY IN EXPERIMENTAL CHRONIC PANCREATIC LESIONS

Kazutaka KASHIWABARA
Department of Internal Medicine, Faculty of Medicine,
Shinshu University
(Chairman : Prof. Masayuki ODA)

Key words : PS 試験 (PS Test)
膵管造影 (pancreatography)
腺房造影 (acinar filling)
数珠状変化 (chain of lakes)
慢性膵炎 (chronic pancreatitis)

Ⅰ．緒　言

わが国での膵疾患の頻度は確実に増加の傾向をしめし，ことに慢性膵炎ではその傾向が著しい[1)2)]。これは戦後の食生活の変化によるといわれるが，ほかに膵疾患に対する関心が高まりかつ膵検査法があらたに考案され普及してきたことに原因すると考えられる。

現在慢性膵炎に対して有力な検査法は外分泌機能検査として Pancreozymin secretin test (PS 試験) が，形態学的検査として内視鏡的逆行性膵管造影法 endoscopic retrograde pancreatography (ERP) が一般に施行されるようになったが，両検査法はしばしば同一症例でその検査成績に解離をみることがある。これは技術的な問題のほか PS 試験は膵腺細胞系の変化とともに膵管系の影響を受けるのに対し ERP は膵管系変化のみをチェックする検査法であることからある程度推察しうることである。また，現在慢性膵炎の患者より膵組織採取の困難なこと，たとえ採取できても慢性膵炎では部位により組織所見の異なることなどから検査成績解離の確実な根拠は明らかにされていない。本研究では両検査法の関係を解明する目的で犬に実験的に慢性膵障害を作製し，PS 試験，膵管造影，組織学的検索をおこないおのおのの結果を対比検討した。

Ⅱ．実験材料および方法

A．材　料

4.5 から 14.5kg の雑種成犬をもちいた。

B．慢性膵障害の作製

約24時間絶食せしめた雑種の成犬14頭を pentobarbital sodium (25mg/kg) 麻酔下にできる限り無菌的に開腹し，本間らの方法により[22a)] 膵頭，体，尾部の 3～4 ヶ所に Freund's complete adjuvant (Difco Laboratories) 1ml を直接膵内に分注したのち aminobenzylpenicillin 500mg を腹腔内および臀筋内に投与，40～120日放置し慢性膵障害を作製した。

コントロールとして無処置の雑種成犬 (5.5～14.5 kg) 7 頭をもちいた。

C．膵外分泌機能検査

作製した慢性膵障害犬を同様麻酔下に開腹し十二指腸乳頭部対側を漿膜側より開き乳頭より内径 0.8mm のビニールチューブを挿入したのち，Pancreozymin と Secretin (Boots) をおのおの 2u/kg 静注，10分間隔で3分画膵液を採取し各分画について液量，重炭酸塩濃度，アミラーゼ排出量を測定した。重炭酸塩濃度の測定は Natelson 型の微量ガス分析装置により，アミラーゼは Caraway 法で測定した。

D．膵管造影

膵液採取後ただちに乳頭に挿入したビニールチューブより50%の硫酸バリウムを注入し，すみやかに膵を摘出しX線撮影をおこなった。

E．組織標本作製

摘出した膵を肉眼的に観察後ただちに10%ホルマリン固定をおこなった。標本は乳頭膵管開口部付近，右葉，左葉より必らず採取したほか膵管造影所見を参考に数ケ所より採取し，Hematoxyline-eosin および Azan-Marolly 染色をおこない光学顕微鏡的に観察した（表1，表2）。

表 1　　実験方法 1　慢性膵障害犬の作製

1. 雑種成犬をミンタール (25mg/kg) で麻酔
2. 開腹下に膵被膜下に Freund's Adjuvant 1ml 分注
3. 抗生物質投与
4. 実験期間；40 ～ 120 日

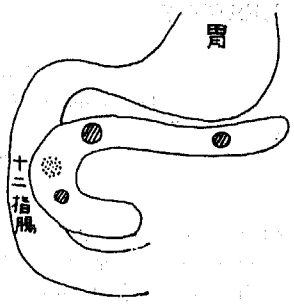

表 2

実験方法 2　P．S．試験

1. 正常犬および慢性膵障害犬をミンタール (25 mg/kg) で麻酔
2. 開腹し十二指腸乳頭部対側を開き乳頭より内径 0.8mm のビニール管を挿入
3. パンクレオザイミンおよびセクレチンを 2 u./kg 静注し，10分間隔で3分画膵液採取
4. 膵液の各分画について液量，重炭酸塩濃度，アミラーゼ排出量を測定
   (Natelson 型微量ガス分析装置，Caraway 法)
5. 正常値（7例）

Vol.	0.70± 0.12 ml/kg
M.B.C.	112.7± 12.9 mEq/l
Amyl. otpt.	919.5±304.6 mg. gluc./kg

実験方法 3　膵管造影

1. 膵液採取後ただちにビニール管より50%硫酸バリウムを圧入したのち，膵をとりだしレ線撮影

実験方法 4　組織標本作製

1. 10%ホルマリン固定後 H.E., Azan-Marolly 染色

Ⅲ．実験成績

A．肉眼的所見

adjuvant を注入した部位と思われる所に一致して腫瘤形成のみられるもの，膵全体に白濁かつ萎縮硬化のみられるもの，あまり変化をしめさなかったものの3型に大別することができたが，これらの所見が混在するものも認められた。

B．膵外分泌機能検査

膵外分泌機能検査（以下 PS 試験）の正常値は，control 7頭の Mean±SD を用い，液量は 0.70±0.12 ml/kg，最高重炭酸塩濃度は 112.7±12.9mEq/l，アミラーゼ排出量は 919.5±304.6mg. glucose/kg であった。

慢性膵障害犬の PS 試験の結果は表3にしめしたごとくで液量は最少 0.1ml/kg から最大 0.7ml/kg 平均 0.33ml/kg で，最高重炭酸塩濃度は最低 36.2mEq/l から最高 126.8mEq/l 平均 96.4mEq/l，アミラーゼ排出量は最少 35mg. glucose/kg から最大 1706.0mg. glucose/kg 平均 607.2mg. glucose/kg であった。3因子中液量の低下をきたしたものは14例中11例，最

高重炭酸塩濃度の低下は14例中７例，アミラーゼ排出量の低下は14例中８例であった。また14例中３因子とも低下をしめしたものが半数の７例，１および２因子低下はおのおの２例，全く正常をしめしたものは３例あった。

表 3　実験的慢性膵障害犬のＳ．Ｐ．試験

No.	Volume ml/kg	M. B. C. mEq/l	Amylase mg. glucose/kg
1	0.30	111.4	423.7
2	0.44	36.2	35.0
3	0.10	96.7	296.4
4	0.11	77.6	113.0
5	0.32	112.1	748.7
6	0.23	108.6	341.2
7	0.12	93.3	102.6
8	0.19	79.3	370.2
9	0.71	104.4	1591.1
10	0.43	94.0	358.5
11	0.66	105.8	1009.2
12	0.29	91.9	729.4
13	0.70	126.8	1706.0
14	0.25	111.6	675.6
Mean±SD	0.33±0.21	96.4±21.1	907.2±501.6

C．膵管造影所見

管径は個体差がいちぢるしくこれによる障害判定は不可能であったが，正常例では膵管辺縁は滑らかで蛇行屈曲がなく末端になるにしたがってスムースに細くなり二次膵管以下でも同様でいわゆる acinar filling もほとんどみられなかった（図１）。

これに対して慢性膵障害を作った犬では正常に近い像を示したものもみられたが，主膵管およびその分枝の蛇行，局所的な狭小および拡張，主膵管のとぎれ，数珠状変化など種々の所見を認め，いわゆる acinar filling も正常例に比し弱い圧できたしやすいように思われた（図２）。

D．組織所見

膵腺房については腺細胞萎縮，壊死，炎症性細胞浸潤などを，間質については線維化，炎症性細胞浸潤を，膵管系についてはおもに主および二次膵管までの拡張，狭小化，閉塞，壁肥厚，周囲線維化，上皮の変化について検索し，おのおの正常，軽度変化，中等度変化，高度変化の４段階にわけた。表４はその一覧表である。同一症例でも標本採取部位により障害程度に差があるため－～卄の表現をとり，あまり差のないものは＋～＋の表現をとった。総合判定は右端にしめした。No. 4 はホルマリン固定が悪く除外した。

変化の軽い例では腺細胞の軽度の萎縮，分泌顆粒の

表 4　実験的慢性膵障害犬の組織所見まとめ

組織所見 / No.	膵腺房				間質		膵管						総合判定
	萎縮	脂肪変性	壊死	炎症性細胞浸潤	線維化	炎症性細胞浸潤	拡張	狭小	閉塞	壁肥厚	周囲線維化	上皮変性	
1	＋～卄	－～＋	－～卄	－～卄	卄～卄	＋～卄	卄～卅	＋～＋	－～＋	＋～卄	卄～卅	－～＋	卄
2	卄～卄	＋～卄	－～－	－～－	－～卄	－～卄	－～＋	＋～＋	－～卄	＋～卄	＋～卄	＋～＋	卄
3	＋～卄	＋～卄	＋～卄	＋～卅	－～卄	－～卄	－～＋	－～＋	－～＋	－～＋	－～卄	－～卄	卄
4													
5	－～＋	－～卄	－～＋	－～＋	－～卄	－～卄	＋～卄	＋～＋	＋～＋	＋～卄	＋～卄	＋～卄	卄
6	－～＋	－～＋	＋～＋	－～＋	－～＋	－～＋	＋～卄	＋～＋	－～＋	＋～＋	＋～＋	－～＋	＋
7	－～＋	－～卄	－～＋	－～＋	－～＋	－～卄	－～＋	－～＋	－～＋	－～＋	－～卄	－～＋	＋
8	＋～卄	－～卄	卄～卅	－～卄	卄～卅	＋～卄	－～卄	＋～卄	＋～卄	卄～卅	卄～卅	－～卅	卅
9	＋～＋	－～＋	－～－	－～＋	－～＋	－～＋	＋～＋	－～卄	－～＋	－～卄	－～卄	－～＋	＋
10	－～＋	－～＋	－～＋	－～＋	－～卄	－～卄	－～＋	－～卄	－～卄	－～卄	－～卄	－～卄	卄
11	－～＋	－～－	－～－	－～－	－～＋	－～－	＋～＋	－～＋	－～＋	－～＋	－～＋	－～＋	＋
12	＋～＋	－～＋	－～＋	＋～＋	－～卄	＋～卄	－～＋	＋～＋	－～＋	＋～＋	－～卄	－～＋	卄
13	－～卄	－～＋	－～＋	－～＋	－～＋	－～卄	－～卄	－～卄	－～＋	－～＋	－～＋	－～＋	＋
14	＋～＋	－～＋	－～＋	－～＋	－～＋	－～＋	＋～＋	－～＋	－～－	－～＋	－～＋	－～＋	＋

減少，膵管拡張がみられ，線維化は小葉間やまれに小葉内にごく少量みられるのみであった。これに対して高度変化では腺細胞消失および萎縮，核の濃染，実質内および間質の炎症性細胞浸潤，膵管の拡張や狭小化，膵管上皮の扁平化および増殖，一部脱落がみられ，増生した線維組織は小葉をとりかこみ膵硬変ともいうべき像を呈した。

腫瘤部分は炎症性肉芽腫を形成し，他の部分に比し炎症反応がつよく，膵管の狭窄と閉塞像がめだつ所見で多くは adjuvant 注入個所であった。同部では炎症性細胞浸潤がつよく膵腺細胞の萎縮，消失とともに線維組織への置換がみられた。

膵管は種々の程度に拡張，狭窄，閉塞がみられたが，狭窄，閉塞所見より拡張所見がめだった。

図3は組織障害高度，図4は中等度，図5は軽度なものである。

E．各例における検査成績

表5に PS 試験，膵管造影，組織の成績を一括表示した。

No. 1

PS 試験では液量，アミラーゼ排出量の低下をしめし，最高重炭酸塩濃度は正常であった。

膵管造影では膵管は全体にわたって変化を認め主膵管はとくに尾部に拡張がつよく，壁の硬化蛇行がみられ，二次分枝以下では配列の乱れをともなう拡張があり，造影された分枝が乏しいにもかかわらず，いわゆる acinar filling がつよかった。

組織所見では，腺細房変化として萎縮が軽度から中等度にあり，炎症性細胞浸潤をともなった腺

表 5　　PS 試験，膵管造影，組織所見の対比

No.	PS試験陽性因子	膵管造影所見	組織所見総合判定	No.	PS試験陽性因子	膵管造影所見	組織所見総合判定
1	2 (Vol. Amyl.)	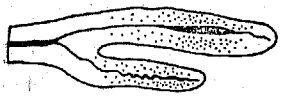	++	8	3		+++
2	3	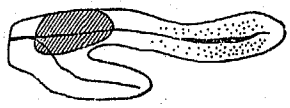	++	9	0		+
3	3	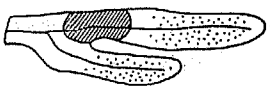	++	10	3		++
4	3			11	0	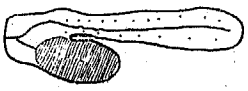	+
5	1 (Vol.)	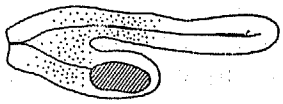	++	12	2 (Vol. MBC.)	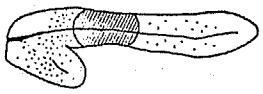	++
6	3	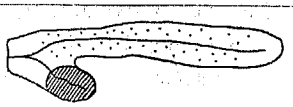	+	13	0	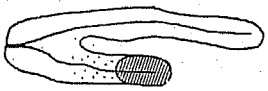	+
7	3	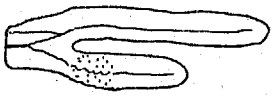	+	14	1 (Vol.)		+

組織変化陽性　　腫瘤形成

細胞壊死が所々に散見された。間質には線維増生が中等度にあり，膵管の拡張と膵管周囲の線維化がつよかった。

No. 2

PS 試験は3因子とも低下した。

膵管造影では頭部近くの腫瘤形成部に壁不整を認め末端部で拡張し，二次分枝の拡張蛇行を認めた。

組織では腺細胞萎縮を認めた。間質は，ところにより線維増生を中等度にみ，膵管壁肥厚，周囲の線維化，閉塞像がめだった。

No. 3

PS 試験は3因子とも低下した。

膵管造影，一側頭部に腫瘤をみとめ同部付近でバリウムの溢出がつよく，ほかの部分では微細膵管が鮮明に造影されていた。

組織所見，膵管系の変化に比し腺房の変化がつよく，萎縮，壊死，炎症性細胞浸潤が軽度から中等度に存在した。

No. 4

PS 試験。3因子低下した。

膵管造影。一側頭部に腫瘤形成があり同側の膵

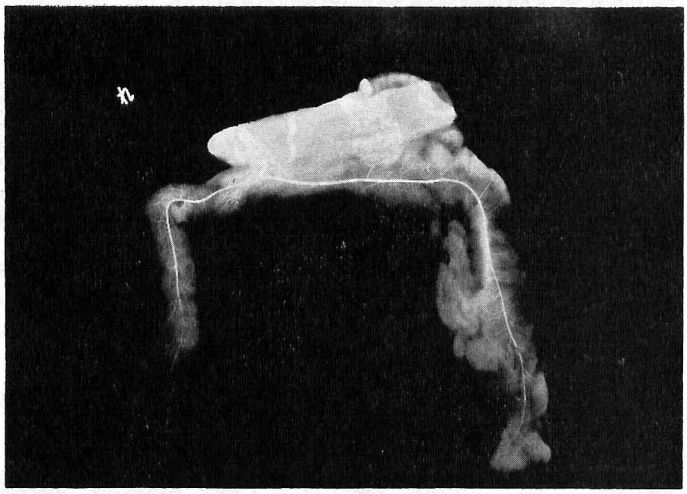

図 1　正常膵の膵管造影像
膵管辺縁は滑らかで，屈曲蛇行がなくスムースに末端に移行し，acinar filling も認めない。

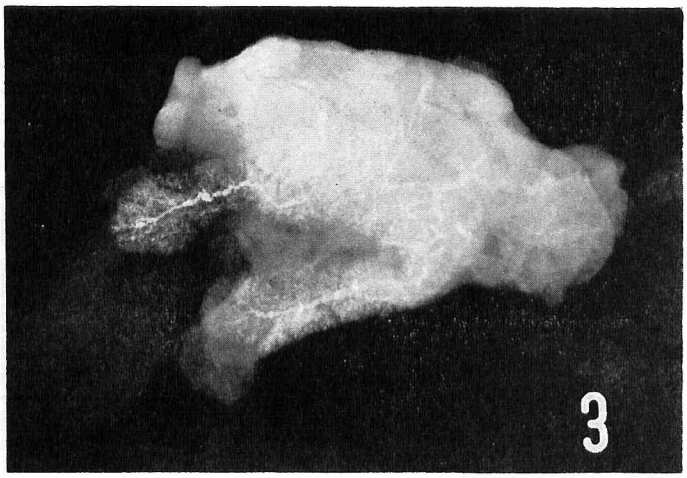

図 2　慢性膵障害の膵管造影像
膵管の屈曲蛇行，数珠状変化を認め acinar filling が強度である。

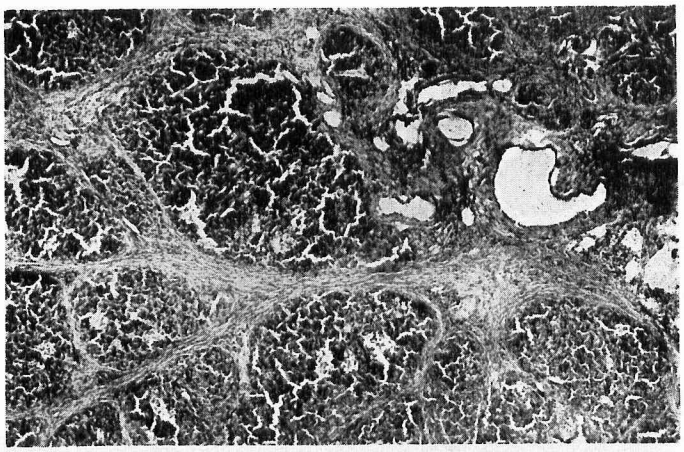

図 3　組織障害高度
線維増生が著しく小葉の改築をみとめ，膵管周囲の線維化もつよく間質や実質内に炎症性細胞浸潤をみとめる。また，膵腺細胞壊死，萎縮をみる。
（H. E，40×）

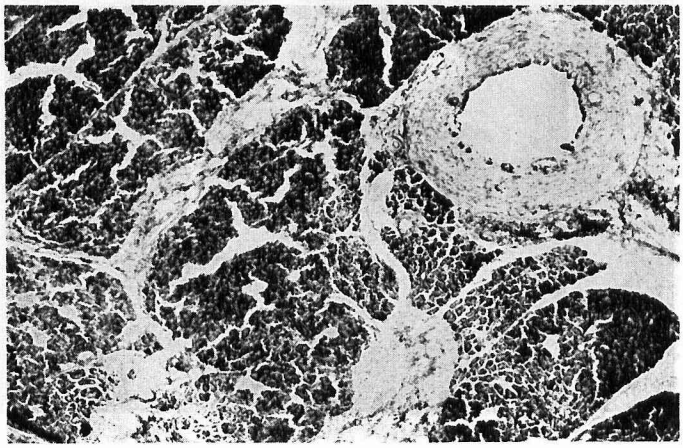

図 4　組織障害中等度
線維増生は高度よりも少く，小葉間が主で，一部小葉内にも認める。間質や実質内に炎症性細胞浸潤を，また膵腺細胞壊死を認める。
（H. E，100×）

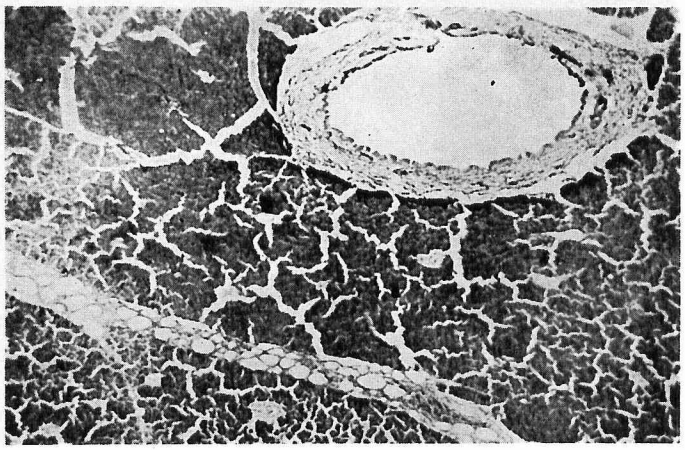

図 5　組織障害軽度
線維増生は小葉間にとどまり小葉の改築傾向はない。膵腺細胞の萎縮をみとめる。
（H. E，100×）

管は造影されなかった。他側では頭部から体部にかけてバリウムの溢出がつよく膵管の読影は不能であったが尾部では拡張していた。

組織。欠除。

No. 5

PS 試験。液量のみ低下した。

膵管造影。No. 4 と同様に一側頭部に腫瘤を形成し，膵管は約 3cm しか造影されず壁の不整をしめした。他側膵管は壁不整がみられたが閉塞はなく，主膵管末端でやや拡張していた。一部実質内に大量のバリウムの溢出がみられた。

組織では腺細胞の萎縮壊死は，さほどつよくなく，間質ではところにより炎症性細胞浸潤をともなった巾広い線維増生がみられ，膵管系は閉塞より拡張がつよく，小葉内にも拡張した微細膵管をみた。

No. 6

PS 試験。3因子低下した。

膵管造影。頭部より約 1cm で腫瘤形成があったが膵管は造影されていた。他側は比較的滑らかに尾部まで移行し，微細膵管も造影された。

組織所見。腺細胞の軽度の萎縮と小壊死巣の点在をみた。間質ではごく一部に線維化と炎症性細胞浸潤があり，膵管拡張がみられた。全体的に No. 5 より変化は軽度であった。

No. 7

PS 試験。3因子とも低下した。

膵管造影。腫瘤形成はなく一側膵管は短縮蛇行し他側は比較的滑らかに末端に移行した。3次膵管まで造影されたが両側とも二次膵管以下は蛇行していた。

膵管は，開口部より約 4cm で分岐し，副膵管を形成し十二指腸に開口していた。

組織所見。腺細胞の萎縮壊死は軽度で，間質ではところにより炎症性細胞浸潤をみとめ軽度線維化をともなっていた。膵管変化は軽度であった。

No. 8

PS 試験。3因子低下した。

膵管造影。一側は一塊となり膵管は造影されなかった。他側は硬く萎縮し，膵管は頭部で高度に狭小となりそれより末端で主膵管，二次分枝とも著明に拡張，屈曲蛇行し数珠状を呈した。狭小部以下で，いわゆる acinar filling が高度にみられた。

組織所見。腺細胞は萎縮壊死が高度で炎症性細胞浸潤をともない，小葉間線維化がいちぢるしく一部小葉内にも線維が入りこみ小葉の改築がみられ膵硬変ともいうべき所見をしめした。膵管拡張および狭小化がみられ，壁の肥厚，周囲の線維化も高度で実験群中変化が最も著明であった。

No. 9

PS 試験。3因子とも正常であった。

膵管造影。一側は萎縮し腫瘤状を呈し細い膵管が蛇行し途切れていた。他側は主膵管は多少波状を呈したがおおむね滑らかに末端まで造影された。末端部2次分枝に軽度蛇行がみられた。

組織所見。膵腺細胞の萎縮はどの標本にもみられたが壊死はなかった。間質の変化も軽度で炎症性細胞浸潤，線維化軽度，膵管の軽度拡張と周囲の線維化がみられた。

No. 10

PS 試験。3因子低下した。

膵管造影。頭部に両側にまたがる腫瘤形成がみられたが膵管は造影された。しかし一側はほぼ正常にちかい所見を呈し2次分枝も多少の蛇行をしめしながらも造影されたが，他側は末端に形成された腫瘤により途切れていた。二次分枝は造影されていなかった。

組織所見。腺細胞はおよそ正常の部分と炎症性細胞浸潤をともなう巾広い線維でおきかえられている部分がみられ，また小葉内に一部線維化がみられ腺細胞が萎縮している所見があった。膵管は狭小化が優位であった。

No. 11

PS 試験。3因子とも正常であった。

膵管造影。一側は一塊となり腫瘤状を呈し膵管は 1cm 位でとぎれそれから末端は造影できなかった。他側は頭部で小範囲にごく軽度の壁不整をともなったが，主膵管は滑らかに末端になるにしたがって細まり3次分枝まできれいに造影されており，いわゆる acinar filling もほとんどみとめなかった。

組織所見。一部膵管の拡張がめにつく程度で著変をみとめず，腺細胞壊死はなく小部分の萎縮をみる程度であった。間質では小葉間に小範囲の線維化がみられた。

No. 12

PS 試験。液量，最高重炭酸塩濃度の2因子低

下をみた。

膵管造影。一側は No. 11 と同様で他側は頭体中間部で腫瘤形成がみられその部の主膵管は狭小化があり$\frac{2}{3}$に壁の硬化をみとめた。2次分枝以下も造影されていたがいわゆる acinar filling が全体にみられた。

組織所見。腺細胞萎縮は全標本でみられ炎症性細胞浸潤をともなっていた。膵管は拡張狭小化がみられ，ことに腺房中心にバリウムの貯溜をみるものが多数あり膵管造影でいわゆる acinar filling が強かったことと一致していた。

No. 13

PS 試験。3因子正常をしめした。

膵管造影。一側末端に小腫瘤を形成していた。主膵管はその部で3枝に分岐していたが配列の乱れと狭小化がみられた。他側は主膵管は滑らかでほとんど異常を呈さず3次分枝まできれいに造影されていた。いわゆる acinar filling も軽度存在した。

組織所見。腺細胞の萎縮は両側にみられたが壊死は局所的であった。間質線維化は軽度で一部中等度の炎症性細胞浸潤をともなっていた。膵管拡張があり，腺房中心にバリウムの貯溜する像をみた。

No. 14

PS 試験。液量のみ低下した。

膵管造影。一側頭部付近でいわゆる acinar filling があるのみで異常を認めなかった。

組織所見。全体に変化は軽度で軽度腺細胞萎縮と一部腺房内バリウム貯溜をみ，間質は炎症性細胞浸潤をともなった巾の狭い線維化がみられたのみであった。

F．膵外分泌能と膵組織所見の対比

組織標本のない No. 4 は除外し，また組織障害が軽度でありながら PS 試験で3因子低下をみた No. 7 は膵管造影で副膵管の開口があり，PS 試験で液量とアミラーゼ排出量の低下が著しく最高重炭酸塩濃度が正常よりややしたまわるのみであることから，膵液のとりこぼしが考えられたため除外した。

PS 試験で3因子とも低下したものは，No. 2，No. 3，No. 6，No. 8，No. 10 で，2因子低下は No. 1，No. 12 の2例，1因子低下は No. 5，No. 14 で，正常をしめしたものは No. 9，No. 11，No. 13 の3例であった。このうち膵管のほとんど全部を閉塞するような膵頭部の大きな腫瘤形成のみられたものは，No. 2，No. 10 であった。

表6は膵組織障害の総合判定卄以上と＋にわけ，おのおのに PS 試験2因子以上低下群と1因子低下群，正常群を対比させたものである。組織障害卄以上で PS 試験2因子以上の低下をしめしたものは，12例中6例，組織障害＋で PS 試験1因子低下例は1例，正常をしめしたものは3例であった。

表 6　膵外分泌能と膵組織障害

		膵組織障害の程度 卄以上	膵組織障害の程度 ＋
PS 試験低下因子数	2 以上	6 (No.1. 2. 3. 8. 10. 12)	1 (No. 6)
	1	1 (No. 5)	1 (No.14)
	0	0	3 (No.9. 11. 13)

表7は PS 試験各因子と膵組織障害の程度との関連をみたものである。液量については膵組織障害卄以上の7例全例に，組織障害＋では5例中2例に低下をみとめた。最高重炭酸塩濃度とアミラーゼ排出量は組織障害卄7例中5例，＋で5例中1例に低下をみとめ組織障害卄以上で各因子とも低下例が明らかに増加して

表 7　PS試験各因子と膵組織障害度の対比

PS試験	組織障害度	低下例数	
Volume	卄以上	7/7	9/12
	＋	2/5	75%
M. B. C.	卄以上	5/7	6/12
	＋	1/5	50%
Amylase	卄以上	5/7	6/12
	＋	1/5	50%

いた。異常出現頻度は液量で高く，他の2因子は同率であった。

表8は組織障害を腺房の変化と膵管系変化にわけPS試験と対比したものであるが特定の傾向はみとめられなかった。

表 8 膵腺細胞系，膵管系変化とＰＳ試験

No.	膵腺房の変化	膵管系変化	ＰＳ試験
1	卄	卄	Vol., Amyl.
2	卄	＋～卄	3
3	卄	－～＋	3
5	－～＋	＋～卄	Vol.
6	＋	＋	3
8	卅	＋～卅	3
9	－～＋	＋	0
10	－～＋	－～卄	3
11	－	－～＋	0
12	＋	＋	Vol., M. B. C.
13	－～＋	－～＋	0
14	＋	－～＋	Vol.

G．膵管造影所見と膵組織所見の対比

膵管造影所見を高度変化，中等度変化，軽度変化，正常に分類した。

高度変化とは主膵管の$\frac{1}{2}$以上の範囲に数珠状，拡張，狭小などの変化を明らかにみとめ，分枝にも拡張，蛇行などの変化をみとめるもの（図6），中等度変化とは同様の所見が主膵管の$\frac{1}{2}$以下の範囲にあり，分枝の変化もみられるもの（図7），軽度変化とはほとんど主膵管の変化をみとめないかみとめてもごく一部で，主に分枝の変化のみのもの（図8）とした。

膵管造影所見と膵組織所見を対比したのが表9である。膵管造影で高度変化をしめしたものは No. 1, No. 5, No. 8, 中等度変化は No. 2, 軽度変化は No. 3, No. 6, No. 7, No. 9, No. 10, No. 11, No. 12, No. 13 で，No. 14 は正常であった。なお組織標本のない No. 4 は除外した。

膵管造影で中等度以上の変化をみとめた4例全例が組織所見卄以上であったが，膵管造影で軽度変化をしめした8例中5例が組織所見＋，3例が卄であった。

表 9 膵管造影所見と膵組織障害

膵管造影所見	膵組織障害の程度 卅	卄	＋
中等度以上	1 (No. 8)	3 (No. 1. 2. 5)	0
軽度	0	3 (No. 3. 10. 12)	5 (No. 6. 7. 9. 11. 13)
正常	0	0	1 (No. 14)

逆に膵組織所見卄以上であれば膵管造影上異常をしめし，膵組織所見＋では膵管造影で異常をしめさないものがあった。

表10は膵管造影上主膵管の拡張，狭小，蛇行，数珠状変化の明らかな部位の組織所見をしめした。膵管拡張をしめす部位では組織学的に管腔の拡張とその周囲の線維化および間質の変化が比較的つよく，狭小化の部位では膵管，間質，腺細胞すべてに病変があり，かつ膵管の閉塞像があった。蛇行所見部では管壁の肥厚

表10 膵管造影所見と組織所見との対比

膵管造影所見 ＼ 組織所見	膵管 拡張	膵管 狭小	膵管 閉塞	膵管 壁肥厚	膵管 周囲線維化	膵管 上皮の変性	間質 線維化	間質 炎症性細胞浸潤	腺細胞 萎縮	腺細胞 変性	腺細胞 壊死
拡張	卄～卅	－	－	＋	卄～卅	＋	＋～卄	＋～卄	＋～卄		
狭小	±	＋～卄	卄	＋～卄	＋～卄	＋～卄	＋～卄	＋～卄	＋～卄		
蛇行	＋	＋～卄	＋	＋～卄	卄	＋～卄	＋～卅	＋～卄	＋～卄		
数珠状	＋	＋	卄	卅	卅	卄	卄	＋	＋～卄		

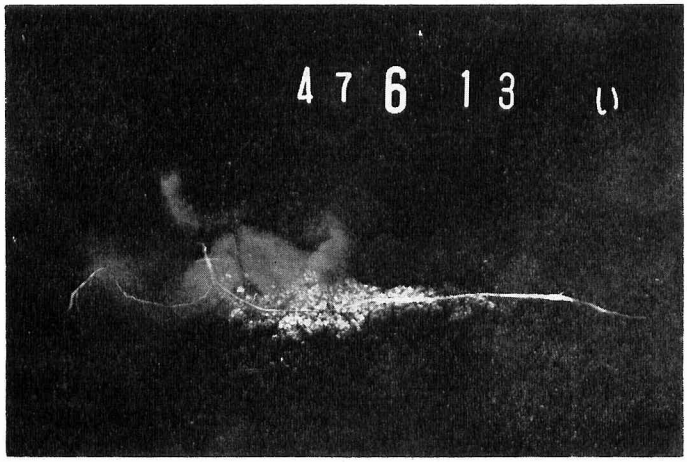

図 6　膵管造影　高度変化
右葉膵管はほぼ全体にわたり拡張し，辺縁硬化を認め acinar filling もつよい。
左葉膵管は蛇行し，末端は拡張している。



図 7　膵管造影　中等度変化
右葉膵管の約$\frac{1}{3}$に拡張を認め acinar filling がつよい。

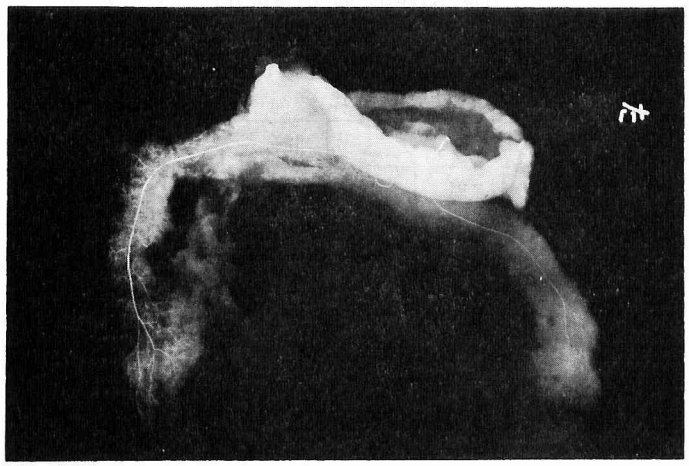

図 8　膵管造影　軽度変化
主膵管はほぼ正常であるが二次分枝以下の屈曲などの配列の乱れがみられる。

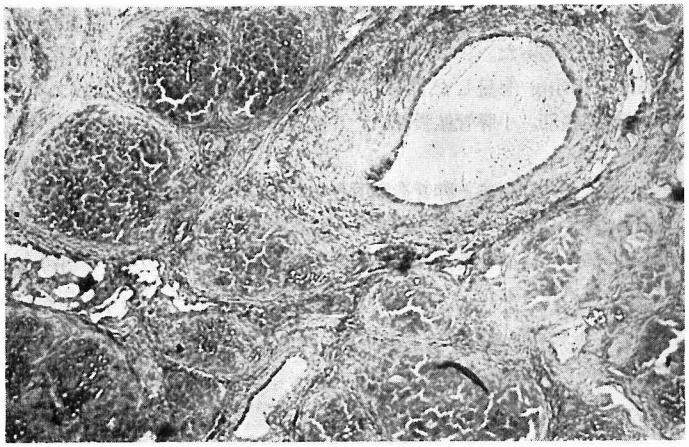

図 9　数珠状変化部の組織所見
線維増生が著しく，小葉の改築と膵管周囲の線維化がみられ，図3と同様の所見をしめす。

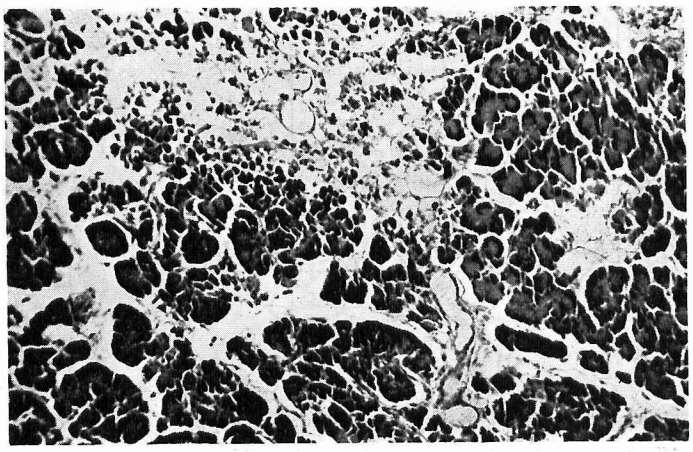

図10，11　acinar filling 部の組織所見

10：膵腺細胞は壊死におちいり，その部位にバリウムが充満している。また小膵管の拡張もみとめる。

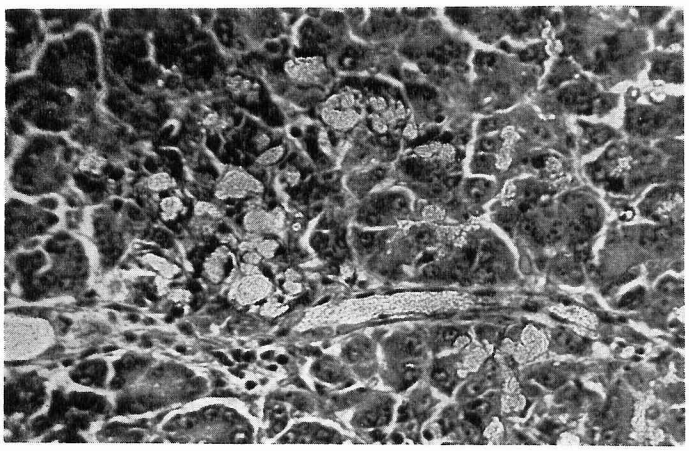

11：小膵管の拡張と腺房拡張がありバリウムが充満している。

線維化がつよく，数珠状変化では病変が高度でとくに管壁の肥厚，周囲の線維化，小葉の改築傾向がつよいのが特徴的であった。

acinar filling を呈した部位では，膵腺細胞壊死部，腺房拡張部，小膵管拡張部にバリウムの貯溜がみられた。

H．膵外分泌能と膵管造影所見の対比

表11は膵外分泌能と膵管造影所見を対比させたものである。No. 7 は副膵管からの膵液のとりこぼしが考えられたため除外した。

表11 膵外分泌能と膵管造影所見の対比

		PS試験低下因子数			
		3	2	1	0
膵管造影所見	高度	2 (No.4. 8)	1 (No.1)	1 (No.5)	
	中等度	1 (No.2)			
	軽度	3 (No.3. 6. 10)	1 (No.12)		3 (No.9.11.13)
	正常			1 (No.14)	

両検査間の相関をしめしたものは13例中いづれも高度異常をみた2例のみであった。しかし PS 試験で3因子とも低下した6例は全例膵管造影で何らかの異常所見を呈し，膵管造影で高度変化をみた4例全例で PS 試験で機能低下をみた。

PS 試験1因子低下例2例中1例は膵管造影で正常と判定され，膵管造影で軽度変化をしめした7例中3例は PS 試験正常であった。いづれか一方の検査で軽度異常をしめしてもほかの検査で正常をしめす場合があることがわかる。

両検査とも正常をしめしたものはなかった。

Ⅳ．考　　按

A．組織所見について

慢性膵炎の定義，概念については病理学的立場[3)4)]，臨床的立場から種々の見解が発表されている。

その診断基準として山形[5)]は，

1）明らかな膵線維化を認めるもの

2）膵石灰沈着あるいは炎症性腫瘤を認めるもの

3）膵液検査法で膵外分泌機能低下を認めるもの

以上の膵の形態異常および機能障害が膵に原発するものとし，小田[6)]は確診および疑診にわけ，

a）確　　診

i　膵結石の証明

ii　組織所見

b）臨床的確診

i　PS 試験3因子陽性

ii　ERP で1次だけでなく2次膵管の高度の変化

iii　PS 試験2因子陽性＋ERP 中等度変化，または PS 試験2因子陽性＋アミラーゼ異常などの臨床所見

とし，新しく膵管造影所見を診断基準にとり入れている。

また現在わが国で広くもちいられている日本膵臓病研究会試案[7)]では，

1. 組織学的診断が明瞭である。
2. レ線上，膵に確実な石灰化がある。
3. 膵外分泌機能検査で著明な膵外分泌機能低下がある。

以上3項目の1つがあれば臨床的に慢性膵炎と診断する。

と提案しており，Creutzfeldt[8)]の診断基準に似る。これら診断基準中の組織学的所見については厳密にはいまだ統一されていない。

Friedreich[9)]は慢性間質性肝炎あるいは肝硬変類似の膵病変を報告し，その組織像について膵外分泌組織の萎縮と消失をともなう間質結合織の増生による慢性間質性炎であるとのべ，Opie[10)]は chronic interstitial pancreatitis を chronic interlobular form と chronic interacinar form の2型に分類している。また Comfort[11)12)]は慢性膵炎は急性炎症の反復によって次第に増強する膵線維化であり，よって進行的な膵の破壊を特徴とすると規定し chronic relapsing pancreatitis の概念を明らかにした。そのおもな組織学的所見として，(1) interstitial fibrosis (小葉内線維化よりも小葉間線維化が強い) と (2) residual necrosis をあげ，これに膵管の拡張，膵管内石灰沈着，ラ氏島の障害，嚢胞形成，比較的著明な間質細胞浸潤をともなうと報告している。

小田ら[13)]は剖検例の検討で膵とは無関係と思われる

疾患で死亡した例で膵に壊死と線維化の存在することを報告し，吉岡[14]は膵実質の退行変性ないし壊死と結合織の増殖を主徴とする病変は，その本態は必ずしも慢性炎症とは限らないとし慢性膵症という言葉を使用している。

一方 Marseilles でおこなわれた膵炎に関するシンポジウムで，慢性膵炎の形態的特徴として「不規則な線維症で腺細胞に種々の程度の破壊・消失をともない，これに膵管の種々な部位に種々の程度の拡張・狭窄があり，結石も存在しうるし，また急性炎症の名残りの諸像も膵の種々の個所にみられる」とのべている[15]。また日本膵臓病研究会では慢性膵炎の組織所見について統一見解は出しえなかったが，「いづれか一カ所にでも弱拡大で認識できる結合織の増加，小円形細胞浸潤を主体とする炎症性細胞の浸潤があれば慢性膵炎とする」という意見が強い[7]。佐藤ら[16]，小島ら[17][18]，高木[19]，中村[20]，名倉[21]らの慢性膵炎の組織所見についての報告でも，おのおのの所見に量的な差はあるものの Marseilles でのシンポジウムの慢性膵炎の形態学的特徴とおおよそ一致している。

本実験における膵組織所見は，本間ら[22a]の報告の如く人慢性膵障害の組織所見に似た所見を呈した。

B．膵外分泌能と組織所見の対比

膵外分泌能の調節は神経性調節[23][24][25]とホルモン性調節[26]があり，前者は酵素分泌にはたらき後者では pancreozymin が酵素分泌に[27]，Secretin が水と電解質分泌にはたらくとされ[26]，両調節機構は複雑に作用しあって膵外分泌がおこなわれている。

現在わが国で広くおこなわれている検査は Sun and Shay[28]に準じた pancreozymin secretin test で著者も両ホルモンをもちいて膵外分泌機能検査をおこなった。

Dreiling と Janowitz[29]は，膵疾患，胆道系疾患，胃腸疾患患者を含む1328例に secretin test をおこない異常者を次の5型に分類している。

（1） total secretory deficiency；
（2） quantitative secretory deficiency；
（3） qualitative secretory deficiency；
（4） isolated enzyme deficiency；
（5） discordant secretory deficiency.

著者の実験で彼らの（1）に相当する3因子低下をきたしたものは，No. 2，No. 3，No. 4，No. 6，No. 8，No. 10 であり，そのうち主膵管のほとんど全部を閉塞するような膵頭部の大きな腫瘤が存在したものは No. 2 および No. 10 であったが，その組織所見の総合判定は両方とも卄であり単に腫瘍のみによる PS 試験3因子低下とは思われなかった。その内容は No. 2 では膵腺房の変化とともに膵管系の変化がみられ，No. 10 は膵管系の変化が優位であった。

PS 試験の判定因子である水，重炭酸塩および酵素に関与する膵組織は，酵素についてはその合成，輸送，放出に異論のあるもの[30)-36]の acinar cell であることは Shepavalnikov[37]，Marshall[38]，Palade[39][40][41]らの研究によって明らかである。水と重炭酸塩については centroacinar cell と small ductal cell より分泌されるとする説（Becker[42]，Grossmann and Ivy[43]，Janowitz[44]），それを否定する説（Ekholm et al）膵管上皮のみならず acinar cell からも分泌されるとする説（Hermodsson[46]，Harper[47]）があり意見の一致をみていない。しかし Ekholm の説が正しいとしても膵液が膵管系を通過してくる以上膵腺房の変化とともに膵管系の変化の影響下にあることは間違いないと思われる。No. 2 では膵腺房の障害により3因子低下をきたした場合と酵素分泌低下とともに膵頭部腫瘤による膵液流出障害のため3因子低下をきたした場合が考えられる。No. 10 では腺房の変化は少ないが膵酵素は排出量としては膵液量と相関すると思われ，このため3因子低下をみたものと思われる。

また相当進行した慢性膵障害としては No. 8 があり，その組織所見は膵硬変ともいうべき所見を呈し PS 試験で3因子低下をみ Dreiling の説と一致した。この場合膵腺房，膵管系とも高度の変化をみており，しかもその変化は部位による差が少く，びまん性ともいえる所見であった。

臨床例においても膵生検組織所見と膵外分泌能の対比をおこなった報告はいくつかみられ，中等度以上の膵組織障害ことに線維化と膵外分泌能ことに最高重炭酸塩濃度は比較的よく逆の相関をしめすといわれるが[48)-50]，なかには両者の解離をしめす症例も報告されており[49][50]，その原因を膵病変の irregularity に求めている。

著者の実験では標本採取は頭部，右葉，左葉よりかならず1ケ所は採取しているので臨床例での生検組織と外分泌能の対比よりはより正確に対比されていることが推察しうる。表6にしめしたごとく膵組織障害卄以上で PS 試験2因子以上の低下をしめしたもの6例，膵組織障害＋で PS 試験1因子低下は1例，組織障害＋で PS 試験正常をしめしたものは3例で膵外分

泌能の中等度以上の低下がみられる症例は膵組織障害と比較的よく対応すると思われ，臨床例での報告[51)-53)]と一致した。また膵組織障害軽度のものでは膵外分泌能はしばしば正常所見をしめすことが報告されている[52)]。著者の実験で膵組織障害＋で PS 試験正常であったものはその組織障害が局所的（No. 9, No. 13）であるか，比較的広範囲であっても程度の軽いもの（No. 11）であった。膵の予備能が大であることは竹内ら[54)]，土屋ら[55)]も報告しており，最大刺激でないことを考慮にいれると膵組織障害が軽度であれば，排泄機構に障害がなければ膵予備能によってカバーされて外分泌能の障害があらわれないものと考えられる。

膵組織障害の程度と膵外分泌能の低下の程度に一致をみないものは，No. 5, No. 6 で，No. 5 ではその組織障害は膵腺房より膵管系の変化がつよくかつ膵管拡張が優位であるため，その解離は膵予備能によるものと考えられた。No. 6 は組織障害が軽度でありながら外分泌能の高度低下をみたもので，外分泌調節機構に何らかの障害があったかあるいは技術的な問題があったのかその解離の説明は不可能であった。

膵組織の障害程度と外分泌能の低下の程度がよく対応するものは，膵の予備能を考えなければ12例中７例（58%）と低率であった。しかし膵組織障害卄以上のものは外分泌能が正常となるものはなく，組織障害が中等度以上であれば PS 試験で異常をしめすと思われた。

PS 試験各因子と膵組織障害の程度との関連をみたのが表７である。各因子とも膵組織障害の程度が卄以上である場合にその陽性率が上昇するが，ことに液量では 100% の高率であり組織障害が軽度でも他の因子より低下傾向をしめした。臨床面では，一般に最高重炭酸塩濃度がその変異係数，再現性のよい点からもっとも信頼度が高いとされ，また線維化をもっともよく反映するという意見[48)]もあるが，一方個人差が大きいとの意見[56)]もある。

著者の実験では液量がもっとも組織障害をよく反映した。これは十二指腸液，胆汁の影響がないこと，全量採液可能なことのほか種による差の可能性が考えられた。最高重炭酸塩濃度とアミラーゼ排出量は，症例は異るがまったく同率に組織障害を反映した。

C．膵管造影所見と膵組織所見の対比

Duobilet[57)]が1951年に手術中に膵管造影をおこなって以来，1968年に初めて McCune[58)]により内視鏡的膵管造影がおこなわれ，わが国でも1969年大井[59)]により十二指腸ファイバースコープをもちいて逆行性膵管造影がおこなわれ，現在では多くの施設で膵疾患の診断にもちいられている。また読影についても多くの報告があり，膵生検あるいは剖検膵により膵管像と組織所見の対比がなされている[60)-77)]。

慢性膵炎の膵管造影所見は膵組織障害を反映するものと考えられるが春日井ら[70)]は慢性膵炎でも advanced stage の膵管像として主膵管の念珠状拡張を，田畑ら[92)]は同様変化と分枝の小嚢胞状拡張をあげている。しかし拡張，狭窄，壁不整，壁硬化などについては慢性膵炎の程度とは相関しないとしている。

著者の実験例でも主膵管が数珠状を呈した No. 8 では総合組織所見の判定は卅であった。

春日井[109)]は剖検膵においてその膵管像と組織所見を対比し軽度慢性膵炎では92%，中等度で88%，高度では 100% の一致率を報告している。著者の実験例では中等度以上の膵組織障害を呈するものでは全例膵管造影でチェックされており，組織障害軽度例では，多くは膵管造影で何らかの異常をしめすが正常と判定されたものもあり，軽度慢性膵炎の診断は膵管造影のみでは困難であった。

慢性膵炎の膵管造影所見については，拡張，閉塞，狭窄，屈曲蛇行，辺縁不整，壁硬化，数珠状変化，嚢状拡張，分枝の欠損，腺房造影などがあげられている。著者はこのうち主膵管の数珠状変化と腺房造影について若干の考察をこころみた。

1. 数珠状変化について

膵管造影で数珠状変化をきたした例は No. 8 のみであった。その組織所見は線維化のつよいことが特徴的で，とくに管壁の肥厚，膵管周囲の線維化がみられると同時に小葉間，小葉内の線維化もつよく，肝硬変にみられるような小葉構造の改築がみられた。

春日井ら[70)]は advanced pancreatitis の主膵管に顕著な念珠状拡張と分枝に高度な嚢胞状拡張を認め，不整あるいは念珠状拡張は41.7%の頻度にみられたとのべている。また加藤は膵管が拡張する際には単なる径の増大ではなく膵管上皮過形成または化生による辺縁波状所見を呈し数珠状所見はこれが高度のものと考え[72)]，のちに小葉内および小葉間結合織増生が著明で炎症性細胞浸潤も認められることを指摘している[71)]。辺見ら[81)]も加藤らとほぼ同様な組織所見を認め Poestow のいう chain of lakes の高度な場合に相当するものと考えている。臨床的に数珠状変化に遭遇する症例は膵癌例に多く，辺見，加藤らも指摘するところ

である。著者の実験例でも膵頭部に腫瘤形成がみられ膵管のほとんど閉塞されたNo. 8では，それより上流で数珠状所見を呈していた。しかし膵管上皮の変化はこれによって数珠状所見を呈するほど強くはなかった。春日井ら[70]は膵管拡張は中等度慢性膵炎に初めて現われ，軽度膵炎ではみられないとのべている。数珠状変化は春日井らが念珠状拡張と表現するごとく膵管の部分的な拡張の連続像と考えられる。しかし膵管の単なる拡張からの移行像であるか否かは現在確かめられていない。膵管径については臨床的には慢性膵炎でもその膵管像に異常を認めない例があるとの報告もみられ[76)78)79]，また年令あるいは個体差があるとの報告もある[19)63)72)76)80]。しかし慢性膵炎では膵管拡張を認めるとの報告が多い[20)62)64)-68)70)-75)80)81]。一方原因については諸説[19)20)60)64)68)70)74)81)-88]があるものの膵管拡張の発生機序は，膵液をうっ滞させるような膵管の閉塞あるいは狭窄の存在[89)90]が考えられている[16]。したがって数珠状変化を呈するためには何らかの原因で膵液のうっ滞があり高い膵管内圧を持続し，膵管周囲および実質の変化ことに線維化の過程で数珠状所見を呈するようになると考えられる。しかしadjuvantによる膵障害は角田[87]の報告によれば，はじめ急性間質炎として発生しその炎症がほかの部位にリンパ行性に波及し，膵管と血管系の変化は二次的に発生することを報告している。また膵病変を惹起する病因については前述の膵管閉塞説のほか種々の説がとなえられている[84)-86)88]。このうち膵管の閉塞機転とは無関係と思われる病因をもつものでも膵管の数珠状変化をきたす場合があり，このメカニズムについては今後研究する必要があると考えられる。

2. いわゆるacinar fillingについて

Pollock[63]は急性膵炎で腺房造影をみとめるとし，Doubiletら[65)66]は膵に急性炎症が存在するときに膵管上皮の特性であるsemipermeabilityが失われそのため造影剤がacinar tissueにpermeateする，これがいわゆる腺房造影であり，急性炎症が消褪したときには腺房造影はおこらないとし，その原因を膵管上皮の浸透性の変化による造影剤の組織内への溢出にもとめている。

著者の実験ではいわゆるacinar fillingを呈した部位の組織では，変化の少い所では微細膵管の拡張，腺房拡張がみられ一部腺房間にバリウムが溢出しており，変化の強い所では前所見に加えて腺細胞の壊死やあるいは腺房構造が破壊しバリウム中に腺細胞核が点在する像がみられた。

腺房拡張についてRich and Duff[88]は膵管の部分的閉塞により膵管拡張，腺房拡張をおこし腺房破裂をきたすとのべ，高木[19]は間質浮腫，リンパ球を主とする炎症性細胞浸潤，線維化があり，腺房細胞は扁平萎縮性となり内腔は拡張するとのべている。しかし著者の実験例では炎症性細胞浸潤や出血，線維化はほとんどみとめられない部位に腺房拡張がみられRichらおよび高木ののべるごとき所見の部位に造影剤が貯溜，溢出したとは考えにくかった。しかし須田[83]は，膵管狭窄部より終末の部位に周囲組織と明らかに異る炎症性変化に乏しい腺房拡張をふくむ変化を認めており，同部の造影所見としていわゆるacinar fillingを考えうると思われた。

一方，Howard[61]はacinar fillingは膵管のover-distentionによるnormal phenomenonとのべており，春日井ら[70]も注入圧が高すぎ注入量が多い場合にもacinar fillingがおこることを報告している。鎌田ら[91]は犬をもちいて造影剤の注入量と組織障害との関係を観察しているが，注入量が多いと造影剤は間質に漏出してperiacinar spaceを拡げることを認めている。よって正常膵におけるacinar fillingは造影剤のperiacinar spaceへの漏出という機転でおこるものと思われる。春日井ら[70]はacinar fillingでも粗大不均等な消褪しにくいものは異常所見としているが，著者の実験例では明らかな膵腺細胞の変化を認め，注入圧および量の過多による所見とは異っていた。また中野ら[95]の報告にもあるように膵障害のつよいものにacinar fillingがおこりやすかった。

D. 膵外分泌能と膵管造影所見の対比

PS試験の成績と膵管造影所見との間に解離がみられることについては多くの報告がある[93)-107]。これは膵外分泌能は膵腺細胞系の変化とともに膵液流出をさまたげるような膵管系の変化を反映するのに対し，膵管造影は膵管系の変化のみを反映するからであると考えられている[93]。

膵実質量と膵外分泌量の関係について白相[108]は膵管ドレナージ法による膵外分泌能の検討で両者に平行関係をみている。一方臨床例で膵頭部癌のうち主膵管に閉塞像をみるものに外分泌低下を認めるものが多いのはしばしば経験される。これは随伴性膵炎の関与も考えられるが，癌による主膵管閉塞も一要素と考えられる。また中野ら[95]は膵外分泌能の異常が大である程膵管造影で異常所見がでやすく，とくに膵管の拡張よ

り膵管の蛇行，偏位，口径の不整などでその傾向がつよいとのべ，中村ら[98]はPS試験の成績より膵管異常像を検討し，膵管異常像として重要なのは膵管の拡張より膵管内縁の不整または膵管の中断であると報告している。森井は膵管像を6型に分類し硬化型，閉塞型で膵外分泌能が低下しており[94]，PS試験3因子低下例では主膵管はむしろ細く不規則な形を呈し，組織学的にも線維化がつよかった[97]とのべている。膵管辺縁不整，狭窄については，Birnsting[60]，Rich and Duff[82]，加藤[71][72]，須田[83]，三木ら[103]，辺見ら[104]の報告より膵管上皮の変化がこれらの所見を形成すると思われ，膵液の性状の変化とあいまって流体力学的な膵液流出障害がおこり膵外分泌機能検査に影響すると思われる。臨床的にはPS試験と膵管造影所見は60～70%に相関関係がみられ[75][93][95][96]，一般的に膵障害が高度であれば両者はよく相関し，軽度障害では相関しないといわれている[75][93]－[95][103][105][107]。著者の実験でもPS試験膵管造影のいづれか一方で高度異常をしめすものでは他方の検査でも何らかの異常をしめした。しかし軽度異常をしめすものではほかの検査で正常と判定されたものがあった。これはPS試験では膵予備能，膵外分泌に影響するホルモンや神経などの身体的諸条件，腫瘤などによる膵液通過障害の有無などが，一方膵管造影では造影範囲，造影条件，異常所見の読みなどの問題が複雑に影響しあうためと思われた。著者の実験例で腫瘤形成が膵管開口部付近にあり主膵管に局所的に狭小化がおこっているものではPS試験で異常をしめし，腫瘤が末端部にあるものではPS試験でチェックできない例が多かった。一方びまん性に線維化の高度な組織変化をしめすものは膵管造影で数珠状を呈しPS試験でも高度障害をしめし，組織変化中等度のものでは膵管造影所見で狭小化，拡張などの所見がみられ，PS試験でも異常をしめすものが多く，組織変化軽度のものではPS試験，膵管造影で正常と判定されるものがあった。

両検査法の有用性については，神津ら[93]は臨床例137例について両検査を比較検討し，膵管造影正常例は膵機能正常例のほとんどをふくむが，そのほかに膵機能低下例の混入している可能性があることを指摘し，一方春日井[109]は剖検膵における膵管像とその組織学的検索をおこない，膵管造影上慢性膵炎と診断されたものは全例慢性膵炎の組織学的所見をしめしその重症度も90%以上で一致したとしている。著者の実験ではいずれが有用か判定できなかった。

V. 結　論

体重4.5kgから14.5kgの雑種成犬をもちいFreund's complete adjuvantにより慢性膵障害を作製し，純粋膵液によるPS試験，直接膵管造影，組織学的検索をおこないそれぞれの成績を対比検討し次の結論をえた。

1. 慢性膵障害の外分泌能は，総合組織所見として中等度以上の障害があれば機能低下をしめすが，障害が軽度であれば機能低下をしめさない場合がある。また組織障害が局在する場合には膵液流出機転に障害がなければ機能低下をしめさない。
2. 慢性膵障害の純粋膵液採取によるPS試験では液量の低下をしめしやすい。
3. 膵組織障害が中等度以上であれば膵管造影で異常所見を呈する場合が多い。
4. 膵組織障害が総合組織所見として高度であれば，PS試験と膵管造影双方で異常をしめすが，中等度以下では両検査成績に解離がみられる場合がある。
5. 膵管造影上膵管が数珠状を呈する場合は，膵管周囲や小葉間および小葉内の線維増生が著しく，高度組織障害を反映すると考えられる。
6. 膵管造影の際にみられるacinar fillingは，膵腺細胞の壊死部，小膵管拡張部，腺房拡張部に部影剤が貯溜あるいは溢出しておこると思われ，膵管造影上異常所見の一つと考えられる。

本論文の要旨の一部は，第3回日本膵臓病研究会秋季大会において発表した。
本研究の一部は厚生省特定疾患「慢性膵炎調査研究班」の調査研究費の補助をうけた。
稿を終るに臨み，御指導御校閲を賜りました小田教授に，また直接御指導御鞭撻下さいました本間達二講師に深謝いたします。また終始御助力下さいました膵研究班の諸氏に厚く御礼申し上げます。

引用文献

1) 山形敞一，柳川一成，安田恒夫：慢性膵炎の頻度－特に消化器系疾患における地位．日本臨牀，22：190－195，1964
2) 小田正幸，本間達二：膵炎－診療に有用な数値表．日本臨牀，32・夏期増刊：1743－1753，1974
3) 藤本　稔：膵臓病，膵臓研究会編，青山進午監修，pp. 211－214，医学書院，東京，1970
4) 小田正幸：慢性膵炎の概念．内科，18：1053－

1059, 1966
5) 山形敞一：シンポジウム，慢性膵炎．日消誌，66：1009, 1969
6) 小田正幸：慢性膵炎をめぐって．第19回日本医学総会特別講演．1975（京都）
7) 慢性膵炎の臨床診断基準に関する小委員会の記録概要．日本膵臓病研究会，1971
8) Creutzfeldt W, Fehr H, Schmidt H : Verlaufsbeobachtugen und diagnostische Verfahren bei der chronisch-rezidivierenden und chronischen Pankreatitis. Schweiz. med. Wschr., 100 : 1180−1189, 1970
9) Friedreich, N. : Gastroenterology, Vol. 3, pp. 999, ed. Bockus, H. L., W. B. Saunders Co. Philadelphia and London. 1965 より引用
10) Opie, B. Z. : The causes and varieties of chronic interstitial pancreatitis. Am. J. Med. Sc. 123 : 845−868, 1902
11) Comfort, M. W., Gambill, E. E. and Baggenstoss, A. H. : Chronic relapsing pancreatitis, A study of twenty-nine cases without associated disease of the biliary or gastrointestinal tract. Gastroenterol., 6 : 239−285, 376−408, 1946
12) Gambill, E. E. and Comfort, M. W. : Chronic relapsing pancreatitis, An analysis 27 cases associated with disease of the biliary tract. Gastroenterol., 11 : 1−33, 1948
13) 小田正幸，竹内　正：膵の潜在性疾患についての認識．綜合臨牀，13：689−695，1964
14) 吉岡　一：慢性症の分類と外科的治療．第16回医学総会学術講演集 Ⅳ：334−336，1963
15) Sarles, H. : Pancreatitis. Symposium, Marseilles, April 25 and 26, 1963. Basel. S. Karger. New York. 1965
16) 佐藤寿雄，須田雍夫，早坂得良，竹内　脩：形態学からみた膵炎．綜合臨牀，18：2839−2851，1969
17) 小島国次，菅又　宏：病理学よりみた慢性膵炎．診療，23：1471−1481，1970
18) 小島国次，菅又　宏，岡村明治：慢性膵炎の病理．日病会誌，57(補)：35−47，1968
19) 高木俊孝：膵臓の病理学的知見補遺−特に膵外分泌部における結合織増生について−．順天堂医学雑誌，9：146−170，1964
20) 中村耕三：慢性石灰化性膵炎．日消誌，67：1017 1018，1970
21) 名倉　宏，浅井淳平，野田愛司，早川哲夫，中島澄夫，鈴木敏行，戸田安士：膵生検よりみた膵線維化の超微形態的研究．日本臨牀，31：3277−3284，1973
22a）小田正幸，本間達二：慢性膵炎の疫学と成因．日消誌，66：1009−1012，1969
22b）西沢一好：慢性膵障害に関する実験的研究．信州医誌，22：125−142，1974
23) Pavlov, I. P. : Gastroenterology, Vol. 3, pp. 717−733, ed. Bockus, H. L., W. B. Saunders Co. Philadelphia and London. 1953
24) Grossman, M. I. : Control of pancreatic secretion. in "The Exocrine Pancreas", pp. 59−73 ed. Beck, I. T. and Sinclair, D. G. Churchill, London, 1971
25) Sarles, H., Dani, R., Prezelin, G., Souville, C. and Figarella, C. : Cephalic phase of pancreatic secretion in man. Gut., 9 : 214−221, 1968
26) Bayliss, W. M., and Starling, E. H. : The mechanism of pancreatic secretion. J. Physiol., 28 : 325−353, 1902
27) Harper, A. A. and Raper, H. S. : Pancreozymin, a stimulant of the secretion of pancreatic enzymes in extracts of the small intestines. J. Physiol., 102 : 115−125, 1943
28) Sun, D. C. H. and Shay, H. : Pancreozymin secretin test. The combined study of serum enzymes and duodenal content in the diagnosis of pancreatic disease. Gastroenterol., 38 : 570−581, 1960
29) Dreiling, D. A. and Janowitz, H. D. : The measurement of pancreatic secretory functin. in Ciba Foundation Symposium on the Exocrine Pancreas, pp. 225−252, ed. A. V. S. de Reuck and Cameron, M. P. Churchill. London, 1962
30) 高橋喜重：膵における Amylase 合成と分泌動態に関する研究．日消誌，70：1320−1320，1973
31) Challice, C. E. and Lacy, D. : Fine structure of exocrine cells of the pancreas. Nature,

174 : 1150−1151, 1954

32) Farquhar, M. G. and Wellings, S. R. : Electron microscopic evidence suggesting secretory granule formation within the Golgi apparatus. J. Biophysic. Biochem. Cytol., 3 : 319−321, 1957

33) Sjöstrand, F. S. and Hanzon, V. : Ultrastructure of Golgi apparatus of exocrine cells of mouse pancreas. Exp. Cell. Res., 7 : 415−429, 1954

34) Palade, G. E. : Intracisternal granules in the exocrine cells of the pancreas. J. Biophysic. Biochem. Cytol., 2 : 417−422, 1956

35) Makhlouf, G. M. and Blum, A. L. : An assessment of models for pancreatic secretion. Gastroenterol., 59 : 896−908, 1970

36) 八田善夫，菅田文夫，田中義丈，高橋喜重，渡辺静一，田口 進：Pancreozymin-Secretin 試験−酵素分泌を中心として−．最新医学，25 : 2336−2341, 1965

37) Shepovalnikov, N. P. : The physiology of the intestinal juice. Thesis, St. Petersburg. 1899

38) Marshall, J. M. : Distributions of chymotrypsinogen procarboxypeptidase, desoxyribonuclease and ribonuclease in bovine pancreas. Exp. Cell. Res., 6 : 240−242, 1954

39) Siekevitz, P. and Palade, G. E. : A cytochemical study on the pancreas of the guinea pig, Rep. 1. Isolation and enzymatic activity of cell fraction. J. Biophysic. Biochem. Cytol., 4 : 203−217, 1958

40) Siekevitz, P. and Palade, G. E. : A cytochemical study on the pancreas of the guinea pig, Rep. 2. Functional variations in the enzymatic activity of microsomes. J. Biophysic. Biochem. Cytol., 4 : 309−319, 1958

41) Siekevitz, P. and Palade, G. E. : A cytochemical study on the pancreas of the guinea pig. Rep. 3. In vivo incorporation of leucin-1-C^{14} into the protein of cells. J. Biophysic. Biochem. Cytol., 4 : 557−566. 1958

42) Becker, V. : Histochemistry of the exocrine pancreas. In "Ciba Foundation Symposium on The Exocrine Pancreas" pp. 56−66, Ed. A. V. S. de Reuck and Cameron, M. P. London : Churchill, 1962

43) Grossman, M. I. and Ivy, A. C. : Effect of alloxan upon external secretion of the pancreas. Proc. Soc. Exp. Biol., 63 : 62−63, 1963

44) Janowitz, H. D. : Handbook of Physiology, Vol Ⅱ. pp. 925−934, Ed. Code, C. F. Washington, American Physiological Society, 1967

45) Ekholm, R., Zelander, T. and Edlund, Y. : The ultrastructural organization of the rat exocrine pancreas. Ⅱ. Centroacinar cells, intercalary and intralobular duct. J. Ultrastruct. Res., 7 : 73−83, 1962

46) Hermodsson, L. H. : The ultrastructure of exocrine pancreas cells as related to secretory activity. Uppsala : Almquist and Wiksell, 1965

47) Harper, A. A. : Handbook of Physiology. Vol Ⅱ., 969−995, Ed. Code, C, F., Washington, American Physiological Society, 1967

48) 小泉金次郎，小泉春雄：膵機能と病理組織所見．日膵研プロシーディングス，2(2)：109−111, 1972

49) 斉藤慶一，左近司光明，野崎幹弘，若林利重：病理組織所見と膵機能．日膵研プロシーディングス，2(2)：108, 1972

50) 中村昌男，武市政文，早川昌昭，大野哲男，足立皓岑，伴 昌明，真野春彦，木下悦之：膵生検組織所見と膵機能．日膵研プロシーディングス，2(2)：105−107, 1972

51) 徳武光貴，岩月矩之，小関 柄，佐藤秀樹，松野正紀，白柏光康，芳賀紀夫，斉藤洋一，須田雍夫，佐藤寿雄：慢性膵炎における機能と組織の discrepancy を示した症例を中心として．日膵研プロシーディングス，2(2)：91−93, 1972

52) 細田四郎，馬場忠雄，加嶋 敬，安芸宏信，中川雅夫，辻 俊三，内田悦弘，十倉保宣，松井喜彦：膵組織像との対比による膵外分泌機能検査法の再検討．日膵研プロシーディングス，3(1)：158−160, 1973

53) 権田厚文，八木淳一郎，山下啓爾，奥山輝之，藤井佑二，林田康男，世良田進三郎，沢田好明，城所 働，藤田博明，内藤聖二：慢性膵炎における膵管像と組織像，P-S Test との対比ならびに治

療成績について．日膵研プロシーディングス，5（2）：39－40，1975
54) 竹内　正，石井兼央，中村耕三，橋田鉄也：Pancreozymin-Secretin 試験の再検討（とくに膵の予備能を中心に）．日膵研プロシーディングス，1（1）：5－6，1971
55) 土屋涼一：膵切除後障害．日本臨牀，25：2726－2732，1967
56) Petersen, H.: The duodenal aspirate following secretin stimulation a variance study in man. Scand. J. Gastroent., 4: 407－412, 1969
57) Doubilet, H. and Mulholland, J. H.: Intubation of the pancreatic duct in the human. Proc. Soc. Exp. Biol. Med., 76: 113－114. 1951
58) McCune, W. S., Shorb, P. E. and Moscovitz, H.: Endoscopic Cannulation of the ampulla of vater, Apreliminary report. Ann. Surg., 167: 752－756, 1968
59) 大井　至：Fiberduodenoscope による内視鏡的膵管造影．日消誌，66：880－883，1969
60) Birnstingl, M.: A study on pancreatography, Brit. J. Surg. 47: 128－139, 1959
61) Howard, J. M. and Short. W. F.: An evaluation of pancreatograhpy in suspected pancreatic disease. Surg. Gyn. Obst., 129: 319－324, 1969
62) Howard, J. M. and Nedwich, A.: Correlation of the histologic observations and operative findings in patient with chronic pancreatitis. Surg. Gyn. Obst., 132: 387－395, 1971
63) Pollock, A. V.: Pancreatography in the diagnosis of chronic relapsing pancreatitis. Surg. Gyn. Obst., 107: 765－770, 1958
64) Berens, J. J., Baggenstoss, A. H. and Gray, H. K.: Ductal changes in chronic pancreatitis. Arch. Surg., 68: 723－733, 1954
65) Doubilet, H., Poppel, M. H. and Mulholland, J. H.: Pancreatography. Technics, Principles and Observations. Radiology, 64: 325－339, 1955
66) Doubilet, H., Poppel, M. H. and Mulholland, J. H.: Pancreatography－Indications and Observations. J. A. M. A., 23: 1027－1030, 1957
67) Doubilet, H., Poppel, M. H. and Mulholland, J. H.: Pancreatography. Ann. N. Y. Acad. Sci., 78: 829－851, 1959
68) Nakamura, K., Sarles, H. and Payan, H.: Three-dimensional reconstruction of the pancreatic duct in chronic pancreatitis, Gastroent., 62: 942－949, 1972
69) Berman, L. G., Prior, J. T., Abramow, S. H. and Ziegler, D. D.: A study of the pancreatic duct system in man by the use of vinyl acetate casts of postmortem preparations. Surg. Gyn. Obst., 110: 391－403, 1960
70) 春日井達三，久野信義，木津　稔：内視鏡的膵管造影－マノメートリック法を中心に－．胃と腸，8：303－314，1973
71) 加藤景三，中沢三郎：膵・胆管造影の基礎的検討－膵管・胆管の解剖と造影像－．胃と腸，8：335 343，1973
72) 加藤景三：膵管造影の基礎的検討．日消誌，69：503－523，1972
73) 中島正継，川井啓市，多田正大，島本和彦，赤坂裕三，光吉靖夫，竹林政史，菅原俠治，加藤守彦：内視鏡的膵管造影法による慢性膵炎診断へのアプローチ－術中膵肉眼診断および膵生検診断との対比－．胃と腸，8：377－384，1973
74) 小松勝彦：小膵管拡張における膵管造影および病理組織学的研究－主として嚢状拡張について－．順天堂医学，19：250－269，1973
75) 山口淳正：十二指腸鏡的膵管造影法の臨床的評価に関する研究．鹿児島大学医学雑誌，26：461－498，1974
76) 三木　洋：内視鏡的膵胆管造影法の臨床的研究．日消誌，71：234－248，1974
77) 小板橋和治：内視鏡的膵・胆管造影に関する研究．信州医誌，20：36－52，1972
78) 大井　至：十二指腸ファイバー膵管像について．治療，53：798－803，1971
79) Classen, M.: Diagnostische Bedeutung der endoscopischen Kontrastdarstellung des Pancreasgangsystems. Leber Magen Darm, 2: 79 84, 1972
80) Millbourn, E.: Calibre and appearance of the pancreatic ducts and relevant clinical problems. Acta Chir. Scandinav., 118: 286－303,

1959
81) 辺見武彦，宮本峻光，武部勝海，森山忠良，武藤良弘，赤司光弘，土屋凉一：慢性膵炎に於ける膵管の形態と膵組織像について．日消誌，70：20－35，1973
82) 21より引用
83) 須田耕一：小膵管の上皮化生に関する病理組織学的研究．順天堂医学，17：579－590，1971
84) 水本龍二：膵臓病．pp. 184－194，膵臓研究会編，医学書院．東京，1970
85) Gambill, E. E.: Pancreatitis. pp. 50－82, C. V. Mosby, Saint Louis, 1973
86) Blumenthal, H. T. and Probstein, J. G.: Pancreatitis. A clinical pathologic correlation, pp. 11－106, C. C. Thomas, Springfield Illinois, 1959
87) 角田　司：慢性膵炎の発生機序に関する考察－Freund's complete adjuvant 膵内注入による実験的慢性膵障害の電子顕微鏡的研究．J. Clin. Electron Microscopy, 8：189－203，1975
88) 65より引用
89) 49より引用
90) 52より引用
91) 鎌田悌輔，辰己駿一，小林絢三，小林　庸：逆行性膵管造影の実験的研究，第一報　造影剤の種類および注入量の膵組織におよぼす影響．日消誌，70：531－541，1973
92) 田畑育男，松川昌勝，戸田聖一，田島　強：内視鏡的膵管造影法による慢性膵炎の診断－確診例と臨床的疑診例との比較検討を主として．日膵研プロシーディングス，3（2）：85－86，1973
93) 神津忠彦，大井　至，竹内　正，竹本忠良：内視鏡的膵管造影法－膵機能との対比．最新医学，27：1735－1741，1972
94) 森井　健，遠藤義彦，江原　学，中川史子，北村次男，奥田　茂，田村　宏，松井征雄，和田　昭：膵管像からみた慢性膵炎の病態．日膵研プロシーディングス，5（2）：37－38，1975
95) 中野　哲，鈴木敏行，堀口祐爾，北村公男，三輪正夫，岡田克彦，竹田武夫：内視鏡的膵管造影の検討－剖検例，膵機能検査成績との対比を中心として．日消誌，69：997－1007，1972
96) 万袋昌良，菊地武志，三島邦基，近藤祥昭，内多嘉具，原田英雄：膵管造影像と膵外分泌機能の対比，並びに膵疾患に於けるそれらの所見．日膵研プロシーディングス，3（1）：143－145，1973
97) 森井　健，近藤義彦，江原　学，竜田正晴，奥田茂，北村次男，田村　宏，乾　久郎：内視鏡による膵管形態の把握と膵外分泌機能の検討．日膵研プロシーディングス，2（2）：29－31，1972
98) 中村昌男，武市政之，早川昌昭，足立皓岑，伴　昌明：膵管造影と膵機能．日膵研プロシーディングス，2（2）：32－34，1972
99) 馬場忠雄，安芸宏信，中川雅夫，加嶋　敬，細田四郎，中島正継，多田正大，赤坂裕三，川井啓市：内視鏡的膵管造影法とパンクレオザイミン・セクレチン試験．日膵研プロシーディングス，2（2）：35－36，1972
100) 三島邦基，菊地武志，万袋昌良，近藤祥昭，内多嘉具，原田英雄：膵管造影と膵機能．日膵研プロシーディングス，2（2）：37－38，1972
101) 藤田力也，工村房二，高橋正憲，大沢　仁，長谷川吉康，三芳　端：内視鏡的膵管造影法と膵機能検査所見について．日膵研プロシーディングス，2（2）：39－40，1972
102) 堀口祐爾，中野　哲，竹田武夫，北村公男，中村修之，鈴木敏行：内視鏡的膵管造影と膵機能検査．日膵研プロシーディングス，2（2）：41－42，1972
103) 三木　洋，中沢三郎，早川哲夫，服部外志之，加藤景三，内藤靖夫，小沢道雄：膵管造影と膵機能．日膵研プロシーディングス，2（2）：43－46，1972
104) 辺見武彦，神田和弘，樋口　巌，森山忠良，添田修二，古川正人，椙原美昭，赤司光弘，伊藤俊哉，土屋凉一：膵管の形態と膵機能について（慢性膵炎を中心に）．日膵研プロシーディングス，2（2）：51－54，1972
105) 久野信義，春日井達造，木津　稔，小栗　剛，水野　宏：慢性膵炎例における内視鏡的膵・胆管造影と膵機能検査．日膵研プロシーディングス，3（2）：87－88，1973
106) 沢武紀雄，広瀬昭一郎，中島　真，西邨啓吾，米田正夫，島崎圭一，杉本立甫，鈴木邦彦，武内重五郎：膵機能の対比からみた膵管造影について．日膵研プロシーディングス，4（1）：25－26，1974
107) 牧野　博：慢性膵炎と膵癌における膵機能と

EPG の検討．日膵研プロシーディングス，5（1）：55－56，1975
108）白相光康：膵管ドレナージ法による膵外分泌機能の検討．日消誌，70：658－672，1973
109）春日井達三：内視鏡的膵管造影法．内科，36：30－38，1975

（51．4．6 受稿）