

## 症 例

### 血中および肝組織中に Australia 抗原と $\alpha$ -fetoprotein を証明した, 肝硬変を伴う原発性肝癌の 1 例

花岡 脩三 赤羽 賢浩 清沢 研道 高橋 俊博 月岡寿一郎

長田 敦夫 大森 晶彦 古田 精市 小田 正幸

信州大学医学部第二内科学教室

相沢 正樹

松本市 相沢病院

### A CASE OF PRIMARY LIVER CELL CANCER WITH POSITIVE AUSTRALIA ANTIGEN AND $\alpha$ -FETOPROTEIN IN SERUM AND HEPATIC TISSUE

HANAOKA, S., AKAHANE, Y., KIYOSAWA, K.,  
TAKAHASHI, T., TSUKIOKA, J., NAGATA, A.,  
OMORI, A., FURUTA, S., ODA, M., and AIZAWA, M. ※

Department of Internal Medicine, Faculty of Medicine,  
Shinshu University

Aizawa - Hospital (Matsumoto city) ※

Key words : 原発性肝癌 (primary liver cell cancer), オーストラリア抗原 (Australia-  
antigen), アルファフエトプロテイン ( $\alpha$ -fetoprotein) 蛍光抗体法  
(immunofluorescence.)

#### はじめに

1965年 Blumberg (1)らによって発見された Australia 抗原 (以下 Au 抗原) は, その後 Prince (2), 大河内 (3)らによって血清肝炎と密接な関連を有することが報告され, 以来肝疾患との関連において種々論じられている。Au 抗原の生物学的あるいは生化学的な性質についてはまだ確定的な結論は得られていないが, 臨床的には本抗原が肝炎の病因として重要な役割りを果していることが次第に明らかにされてきている。

肝疾患における Au 抗原に関しては, これまで血清中のものについての報告は多いが, 肝組織中のものについては, なお僅かの報告をみるのみである。ことに原発性肝癌の肝組織中 Au 抗原に関しては殆んど記載がない。肝組織中の Au 抗原に関するこれまでの報告をみると, いずれも蛍光抗体法あるいは電子顕微鏡によって検索しているが, 報告者により肝組織中の局在部位, 疾患別の出現率などに多少の相違がみられる。

また  $\alpha$ -fetoprotein (以下 AFP) に関しては, Abelev (4)らが移植肝癌マウス血清中に  $\alpha$ -fetoglobulin の出現を見出し, 次いで翌年 Tatarinov (5)らが初めて原発性肝癌患者血中に embryo-specific  $\alpha$ -globulin として発見したが, その後この AFP が原発性肝癌の特異的診断法として高く評価されるようになった。AFP も主として血清中出现率が問題になっているが, 蛍光抗体法によって肝癌組織中に AFP を証明している報告もみられている。

今回著者らは肝硬変を合併した原発性肝癌の 1 例に, 血中および肝組織中に Au 抗原と AFP を証明し得たので, 症例について報告しあわせて原発性肝癌における Au 抗原と AFP について若干の考察を加える。

症例 脇○史○ 45才♂

主訴 肝腫大

家族歴 特記すべきものはない

既往歴 アルコールを10数年間毎日2~3合飲んでい

花岡, 赤羽, 清沢, 高橋, 月岡, 長田, 大森, 古田, 小田, 相沢




図2 肝シンチグラム

(昭和45年10月28日)

肝右葉外側部から下部にかけて space occupying lesion を認める。

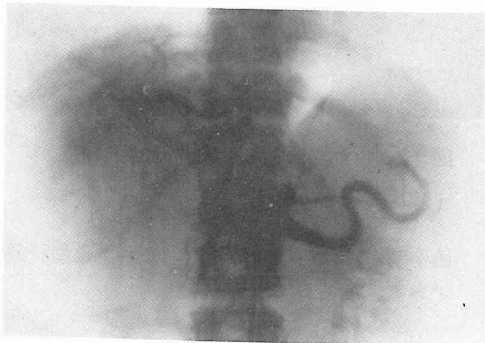


図3 選択的血管造影

(昭和45年11月4日)

右葉中～上部血管影の増加, および同下部に減少をみとめる。

知せず, 腹水も認められない。下肢に浮腫はみられない。

第Ⅱ回入院時の諸検査成績は表1に示したごとくである。

入院後の経過: 入院後微熱が続き, 心窩部の圧痛もつよく, 食思不振, 全身倦怠感, 易疲労感などが著明であったが, 一般肝庇護療法, 抗生物質および鎮痛剤の投与などで次第に自覚症状は軽減した。しかし肝機能は徐々に悪化し, 黄疸もみられるようになった。

昭和45年10月28日に行なった肝シンチグラムで肝右葉外側部から下部にかけて space occupying lesion を認め(図2), また11月4日に行なった選択的血管造影で肝右葉下部より中央上部にかけて腫

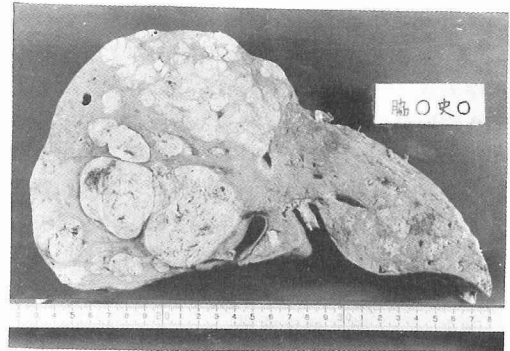


図4 肝臓の肉眼所見

割面では粟粒大の偽小葉がみられ, 腫瘍結節が右葉下部から中央上部にかけて多数みられる。

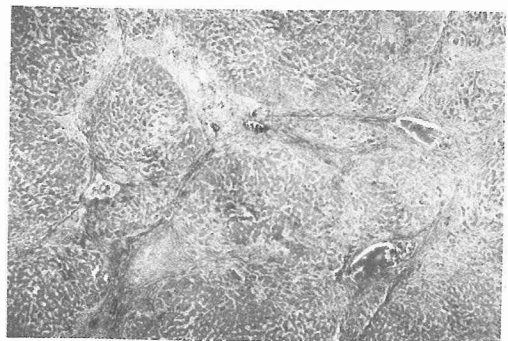


図5 剖検時の肝組織 (47年7月22日)

Azan 染色 40×

肝実質は細い結合織でとり囲まれ乙型肝炎硬変を合併している。

瘍のあることが証明されたため(図3), 11月12日より週1回の FAMT 療法を開始した。

また11月初めより咳嗽, 喀痰などが現われ, 次第に増強してきた。胸部レ線写真で両側中肺野から上肺野にかけて米粒大から大豆大の異常陰影がみられ, 転移性肺癌が考えられた。また横隔膜の挙上が著明にみられた。

昭和46年1月に行なった血中 Au 抗原および AFP の検索ではいずれも陽性であった。AFP はその後の検査で常に陽性であったが, Au 抗原は3月ころから IEOP 法では陰性となった。

昭和46年2月から都合により外来通院で FAMT 療法を行っていたが, 腹部膨満感, 全身倦怠感, 上腹部痛が次第につよくなり, 腹水もみられるよう

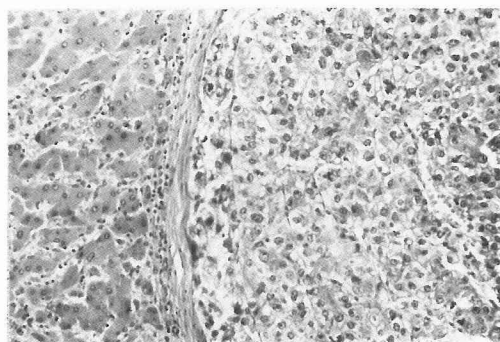


図6 剖検時の肝組織 (昭和47年7月22日)  
H. E. 染色 200×

右側は腫瘍組織、左側は正常部である。腫瘍細胞は明るい大型の胞体を持ち、核も明るく、大型の核小体を有している。

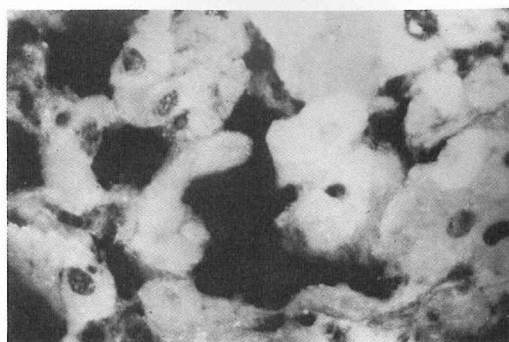


図7 肝組織中 Au 抗原 (蛍光抗体直接法)  
600×

肝組織中における Au 抗原の局在を示したものの。いくつかの肝細胞に Au 抗原がみられる。

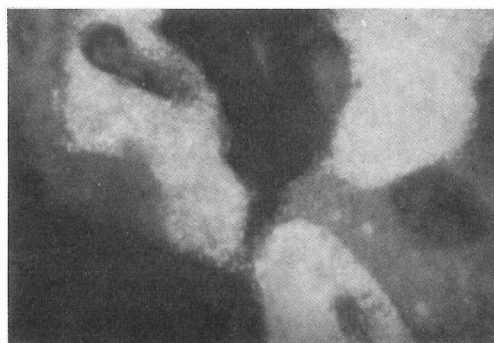

図8 肝組織中 Au 抗原 (蛍光抗体直接法)  
1,500×

肝組織中 Au 抗原は主として肝細胞質内に細胞粒状にみられるが、一部は核内にも認められた。

が多数みられるが、とくに左葉に著明であった。

その他の臓器には著明な病変はみられなかった。

#### Au 抗原と AFP の検索

##### 1) Au 抗原

##### i) 血中 Au 抗原

血中 Au 抗原に関しては Immuno-electrophoresis 法 (I EOP 法) によった。

泳動条件は

Gel	0.9% Agarose	) 等量混合
	1.0% Agar	

Buffer	Barbital	PH 8.6	$\mu$ 0.05
--------	----------	--------	------------

電 圧	20 V/cm
-----	---------

泳動時間	45分
------	-----

である。

になってきたため、7月1日3回目の入院をした。

第Ⅲ回入院 (昭和46年7月1日～7月22日)

入院時の諸検査成績は表1に示したごとくである。

入院後の経過：入院後も腹部膨満感、全身倦怠感などをつよく訴え、また持続的な上腹部痛があり、テール便もみられた。利尿剤を用いたが腹水は減少せず、却って全身の浮腫傾向がつよくなった。入院時より皮膚および眼球結膜に軽い黄疸がみられたが、とくに増強する様子はなかった。浮腫がつよくなるとともに呼吸困難が現われ、血圧も次第に低下してきた。7月16日ころから下痢が頻回に現われ、全身の衰弱が著るしく、7月22日朝死亡した。

#### 剖検所見

剖検時皮膚に黄疸を認め、血性の腹水が2400mlあった。

肝は剣状突起下5横指と著るしく腫大し、重量は2,900g、右葉表面に大小の灰白色結節がみられ、下面の腫瘍表面には著明な出血と凝血塊の附着を認めた。剖面では粟粒大の偽小葉がみられ、右葉下面には小児手拳大の結節があり、それらの周辺には浸潤性増殖像を、また横隔膜面には小豆大の転移結節を認めた (図4)。組織学的には、肝実質は比較的細い結合組織により囲まれた偽小葉から成り、乙型肝炎変の像を呈している (図5)。また腫瘍細胞は明るい大型の胞体を持ち、核も明るく明瞭な核小体を有しており、それらが索状構造を示し、かつ壊死傾向が著明であった。組織学的には Edmondson 分類 (6) の Grade III にあたると思われる (図6)。

肺は肉眼的に全葉に米粒大から大豆大の転移病巣

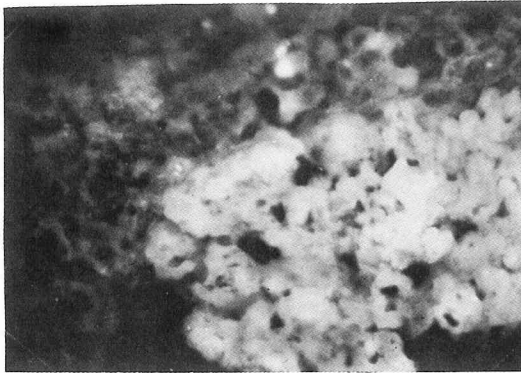


図9 肝組織中 AFP (蛍光抗体間接法)  
600×

AFP は腫瘍組織中に斑紋状に集簇して認められ、肝細胞内では細胞質にび慢性に存在している。

本法による検索で患者血中に Au 抗原の存在が証明された。

#### ii) 肝組織中 Au 抗原

肝組織は剖検時得られたものを用いた。肝組織中 Au 抗原の検索は蛍光抗体直接法によった。この際用いた抗血清は当科外来で約14年間にわたり交換輸血を受けている Sulfhemoglobinemia の患者血清 (SASAKI 血清) に FITC を conjugate したものである (方法ならびに肝組織中蛍光物質の Au 抗原特異性などの詳細については「肝臓」に投稿中<sup>(7)</sup>)。なお SASAKI 血清の Au 抗体価は IA 法で 5,000倍である (東大輸血部大河内博士による)。

肝組織中 Au 抗原は主として肝細胞質内に細かな顆粒状に存在しているが、一部核内にも認められた。(図7, 8)。

なお Au 抗原は腫瘍組織中にも巣状に存在している

#### 2) AFP

##### i) 血中 AFP

Ouchterlony 法によった。この際用いた抗血清は抗 AFP ウマ血清 (ミドリ十字社) である。

本法で患者血中に AFP の存在が証明された。

##### ii) 肝組織中 AFP

肝組織は剖検時得られたものを用いた。肝組織中 AFP の検索は蛍光抗体間接法により行なった。使用した抗血清は抗 AFP ウマ血清 (ミドリ十字社) である。AFP は腫瘍組織中に斑紋状に集簇して認められ肝細胞内では細胞質にび慢性に存在した (図9)。

#### 考案

Au 抗原は Prince<sup>(2)</sup>, 大河内ら<sup>(3)</sup>によって血清肝炎と密接な関連のあることが報告されてより、主として肝疾患との関係において論じられてきている。とくに最近では本抗原が単に急性肝炎の病因としてのみではなく肝疾患の慢性化に重要な役割りを果していると考えられるようになってきた。

これまでの報告の多くは血清中の Au 抗原に関するものであるが、検出方法のちがい、疾患分類および測定時期の相違などにより検出率は様々である。一方肝組織中の Au 抗原に関する報告は極めて少く、Nowoslawski<sup>(8)</sup>ら, Sutnick<sup>(9)</sup>ら, Coyne<sup>(10)</sup>ら, Edgington<sup>(11)</sup>ら, 本邦では志方<sup>(12)</sup>ら, 辻<sup>(13)</sup>らおよび著者ら<sup>(7)(14)</sup>の報告があるのみである。これらはいずれも蛍光抗体法および電子顕微鏡により肝組織中 Au 抗原を検索しているが、肝組織内局在部位および Au 抗原出現率などに関しては報告者により相違がみられる。肝細胞内局在部位については Sutnick<sup>(9)</sup>ら, Coyne<sup>(10)</sup>ら, 辻<sup>(13)</sup>らは肝細胞核中に, Nowoslawski<sup>(8)</sup>ら, Edgington<sup>(11)</sup>ら, 志方<sup>(12)</sup>らおよび著者<sup>(7)(14)</sup>らは主として肝細胞質内に、一部は核中に Au 抗原の存在を認めている。Au 抗原の肝細胞内における、局在部位の相違について、Edgington<sup>(11)</sup>らは技術的な差か、抗血清の特異性に問題があるのかもしれないといい、志方<sup>(12)</sup>らは Au 抗原生成過程の時期の差か、あるいは抗血清の差か現在のところ不明であるとしている。著者らは肝細胞質内 Au 抗原陽性例の1部の症例に補体、免疫グロブリンを肝組織中に認める成績を得ているので、Au 抗原の細胞質内の存在が、抗体、補体との関与のもとに病因的な役割りを果しているのではないかと考えている。また肝組織中の Au 抗原出現率について Coyne<sup>(10)</sup>らは組織学的に肝炎と診断されたものでは33例中30例 (91%) に陽性であるといい、Edgington<sup>(11)</sup>らは急性肝炎で血中 Au 陽性例17例中7例に、血中 Au 陰性例20例中7例に肝組織中に Au 抗原を認め、また慢性肝炎では血中 Au 陽性例では8例中6例、血中陰性例では16例中3例に肝組織中 Au 抗原を認め、本抗原が直接的にあるいは immune complex として肝疾患の病因的役割りを果していると考えている。著者<sup>(7)(14)</sup>らの成績では急性肝炎25例中13例 (52%)、慢性肝炎活動型24例中15例 (63%)、肝硬変18例中15例 (83%) に肝組織中 Au 抗原がみられている。

このように急性肝炎から慢性肝炎活動型、肝硬変へと病変が進むにつれて Au 抗原陽性率が高くなる

ということは、肝炎から肝硬変さらに肝癌に進む過程に Au 抗原が重要な役割を果たしているものと思われる。この点に関して Sherlock 等は血中 Au 抗原陽性の慢性肝炎患者17例中5例に primary liver cell cancer があり、この5例のうち4例は肝硬変を合併していたことから Au 抗原陽性の急性肝炎は慢性肝炎から肝硬変さらに肝癌へ進展するものと考えている。また Denison 等は双生児の原発性肝癌例に Au 抗原を証明し、家族性肝癌の病因として Au 抗原の可能性を強調している。Vogel 等は Uganda においては原発性肝癌45例中18例(40%)に補体結合法で血中 Au 抗原が証明され、Au 抗原陽性例では AFP の陽性率も高く、posthepatic cirrhosis を合併するものが多いことから、原発性肝癌の発症に肝炎ウイルスの感染が関係しているのではないかと考えている。著者らの症例は乙型肝炎を合併した原発性肝癌であるが、肝組織中に Au 抗原の存在が認められることは、Sherlock 等および Vogel 等のいうごとく、肝炎より肝硬変、肝癌への進展に Au 抗原が重要な役割をになっていることを示唆しているものと思われる。

次に Tatarinov 等によって原発性肝癌患者血清中に見出された AFP は、その後の研究により原発性肝癌に比較的特異的にみられるものであり、現在原発性肝癌の診断の有力な手段となっている。AFP の出現率については多数の報告がみられるが原発性肝癌の血清中の AFP 出現率は70ないし80%と考えられている。AFP の肝組織内局在については蛍光抗体法によって証明されている。西岡等は肝癌組織中の AFP は主として、腫瘍細胞の細胞膜および細胞質全体にび慢性に、また稀に核膜のみに鮮明に局在しているといい、高橋等は癌細胞巢全体に存在するものあるいは帯状ないしは斑紋状にある領域に限局してみられるものがあり、また癌細胞の悪性度、Edmondson 分類の面よりみると、分化の最も強い Grade I では陰性例が多く、Grade II, III で陽性率が高く、また血中の AFP 量も多いが、最も未分化な Grade IV では却って低値を示したという。著者らの症例は Edmondson 分類では Grade III であり、肝内 AFP は腫瘍組織内に蛍光陽性の細胞集団として斑紋状にみられ、また細胞内では西岡等のいうように細胞質全体にび慢性にみられた。

最後に原発性肝癌における Au 抗原と AFP との関係については、Sherlock 等は5例の Au 抗

原陽性肝癌のうち2例に AFP がみられたといい、Vogel 等は Au 抗原陽性例18例中16例に AFP が認められることから、Au 抗原陽性の肝癌が AFP 陽性になりやすいといっているが、一般的には遠藤等のいうごとく、Au 抗原と AFP との関係は一定していないようである。

### 結 語

血中ならびに肝組織中に Au 抗原および AFP を証明し得た肝硬変を伴う原発性肝癌の1例を報告した。

肝組織中の Au 抗原は蛍光抗体直接法により検索し、主として肝細胞質中に、一部は核内に細顆粒状に存在することを証明した。また AFP は蛍光抗体間接法により腫瘍組織の細胞質内にび慢性に認められた。

Au 抗原は原発性肝癌の病因として重要な役割を果たしているものと考えられ、また AFP は比較的未分化な肝癌組織より産生されるものと思われるが両者の関係についてはなお不明である。

本論文の要旨は日本臨床免疫研究会第3回総会(昭和46年11月 大阪)にて発表した。

なお抗血清に関して種々御高配を賜った東大輸血部大河内一雄博士および病理学的検索にあたって御指導受けた信大第2病理田口八郎博士に深謝する。

### 文 献

- 1) BLUMBERG, B. S. et al. A new antigen in leukemia sera. JAMA 191, 541-546, 1965
- 2) PRINCE, A. M. An antigen detected in the blood during the incubation period of serum hepatitis. Proc. Natl. Acad. Sci., 60, 814-821, 1968
- 3) OKOCHI, K. et al. Observations on Australia antigen in Japanese. Vox Sang, 15, 374-385, 1968
- 4) ABELEV, G. I. et al. Production of embryonal  $\alpha$ -globulin by transplantable hepatomas. Transplantation, 1, 174-180, 1963
- 5) TATARINOV, Ju. S. Detection of embryospecific  $\alpha$ -globulin in the blood sera of patient with primary liver tumor.

- Vop. Med. Klim. 10, 90—91, 1964
- 6) EDMONDSON, H. A. Tumors of the liver and intrahepatic bile ducts. Atlas of Tumor Pathology A. F. I. P. 1958
- 7) 古田精市ほか 肝疾患における血中および肝組織中の Au 抗原について 肝臓 投稿中
- 8) NOWOSLAWSKI, A. et al. Cellular localisation of Australia antigen in the liver of patients with lymphoproliferative disorders. Lancet, 1, 494—498, 1970
- 9) SUTNICK, A. I. et al. Viral hepatitis. Revised concepts as a result of the study of Australia antigen. Med. Clin. North Amer., 54, 805—817, 1970
- 10) COYNE, V. E. et al. The localization of Australia antigen by immunofluorescence. J. exp. Med., 131, 307—315, 1970
- 11) EDGINGTON, T. et al. Intrahepatic expression of serum hepatitis virus-associated antigens. J. exp. Med., 134, 871—885, 1971
- 12) 志方俊夫ほか オーストラリア抗原の組織内分布とその形態(1)—蛍光抗体法による検索 医学のあゆみ 79:19—20, 1971
- 13) 辻 孝夫ほか グルタルアルデヒド処理による nonsoluble 抗原の作製とその応用—蛍光抗体法による慢性肝炎患者の肝組織内オーストラリア抗原の局在, 医学のあゆみ, 77:567—569 1971
- 14) 花岡脩三ほか 肝疾患における血中, 肝組織中のオーストラリア抗原について 第13回日消会秋季大会シンポにて発表(昭和46年10月)
- 15) SHERLOCK, S. et al. Chronic liver disease and primary liver cell cancer with hepatitis-associated (Australia) antigen in serum. Lancet, 1, 1243—1247, 1970
- 16) DENISON, E. K. et al. Familial hepatoma with hepatitis-associated antigen. Ann. Int. Med., 74, 391—394, 1971
- 17) VOGEL, C. L. et al. Hepatitis-associated antigen in Ugandan patients with hepatocellular carcinoma. Lancet, 2, 621—624, 1970
- 18) 遠藤康夫ほか 悪性腫瘍の免疫学的診断 内科 28:625—629, 1971
- 19) 西岡幹夫ほか 蛍光抗体法による原発性肝癌組織中の  $\alpha$ -fetoprotein の証明 医学のあゆみ: 77, 150—152, 1971
- 20) 高橋正宣ほか:免疫拡散法および蛍光抗体法による  $\alpha$ -fetoprotein とその病理組織学的背景 Med. postgrad. 9:249—260, 1971

(1971. 12. 20 受稿)