信州医誌，19(3)：321～325，1971

症　例

甲状腺右葉を欠如せる甲状腺機能亢進症の1例

牧内正夫　村松　昭　宮川　信
佐藤赳夫　降旗力男
信州大学医学部第二外科学教室

A CASE OF APLASIA OF RIGHT THYROID LOBE ASSOCIATED WITH HYPERTHYROIDISM

Masao MAKIUCHI Akira MURAMATSU Makoto MIYAKAWA
Takeo SATOU and Rikio FURIHATA
Department of Surgery, Faculty of Medicine,
Shinshu University

Key words：甲状腺（thyroid），甲状腺右葉欠如（aplasia of right thyroid lobe），甲状腺機能亢進症（hyperthyroidism）

はじめに

近年，放射性ヨウ素の使用など，臨床検査法の進歩によって，異所性甲状腺や形成不全など，発生学的異常に起因する疾患の診断が容易となった。しかし，これらの先天的異常は一般に無症状であることが多く，したがって実際には医療をうける例は少なく，その発生頻度などは必らずしも明らかではない。

著者らは，最近甲状腺機能亢進症の患者で，甲状腺の右葉を欠如する，まれな症例を経験したので報告し，あわせてその診断並びに治療について若干の文献的考察を行ないたい。

症　例

患者：森○み○子，35才，女性，商業

主訴：前頚部腫瘤。

家族歴および既往歴に特記すべきものなし。

現病歴：昭和46年3月下旬，心悸亢進，発汗異常口渇，食欲亢進などを訴え，某病院内科に受診したところ，甲状腺腫を指摘され，精査をうけたが，特に治療の必要はないと云われ放置していた。しかし，その後も心悸亢進，息切れ，震顫，倦怠感などの症状が続き，前頚部腫脹も増大してきたので，昭和46年5月11日信州大学第二外科外来を訪れた。

初診時所見：前頚部左側に 4.8×3.5cm の腫瘤を触知する。その形は卵円形で，表面は平滑，圧痛はなく，弾性硬で，よく動き，嚥下運動とともに腫瘤も移動する。頚部にリンパ節腫脹はみとめない。以上の局所々見から良性の甲状腺結節と診断した。

一方，全身所見としては，体温36.8℃，脈搏数90／分，不整脈はみとめない。手指に震顫がみとめられる。甲状腺機能検査では，BEI 7.2 μg／dl，Triosorb test 44.1%，^{131}I甲状腺摂取率（24時間値）67.8%で，いずれも高値を示した。Scintigram では図1のごとく，腫瘤に一致して^{131}I の集積がみとめられた。以上の所見より中毒性腺腫（toxic adenoma）と診断した。手術前準備として外来でメルカゾール1日30mgを投与し，6月21日入院した。

入院時所見：脈搏数78，手指の震顫は消失し，その他自覚症状も軽快し，euthyroid の状態であった。血液，尿の各種検査に異常をみとめず，肝機能も正常であった。TSH刺激試験としてチトロパー（東京田辺）10単位を3日間筋注し，^{131}I scintiscanningを行なったが，図2に示すごとく，腫瘤以外に^{131}I の集積をみとめなかった。ここで中毒性腺腫の診断に疑問を持ち，さらに甲状腺造影を試みた。すなわち，的場ら(1)の方法に従って，甲状腺左葉の腫瘤内に造影剤（ポピオドール，第一製薬）2.0 cc を注入したところ，通常は反対側にも造影剤は多少移行するが，本例では，図3に示すごとく，峡部における境界は鮮明であって，右葉欠損を疑わせる所見が得られた。なお，この造影により，左葉内に小指頭大の欠損がみられ，小腫瘍の存在が推測されたが，触知できなかった。



図１　外来時甲状腺シンチグラム



図２　ＴＳＨ刺激後のシンチグラム

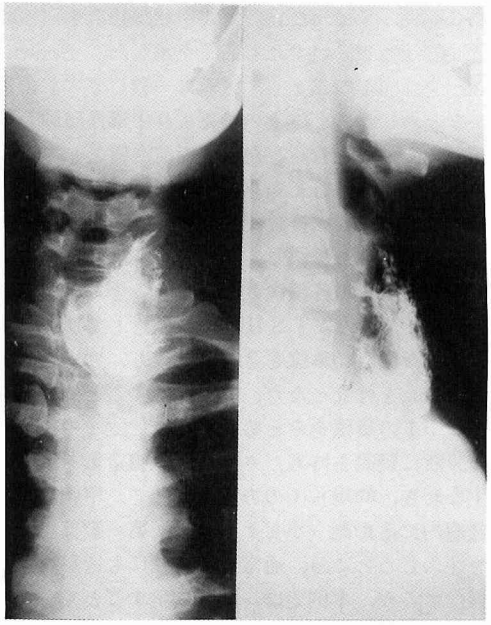

図３　甲状腺造影，左は正面像で，峡部の境界は鮮明，右は側面像，腫瘤の存在を思わせる陰影欠損を認める（矢印）。

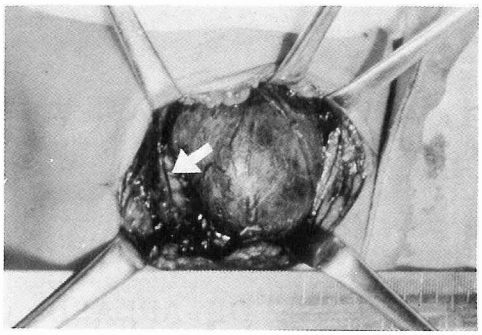

図４　手術時所見，矢印が気管

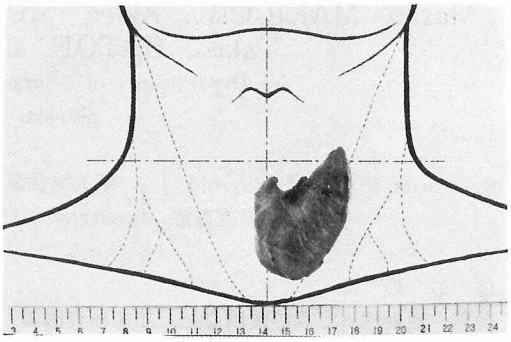

図５　切除標本，表面

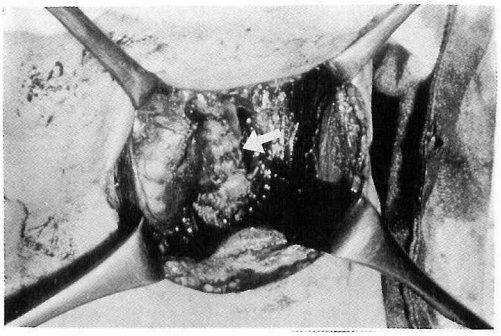

図６　甲状腺腫亜全切除術施行後，矢印が残存甲状腺

以上の臨床所見ならびに検査成績より，結節状に触知した腫瘤は肥大した甲状腺左葉そのものであって，右葉は欠如しているまれな症例であろうと診断した。メルカゾール１日30mgの前処置を行ない，昭和46年７月７日手術を施行した。

手術所見：前頸部にカラー状切開をおき，甲状腺を露出した。甲状腺左葉は図４の手術時所見ならび

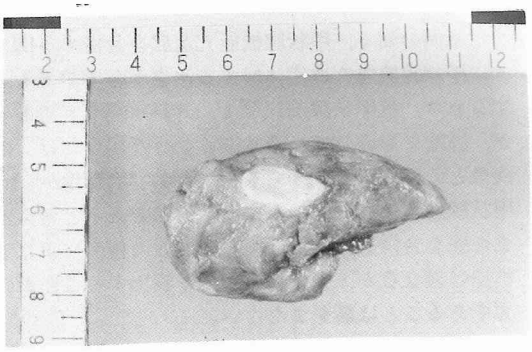

図7　切除標本の割面，白色の結節をみとめる

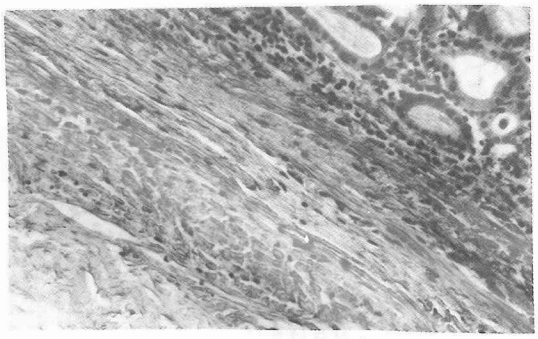

図8　結節の組織像（左下方）
ＨＥ染色　×100

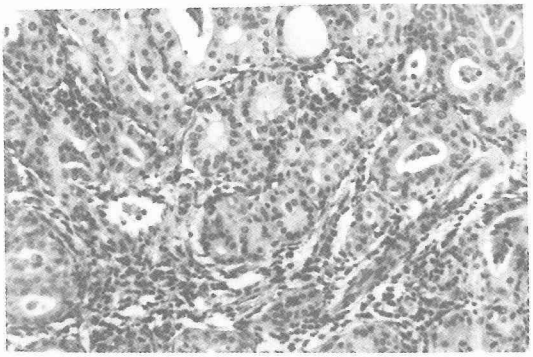

図9　甲状腺の組織像
ＨＥ染色　×100

に図５の切除標本にみるごとくで，5.3cm×3.8cm×3.0cm と大きく，表面の血管はよく発達し，甲状腺機能亢進症にみられる甲状腺腫と同様の所見であった。錐体葉をみとめ，左上，下甲状腺動脈もみとめた。しかし，右葉は完全に欠損し痕跡すらみとめず，上皮小体も確認できなかった。また右上・下甲状腺動脈も確認できなかった。すなわち，本例は右葉を欠損し，左葉のみが肥大し，触診上結節として触知したものであった。

左葉の推定重量は25g で，左葉の亜全切除により７g，28.0%の甲状腺組織を残して手術を終えた（図６），術後経過は順調で，術後13日目に退院した。術後６カ月目の再診時にも自覚症状は全くなく，euthyroid の状態である。

切除標本の所見：左葉の腺内に境界鮮明な小指頭大の硬い結節がみられ，これは術前の甲状腺造影における陰影欠損像に一致している（図７）。この部は，組織学的には図８に示すごとく，adenoma が変性におち入ったもので，悪性像はない。切除甲状腺の組織学的所見は図９に示すごとくで，濾胞は小さく，中にうすいコロイドを満たし，濾胞上皮は立方状で，Struma colloides basedowificata の所見である。

考　　案

甲状腺の形成不全や迷入などの発生学的な異常は，無自覚に経過する例が多く，その頻度などについては不明な点が多い。しかし，このような形成異常のなかで，臨床的に最も多くみられるのは甲状舌管の遺残により生ずる正中頚嚢胞である。われわれの経験では，正中頚嚢胞は15年間に27例が治療されているが，これは同期間の全甲状腺手術のおよそ１%に相当し，それほどまれなものではない。これに対し，甲状腺の形成不全はまれで，現在まで本例を含めわずかに２例のみで，その頻度は全甲状腺手術のおよそ0.07%である。また，甲状腺集団検診46,037例のうち２例に甲状腺形成不全が発見されている。これらの症例は，たまたま腫瘤などの臨床症状がみられたために発見されたものであって，実際にはもう少し多く存在することが想像される。

甲状腺は発生学的に，胎生の初期に口腔底の正中部より発生するが，発育が進むにしたがって下降し，左右２葉に分れ，気管の前面をおおうようになる。この際，第４鰓弓の一部が甲状腺と接する形をとるが，ひとではこの部が甲状腺の形成にどの程度関与するかという問題については諸説があって，あきらかではない[2][3][4][5]。甲状腺の形成不全は以上のような発生学的経過のどの部分の異常でもおこりうるが，われわれが以前に報告した形成不全の３例[6]は，甲状腺の下降が充分でなく，舌骨近くに止まっていた例であった。今回報告した症例は甲状腺の分葉の異常と考えられ，錐体葉は存在するが，左葉のみ発達し，右葉は全く欠如していた。また上皮小体も見当らなかった。

本例のごとき甲状腺の片葉欠損例の報告はきわ

めてまれであって，Das[7] は，14歳の女性の左葉欠損例を報告し，片葉の形成には Ultimobranchial body の関与はみとめられなかったと報告している。Hamburger [8]は，やはり14歳の女性で，腺癌を合併した左葉欠如例を報告している。Hamburger はこの報告の中で，片葉欠損のためＴＳＨの分泌が長期間にわたって亢進し，これが残存甲状腺における発癌の原因になったものと推論している。しかしＴＳＨによる発癌の問題は単なる推論の域を出ないもので，ここでは論及をさけたい。わが国では原田ら[9][10]が６例の片葉欠損例を報告し，その合併症としてはバセドウ病４例，甲状腺癌１例，腺腫様甲状腺腫１例を報告しているが，片葉欠損とこれら合併症との間に特に因果関係はないと述べている。

欠損葉の左右別については，左側に多いとの報告[8]もみられるが，現在迄の報告例では，右葉欠損は原田らの１例のみであって，やはり左葉欠損が圧倒的に多い。しかしわれわれの症例は右葉欠損であった。

片葉欠損の診断にあたり，最も有力な検査法は ^{131}I scintiscanning である。たゞし scintigram 上は hot nodule の如き形態を示すため，本例の如く前頸部に腫瘤があって，しかも甲状腺機能亢進症を合併しているような場合には，中毒性腺腫との鑑別が大切である。中毒性腺腫では，結節周囲の正常甲状腺への ^{131}I 摂取は抑制されているが，ＴＳＨの投与によって，scintigram 上この部の描写が可能である。またトリヨードサイロニンの投与によっても結節への ^{131}I の摂取は抑制されない[11]。このようなＴＳＨ刺激試験やトリヨードサイロニン（T_3）抑制試験で，片葉欠損と中毒性腺腫との鑑別は可能である。そのほか，甲状腺内に造影剤を直接注入して甲状腺を造影する方法も鑑別診断に有用である。

甲状腺片葉例の治療は，機能が正常で，癌などの合併症もなく，前頸部の腫脹も目立たなければ放置してさしつかえない。腫瘤が大きく，美容上問題となるような例では，乾燥甲状腺末やトリヨードサイロニンなどの甲状腺ホルモン剤の投与を試みる。長期間の甲状腺ホルモン投与にもかかわらず腫瘤が増大したりあるいは変化がみられない場合には，腫瘍の合併も考えられるので，手術の適応となる。手術によって，誤って甲状腺を全剔出してしまうと重篤な機能低下におち入るから，術中は慎重かつ詳細に検索しなければならない。もし癌などの合併症がなければ，甲状腺はできるだけ保存的に処置することが望ましい。

本例の如く，甲状腺機能亢進症を合併する例では，甲状腺機能亢進症に対する治療が必要である。すなわち，抗甲状腺剤，^{131}I，外科手術などであるが，腫瘤を形成している本例のような場合には，他疾患との鑑別診断上からも，また美容的見地からも，甲状腺腫亜全切除が最もよい治療法であると考える。また癌を合併した例では，その進展の程度により手術法は異なるが，充分に癌病巣を剔出することが必要であることは論をまたない。

おわりに

35歳の女性で，甲状腺右葉欠損に甲状腺機能亢進症の合併した，まれな症例を報告した。

甲状腺片葉欠損例は，臨床的には前頸部腫瘤として触知され，scintigram で hot nodule を示すから，中毒性腺腫との鑑別が大切である。

本例の如き甲状腺形成不全例は，誤って腫瘤を剔出すると術後重篤な甲状腺機能低下におち入るから，疑わしい場合には術中慎重な検索が大切である。

（本論文の要旨は第19回日本内分泌学会東部々会総会において発表した。）

文　献

1）Matoba, N. and Kikuchi, T.: Thyroidlymphography, Radiolgy, 92: 339—342, 1970
2）De Courcy, J. L.: Pathology and surgery of thyroid disease, pp30, Charles C. Thomas, Springfield, 1949
3）Hamilton, J. W., Boyd, J. D., and Mossman, H. W.: Human embryology (3 rd ed.) pp 227—230, Heffer, Cambridge, England, 1962
4）Remine, W. H.: Branchial-cleft cysts and sinuses, Surg. clin. N. Amer., 43: 1033—1039, 1963
5）Werner, S. C. and Ingber, S. H.: The thyroid (3 rd ed.) pp 304—311, Harper and Row, New York, 1971
6）牧内正夫，佐藤赳夫ら：甲状腺形成不全の３例，信州医誌，18：85—92，1969
7）Das, P.: Congenital abscence of one thyroid lobe, J. Indian M. A., 39: 302—304, 1962
8）Hamburger, J. I. and Hamburger, S. W.: Thyroidal hemiagenesis, Arch. Surg., 100: 319—320, 1970

9）原田種一，西川義彦，鈴木琢弥，伊藤国彦：甲状腺片側葉欠損例に発生した Basedow 病の3例，ホと臨，17：774—776 ,1969
10）原田種一，西川義彦，鈴木琢弥，伊藤国彦：甲状腺片葉欠損6例の報告，第4回甲状腺外科検討会，広島，1971
11）丸山智道，野村節夫，牧内正夫，降旗力男：Hyperactive thyroid nodule の臨床的研究，信州医誌，13：14—25，1964

(1971. 12. 20 受稿)