信州医誌, 19(1)：12～19, 1971

特　集　「自己免疫疾患」

肝　疾　患　と　自　己　免　疫

——原発性胆汁性肝硬変症を中心として——

花岡脩三　小田正幸　古田精市　大森晶彦
長田敦夫　月岡寿一郎　高橋俊博
信州大学医学部第二内科学教室
清沢研道
辰野病院 内科

AUTOIMMUNITY IN LIVER DISEASES WITH SPECIAL REFERENCE TO PRIMARY BILIARY CIRRHOSIS

HANAOKA, S., ODA, M., FURUTA, S., OMORI, A., NAGATA, A., TSUKIOKA, J., TAKAHASHI, T. and KIYOSAWA, K. ※
Department of Internal Medicine, Faculty of Medicine, Shinshu University
Tatsuno Municipal Hospital ※

key words: Primary biliary cirrhosis, Autoimmune hepatitis, Anti-mitochondrial antibody, Australia antigen

〈は　じ　め　に〉

ウイルス性急性肝炎は2,3ケ月の経過により、肝機能の面ばかりでなく、組織学的にもほとんど認むべき所見を残すことなく治癒するのが大多数であるが、一部の症例においては組織学的に慢性肝炎さらには肝硬変症にまで進展することがあり、また急性発症不明の慢性肝炎、肝硬変もかなり多くみられる。

肝炎の慢性化の要因については過労、栄養障害等の障害肝に対する加重因子、肝循環のひずみ、ウイルスの慢性感染、免疫機序等種々のものがあげられているが、とくにMackay[1]らがSLEと類似の全身症状を呈し、LE細胞の出現を見る特殊な肝炎を認め、かかる症例をlupoid hepatitisと命名したが、この様な特殊の型以外にも一般の肝炎の慢性化の要因として自己免疫機序についての研究が盛んに行なわれるようになった。

とくに最近免疫グロブリン、補体の研究の進歩および補体結合反応、螢光抗体法などによる循環抗体検出法の発達はこの傾向に拍車をかけている様に思われる。

慢性の肝疾患の中でもlupoid hepatitis, primary biliary cirrhosis（以下PBC）などは臨床症状、肝組織像、血清の免疫学的反応などの点で自己免疫の色彩の濃い疾患である。

最近著者らはPBCの1例を経験したので、その症例を報告し、PBCについて文献的考察を加え、あわせて一般に慢性肝炎あるいは肝硬変症の成因に関与しているとみなされている自己免疫について検討を加え、また最近話題になっているオーストラリア抗原と肝炎の慢性化の問題についても簡単に説明を加えた。

〈症例〉

症　例：山○や○子　44才　♀　主婦
家族歴：特記すべきことなし
既往歴：同　上
主　訴：黄　疸
現病歴：昭和41年ころより全身、とくに手掌部に瘙痒感を感ずるようになった。昭和42年12月ころより

全身倦怠感を訴えたがこの時貧血を指摘され治療をうけた。昭和43年4月中旬より黄疸が現われたので、某病院へ入院しsteroid剤などの治療をうけたが黄疸消失しない為、同年10月24日手術的に胆道の検索をうけ、肝外胆道系の閉塞は否定された。昭和44年4月10日信大小田内科を受診し、紹介されて松本市内某病院に入院した。

入院時現症：

体格・栄養中等、意識明瞭。皮膚および眼球結膜に黄疸著明、眼瞼結膜に貧血を認めた。表在性リンパ腺の腫脹なく、心・肺に異常はない。腹部では腹壁静脈怒張なく、腹水はみられない。肝は2横指触れ、やや硬く、表面平滑で圧痛はない。脾は1横指触れる。下腿に浮腫は認められない。

入院時検査成績（表1）

末梢血では血色素55%、赤血球310万、色素係数は0.85、血小板数7.6万、網状赤血球5‰白血球10,800、白血球の分画は好中球桿状球2、II核23、III核20、IV核9、V核4、好酸球12、リンパ球18、単球6。出血時間2分30秒、凝固時間6分、血清鉄122μg/dℓ糞便：潜血(＋)、虫卵(－)。尿：蛋白(±)、糖(－)ウロビリノーゲン正常、ビリルビン(＋)。血沈1時間値87mm、2時間値105mm。

総蛋白7.8g/dℓ、Alb. 54.2、α_1-glob. 1.8 α_2-glob. 6.9、β-glob. 10.5、γ-glob. 25.3%。黄疸指数80、血清ビリルビン20mg/dℓ（直接型10.2、間接型9.8mg/dℓ）GOT250、GPT300、ZTT11.8、TTT3.8、Al-Pase106、総コレステロール352mg/dℓ血清アミラーゼ56mg/dℓ。電解質：Na131、K6.2、Cl100mEq/ℓ。尿素窒素18mg/dℓ。17KS10.8mg/日、170HCS5.7mg/日。

心電図、胸部レ線に異常なく、食道造影で静脈瘤はない。胃・腸レ線でも異常所見がない。手術的胆管造影では肝外胆管に異常はみられない。

免疫学的検査（表2）

本症例は入院中血清蛋白量は7.0～8.0g/dℓであり、Albuminは54.2%と減少し、γ-globulinが25.3%と増加していた。

免疫グロブリンはIgG1,030mg/dℓ、IgM295mg/dℓ IgA680mg/dℓでIgMとIgAが増加している。血清免疫学的反応はASLO100T.U.、CRP(＋＋＋)、RA(－)、Coombs直接法(－)、LE試験(－),Wassermann反応(－)である。

本患者血清中の抗自己抗体を検出する目的でFITCでラベルしたヒトγ－グロブリンを用い患者血清をラット腎に作用させて螢光抗体間接法により観察した結果、抗ミトコンドリア抗体を証明した。(図1)

表1　入院時諸検査

末梢血			
血色素	55%		
赤血球数	310×10⁴		
色素係数	0.85		
血小板数	76,000		
網状赤血球	5%		
白血球	10,800		
好中球	Stab	2	
百	II	23	
分	III	20	
率	IV	9	
	V	4	
好酸球		12	
リンパ球		18	
単球		6	
出血時間	2′30″		
凝固時間	6′00″		
血清鉄	122 μg/dℓ		
糞便	潜血	(＋)	
	虫卵	(＋)	
尿	蛋白	(±)	
	糖	(－)	
	ウロビリノーゲン正常		
	ビリルビン	(＋)	
血沈	87mm/1hr. 105mm/2hr		

化学検査	
総蛋白	7.8g/dℓ
(Alb. 54.2, α_1 1.8 α 26.9, β 10.5, γ 25.3)	
A/G	1.22
MG	80
血清ビリルビン	20mg/dℓ
(直接10.2, 間接 9.8)	
GOT	250
GPT	300
ZTT	11.8
Aℓ-Pase (K.A.)	106
総コレステロール	352mg/dℓ
血清アミラーゼ	56mEq/dℓ
電解質 Na	131 mEq/ℓ
K	6.2
Cl	100
尿素窒素	18mg/dℓ
17KS	10.8mg/日
170HCS	5.7mg/日

表2　免疫学的検査

血清免疫グロブリン		血清免疫学的反応	
		ASLO	100T.u.
IgG	1,030mg/dℓ	CRP	(＋＋＋)
		RA	(－)
IgM	295 〃	Coombs直接法	(－)
		LE試験	(－)
IgA	680 〃	Wassermann反応	(－)

肝組織所見

第1回外科的生検(昭和43年10月24日)（図2）

グ鞘周辺にはリンパ球を主とした円形細胞浸潤と軽度の線維化がみられたが、胆管を見出し得ないグ鞘が多く、一部のグ鞘には胆管上皮の変性像を残すのみのものもみられる。

第2回外科的生検（昭和44年5月7日）。

通常標本では第1回目と同様な所見であったが、4μ間隔で約600枚の連続切片をつくり検査した結果、中等大の胆管周辺にリンパ球、形質細胞を主体とした浸潤細胞の集簇がみられ、また上皮内にもリンパ球、形質細胞の浸潤像がみられる（図3）。即ちこの様な所見はRubin[2]らのいう"non-suppurative destructive cholangitis"のそれと同様な所見である。この部より更に300μ離れた部分では図4にみられる如く、一部に胆管上皮と思われるものを残すのみで殆んど完全に内腔が閉塞、消失している。

入院后の経過（図5）

入院后はブドウ糖の輸液を中心とした一般肝庇護療法とprednisolone30mgの間歇投与を行なった。全身倦怠感、食思不振、皮膚瘙痒感などが最初からつよく、血色素50～60%くらいの貧血が続いていた。肝機能では黄疸指数、Al-Pase, cholesterol の上昇

図 1　螢光抗体法による抗ミトコンドリア抗体の検出(血清100倍稀釈)　×1000

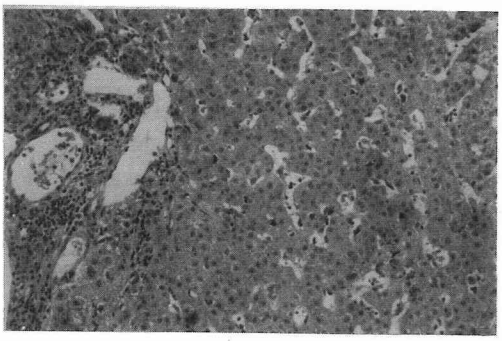

図 2　第1回外科的生検肝組織
(昭和43年10月24日)
H.E. 染色　×100
グ鞘周辺には円形細胞浸潤と軽度の線維化がみられるが、胆管はほとんどみられない。
実質内には胆栓が多数ある。

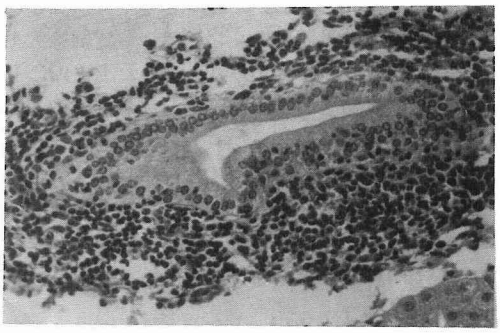

図 3　第2回外科的生検肝組織
(昭和44年5月7日)
H.E.染色　×400
胆管周辺に円形細胞の浸潤が集簇的にみられ、胆管上皮内にも細胞が浸潤している

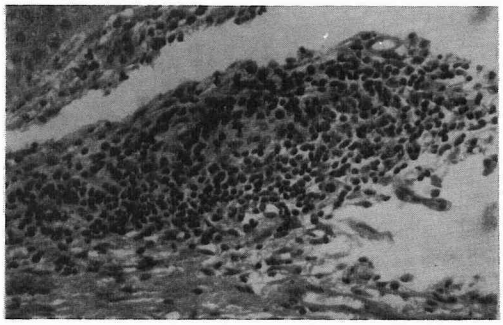

図 4　写真3より約300μ離れた部位
H.E.染色　×400
一部に胆管上皮と思われるものを残すのみで内腔がほとんど完全に閉塞、消失している。

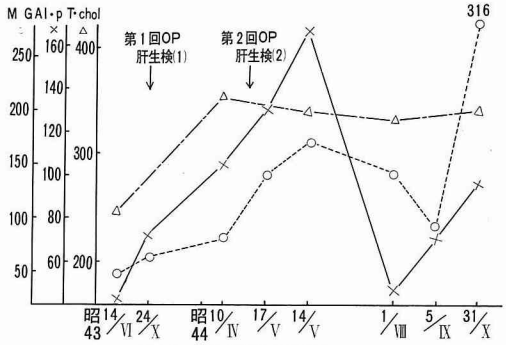

図 5　入院後の経過

がみられ、GOT、GPTも上昇していたがprednisolone投与によりこれらはいずれも低下した。とくにAl-Paseの低下が著明だった。昭和44年8月1日より長野日赤病院へ転院したが、この頃から吐血・下血がみられたためprednisoloneの投与を中止し、一般肝庇護療法と輸血を続けた。steroid剤を中止してから再び肝機能が次第に悪化し、またその后も頻回の吐血があり、昭和45年12月30日死亡した。

〈考案〉

肝外性閉塞の認められない慢性黄疸に肝・脾腫を伴なった一群の疾患をHanotは肥大性肝硬変として記載したが、その后も同様な症状を示す疾患があい次いだ。Ahrens[3]らはこれら症例および自験例を検討し、肝外胆道閉塞による二次性胆汁性肝硬変症と区別する為に、肝外性閉塞を認めない胆汁性肝硬変を原発性胆汁性肝硬変症(primary biliary cirrhosis)と名づけた。またAhrens[3]らは本症の病理組織所見

はMacMahon[4][5]らのいうpericholangiolitic biliary cirrhosisであると述べている。

PBCの臨床症状については中年の婦人に好発し、発病が徐々で持続性の黄疸があり、瘙痒感がつよく、疼痛・発熱等を欠き、時にXanthomを伴い、肝機能は閉塞性黄疸型、即ち高ビリルビン血症、高Aℓ-Pase血症、高コレステロール血症を示すという。[6] Sherlock[7]はPBCと考えられる患者には肝外閉塞のないことを確かめるために試験開腹の上、胆管造影および肝生検を行なうか、経皮的胆管造影を行なうべきであると主張している。

本症の病理組織学的な特異所見として、古くは、MacMahon[4][5]が、この疾患の本態はchronic pericholangiolitisであると述べ、pericholangiolitic cirrhosisと呼ぶべきことを提唱した。そのほか本症の病理組織像はウィルス[8]、種々の薬剤[9][10]による肝障害および胆管系の細菌感染[11]との関連において考えられたりしたが、いずれも細胆管における変化が病変の本態であると考えられていた。しかし最近になってRubin[2]らは形態学的見地より病病の進展を検討し本症を三期に分類した。即ちtype Aは門脈域の慢性炎症と胆管障害、type Bは細胆管の増生と破壊、type Cは肝硬変である。この結果Rubin[2]らは本疾患の初発病変部位は細胆管ではなくてむしろ小ないし中等大の小葉間胆管に存在するとした。そして組織学的には初発病変部位の変性、壊死ないしは肉芽様変化であるとして、これを〝chronic non-suppurative destructive cholangitis〟と呼ぶように提唱した。

PBCが最近注目を集めてきたのは、本症の成因に自己免疫の関与が考えられてきたことによる。即ち初発病変とみなされる小葉間胆管周囲へのリンパ球、形質細胞の濾胞用集簇がみられ、また時に芽中心が存在するが、これは自己免疫疾患の代表である橋本氏病にみられる甲状腺組織と類似していること[12]、またParonetto[13]らの螢光色素結合抗IgG，IgM血清を用いた螢光抗体法で傷害胆管周囲の好塩基性間葉系細胞にIgMが圧倒的に証明されること、傷害胆管周囲の間葉系細胞にPAS陽性物質の存在すること[2]などは免疫学的傷害の組織表現としてとらえられた。一方Gajdusek[14]、Mackay[15]らによりPBC患者血清中に肝、腎その他の組織に対する補体結合抗体の存在することが報告されたが、Paronetto[16]らは螢光抗体法によりPBC患者血清中に抗胆管上皮抗体を証明し、抗原として胆管上皮細胞質にある糖蛋白体を想定した。またWalker[17]らも同様に螢光抗体法を用いてPBC患者血清について甲状腺、胃、腎および肝に対する抗細胞質抗体をしらべ、肝外閉塞性黄疸では全例陰性であるがPBCでは全例陽性であると報告している。またPBCにおける抗ミトコンドリア抗体は非常に高率に認められている。[18]~[20]更に病因としてTobias[21]、太田[22]らは培養リンパ球培地に自己肝粥を添加し芽球形成の促進された症例を報告し、遅延型反応が関与していると推定しているが、市田[23]は動物実験の結果から本症の病因として、細菌による遅延感作の可能性のあることを示唆している。このように一方では肝組織の面から、他方では循環抗体および細胞抗体の研究からPBCの病因として自己免疫説が有力であるが、この問題についてはなお検討の余地があるように思われる。

著者らの症例もSherlock[6]らのいうように中年女性で、黄疸発現より以前から全身の瘙痒感があり、次いで徐々に黄疸の出現をみているが、疼痛・発熱などはない。肝機能検査所見では黄疸指数および、Al-Paseの上昇、高コレステロール血症など閉塞性黄疸の所見を示しているが、手術的胆管造影では肝外胆管に異常を認めない。また免疫学的な反応としては血清γ-グロブリンの増加、IgM・IgAの増加のみられること、更に螢光抗体間接法で抗ミトコンドリア抗体を証明し得たこと、組織学的には中等大の胆管周囲にリンパ球、形質細胞を主とした浸潤細胞が集簇的にみられ、胆管上皮の変性、消失があり、また円形細胞の胆管上皮内への浸潤、胆管上皮細胞への浸潤、胆管上皮細胞の乳頭状重層化およびその周囲の線維化など、Rubin[2]らの説に一致すると思われる所見のみられること、これらの所見より著者らの症例は多分に自己免疫的な様相を呈するPBCと考えられる。

そもそも肝疾患に自己免疫的概念の導入されたのは1951年Kunkel[24]らにより、ついでSaint[25]らによる特異な経過をとる肝炎についての報告に始まる。さらに1955年Joske[26]らは紅斑、腎障害、溶血性貧血、高γ-グロブリン血症がある慢性肝炎患者血清中にLE細胞を見出したが、翌Mackay[1]は同様の症例を追加して検討を加え、これをlupoid hepatitisと呼ぶよう提唱した。その后免疫グロブリン研究の進歩、螢光抗体法補体結合法による抗肝抗体をはじめとする種々の自己抗体検出法の発展とともに特殊な肝疾患の原因として、また肝炎の慢性化、肝硬変への進展の病因として自己免疫説が唱えられるようになった。

慢性肝疾患における自己免疫現象の機序に関しては二つの考えがある。その一つはlupoid hepatitis

の病因に対するMackayらの考えで自己の肝細胞をnot-selfと認識したcloneが増殖してimmunological competent cellとして肝細胞を障害するという説で、これはBurnetのclone selection theory によるforbidden clone出現の考えにもとづいたものである。もう一つはPopper[27]らの唱える肝を場とした抗原抗体結合物と補体によるimmune complexの肝細胞障害とself-perpetuationによる肝疾患の慢性化である。

慢性の肝疾患の中で自己免疫性の色彩のつよいのはMackay[1]らのlupoid hepatitis ないしは active chronic hepatitis、Read[28]らのactive juvenile cirrhosis、Good[29]のplasma cell hepatitis小坂[30]らの濾胞性肝炎および前述のPBCなどである。これらの疾患に共通していることは高γ-グロブリン血症、免疫グロブリンの異常、肝組織所見ではリンパ球、形質細胞の浸潤があり濾胞形成も時にみられること、piece-meal necrosisが存在することなのであり、また血清中に抗肝抗体、抗核抗体、抗細胞質抗体および抗平滑筋抗体などを証明することである。

このような特殊な肝疾患以外の普通にみられる慢性肝炎および肝硬変の病因に免疫学的機序の関与を考える理由として、第一に慢性肝炎の多くは間質側に強い変化があり、実質細胞の崩壊を主変化とするウィルス性肝炎とはかなり様相が異なる。第二はWepler[31]らの原発性慢性肝炎のように、慢性肝炎には無症候性のものが多く、知らず知らずのうちに壊死后性肝硬変になっているものがあり、ウィルス感染以外の病因を考えざるを得ない。第三にこの様な肝組織にはリンパ球、形質細胞などの浸潤がみられ、免疫学的組織表現としてのpiece-meal necrosisがみられる。第四に慢性肝炎、肝硬変などには高γ-グロブリン血症、免疫グロブリン異常、リウマチ因子、補体結合性抗肝抗体をはじめとする種々の自己抗体の出現をみる。これらの点より自己免疫の関与を疑っているのであるが、このような免疫異常状態が果して病気の原因なのか或いは結果なのかはなお検討を要する問題である。

慢性肝疾患の或るものが自己免疫性疾患であるためには、動物にもヒトと同様な病的変化が作製されなければならない。免疫操作による実験的肝硬変の作成に関しては、既にCampbell[32]ら、石井[33]らにより試みられたが、山本[34]らはラットを卵黄感作することによって慢性肝炎より肝硬変への移行像をみ、肝炎の慢性化の機序に免疫反応の関与していることを証明した。著者らもParonetto[35]らの方法によりブタ血清をラット腹腔内に3ケ月間注射することにより、ラット肝に乙型肝硬変を作成することが出来た(図6,7)。Paronetto[35]らによるとこの場合肝硬変の出来る前から、門脈系を中心にimmune complexがみられるが、これが肝硬変の成立に関係しているものと考え、肝硬変症の成因として免疫反応を重視している。

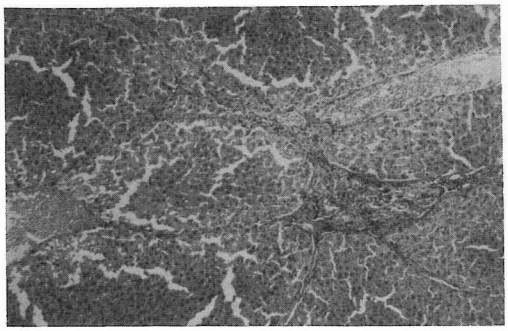

図 6　ブタ血清により3ケ月感作后のラット肝　H.E.染色 ×100
小葉を線維がとり囲んで乙型肝硬変となっている。なっている。

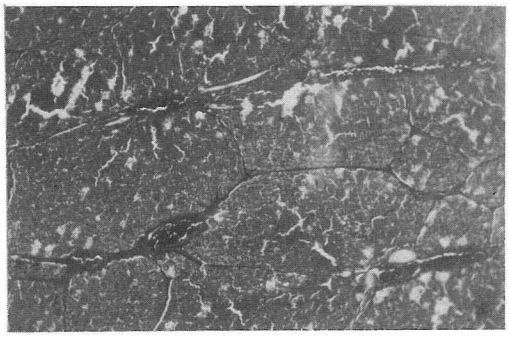

図 7　同　上
Azan 染色 ×100

最后に肝炎の慢性化および肝硬変の病因として、これまでは主として免疫学的な面より検討されてきたが、1965年Blumberg[36]らが発見したオーストラリア抗原(以下Au抗原)が、その后肝疾患との関係において検討されるようになってきた。この抗原はPrince[37]、大河内[38]らの研究により血清肝炎と密接な関係にあることがわかったが、慢性肝炎についても種々検討が加えられている。[39]~[41] Sherlock[42]らはAu抗原陽性例は陰性例にくらべて肝硬変への移行が速いと考えている。また慢性肝炎(活動型)ではAu抗

表 3 肝疾患とAu抗原および抗体陽性率
（電気泳動法による）

疾患名		Au抗原	Au 抗体
急性肝炎		6/26（23%）	2/26（8%）
慢性肝炎	活動型	8/32（25%）	2/32（6%）
	非活動型	1/21（5%）	0/21（0%）
肝硬変症		6/54（11%）	3/54（6%）
肝癌		1/5（20%）	0/5（0%）
他の肝疾患		0/6（0%）	0/6（0%）

原の出現率が高いのに反しlupoid hepatitis, active chronic hepatitisなど免疫学的色彩のつよい疾患ではAu抗原が殆んど証明されていない。[39][40] Vischer[43]は抗平滑筋抗体陽性のactive chronic hepatitis ではAu抗原陰性であり、逆に抗平滑筋抗体陰性のものにのみAu抗原が陽性であったと報告している。またPBCについてFox[39]らは39例全例 Au抗原が陰性であったといっているが、Krohn[44]らは12例中11例にAu抗原抗体複合物を証明し、PBCの肝障害はウィルスの持続的感染とそれに対する免疫学的反応によってひき起こされると考えている。なお最近著者らが行った電気泳動法による肝疾患々者の血清 Au抗原および抗体陽性率は表3の如くである。Au抗原の研究はまだ緒についたばかりで全貌を究めるのにはなお時間を要すると思われるが、肝疾患の慢性化および肝硬変の病因について何らかの手がかりを与えるものと期待される。また先に述べたPBC或いはMackay[45]らのautoimmune hepatitisなどにみられる種々の免疫学的機序と肝炎ウィルスに密接な関係のあるAu抗原とがどの様な関連性をもっているのか、あるいは肝炎の慢性化、肝硬変への移行に両因子がどの様に作用しているのかについては今后に残された重要な課題である。

〈結語〉

肝炎の慢性化および肝硬変の成因に自己免疫説が唱えられているが、今回著者らは肝疾患の中でも最も自己免疫の可能性がつよいものの1つと考えられているPBCの症例を経験したので、症例について報告しとくにその成因を中心に考察を加えた。

またlupoid hepatitis、PBCなど特殊な肝疾患以外の一般にみられる慢性肝炎および肝硬変に免疫機序がどの様に関与しているかについて述べるとともに最近話題になっているAu抗原と肝疾患の慢性化および従来の免疫説との関係についても簡単に触れた。

文　献

(1) MACKAY, I. R. et al.: Lupoid hepatitis Lancet 11, 1323−1326, 1956

(2) RUBIN, E., et al.: Primary biliary cirrhosis. Chronic non-suppurative destructive cholangitis. Amer, J. Pathol. 46, 387−407, 1965

(3) AHRENS, E. H., et al.: Primary biliary cirrhosis Medicine (Baltimore) 29, 299, 1950

(4) MACMAHON, H. E.: Biliary xanthomatosis (xanthomatous biliary cirrhosis) Amer. J. Pathol. 24, 527−533, 1948

(5) MACMAHON, H. E., et al.: Xanthomatous biliary cirrhosis (a clinical syndrome) Ann. Int. Med. 30, 121−179, 1949

(6) SHERLOCK, S.: Primary biliary cirrhosis (chronic intrahepatic obstructive jaundice) Gastroenterology 37, 574−586, 1959

(7) SHERLOCK, S.: Diseases of the liver and biliary system F.A. Davis Co. Philadelphia, 1963

(8) WATSON, C. J., et al.: The problem of prolonged hepatitis with particular reference to the cholangiolytic type and to the development of cholangiolitic cirrhosis of the liver Ann. Int. Med. 25, 195−227, 1946

(9) HANGER, F. M., et al.: Postarsphenamine jaundice, apparently due to obstruction of intrahepatic biliary tract JAMA 115, 263−271, 1940

(10) READ, A. E., et al.: Chronic chlorpromazine jaundice Amer. J. Med. 31, 249−258, 1961

(11) VINIK, I. E., et al.: Biliary cirrhosis in a patient with ulcerative colitis Gastroenterology 45, 529−534, 1963

(12) WILLIAMS, G. E. G.: Pericholangiolitic biliary cirrhosis J. Pathol. Bact. 89, 23−34, 1965

(13) PARONETTO, F., et al.: Immunocytochemical and serologic observations in primary biliary cirrhosis New Eng. J. Med. 271, 1123−1128, 1964

(14) GAJDUSEK, D. C. : An "auto-immune" reaction against human tissue antigens in certain acute and chronic diseases. 1 Serological investigations Arch. Int. Med. 101, 9－29, 1958

(15) MACKAY, I. R. : Primary biliary cirrhosis showing a high titer of autoantibody New Eng. J. Med. 258, 185－188, 1958

(16) PARONETTO, F., et al. : Circulating antibodies to bile ductular calls in various liver diseases. JAMA 187, 503－506, 1964

(17) WALKER, J. G., et al. : Serological tests in diagnosis of primary biliary cirrhosis Lancet、1, 827－831, 1965

(18) DONIACH, D., et al. : Tissue antibodies in primary biliary cirrhosis, active chronic (lupoid) hepatitis, cryptogenic cirrhosis and other liver diseases and their clinical implications Clin. Exp. Immunol. 1, 237－262, 1966

(19) PARONETTO, F., et al. : Antibodies to cytoplasmic antigens in primary biliary cirrhosis and chronic active hepatitis J. Lab. Clin. Med. 69, 979－988, 1967

(20) 市田文弘ほか：慢性肝疾患の免疫学的研究（第2報）—原発性肝汁性肝硬変症を中心に—
日消誌、66 (10) : 1233 1969

(21) TOBIAS, H., et al. Lymphocyte stimulation and chronic liver disease Lancet 1, 193－195, 1967

(22) 太田五六ほか：自己抗原と反応する自己免疫性肝炎，肝臓 9 : 414－420, 1968

(23) 市田文弘：原発性胆汁性肝硬変の成因
代謝 7 : 352－356, 1970

(24) KUNKEL, H. G., et al. : Extreme hypergammaglobulinemia in young women with liver disease of unknown etiology J. Clin. Invest. 30 : 654, 1951

(25) SAINT, E. G., et al. : The course of infectious hepatitis with special reference to prognosis in the chronic stage Australian Ann. Med. 2, 113－127, 1953

(26) JOSKE, R. A., et al. : The "LE cell" phenomenon in active chronic viral hepatitis Lancet 11 : 477－479, 1955

(27) POPPER, H., et al.. Immune processes in the pathogenesis of liver disease Ann. N. Y. Acad. Sci. 124 : 781－799, 1965

(28) READ, A. E., et al. : Active "juvenile" cirrhosis considered as part of a systemic disease and the effect of corticosteroid therapy Gut 4, 378, 1963

(29) GOOD, R. A. : Plasma cell hepatitis and extreme hypergammaglobulinemia in adolescent females Amer. J. Dis. Child 92, 508－509, 1956

(30) 小坂淳夫ほか：自己免疫としての組織表現をもつビールス性肝炎—濾胞性肝炎なる病名の提唱—
肝臓 6 : 284－293, 1965

(31) WEPLER, W. : Die pathologische Anatomie der chronischen Hepatitis Urbau & Schwarzenburg, München-Berlin 1960

(32) CAMPBELL, J. A. H. : Non-dietary liver cirrhosis Brit. J. Exp. Pathol 42 : 290－295, 1961

(33) 石井潔ほか：実験的アレルギー性肝硬変症，日消器病誌 57 : 875－878, 1958

(34) 山本祐夫ほか：肝硬変の病理：免疫現象の関与について
綜合臨牀 14 : 1560－1568, 1965

(35) PARONETTO, F., et al. : Chronic liver injury induced by immunological reactions. Cirrhosis following immunization with heterologous sera Amer. J. Pathol. 49, 1087－1101, 1966

(36) BLUMBERG. B. S., et al. : A new antigen in leukemia sera JAMA 191, 541－546, 1965

(37) PRINCE, A. M. : An antigen detected in the blood during the incubation period of serum hepatitis Proc. Natl. Acad. Sci. 60, 814－821, 1968

(38) OKOCHI, K., et al. : Observations on Australia antigen in Japanese Vox Sang. 15, 374－385, 1968

(39) FOX, R. A. et al. : Hepatitis-associated antigen in chronic liver dissase Lancet 11 : 609－612, 1969

(40) MATHEWS, J. D., et al. : Australia antigen in chronic hepatitis in Australia Brit.

Med. J. J, 1: 259－261, 1970
(41) 市田文弘：序説 ―オーストラリア抗原が教えるもえるもの―，綜合臨牀 20, 700－708, 1971
(42) SHERLOCK, S., et al.：Chronic liver disease and primary liver cell cancer with hepatitis-associated (Australia) antigen in serum Lancet 1 1243－1247, 1970
(43) VISCHER, T. L. : Australia antigen and autoantibodies in chronic hepatitis Brit. Med. J. 2：695－697, 1970
(44) KROHN, K., et al.：Electron microscopical and immunological observation of the serum hepatitis (S. H.) antigen in primary biliary cirrhosis Lancet 11: 379-383, 1970
(45) MACKAY, I. R. : Autoimmune hepatitis Ann. N. Y. Acad. Sci. 124: 767－780, 1965

(1971. 6. 16 受稿)