甲状腺機能亢進症における甲状腺腫の臨床病理学的研究

第2編　甲状腺腫における限局性合併病変の臨床病理

松　田　三　郎
信州大学医学部丸田外科教室

Clinico-Pathological Studies on the Goiter of Hyperthyroidism

II. Clinical and Pathological Observations on the Localized Lesions

Saburo MATSUDA
Prof. MARUTA's Surgical Clinic, Shinshu University

緒　言

甲状腺機能亢進症の甲状腺腫に種々の限局性病変が合併することは従来一般には重要視されていなかった。しかしながら最近甲状腺機能亢進症と甲状腺癌との合併に関する報告が散見されるようになり，とくに教室の飯田等[1]は癌の合併例が予想外に多いことを指摘して以来，甲状腺機能亢進症の甲状腺腫に合併した限局性病変の系統的研究が重要な問題となって来た。

著者は第1編において甲状腺機能亢進症における甲状腺腫の病理組織像について研究を行なったが，本編においては限局性の合併病変を中心として臨床病理学的研究を行なった。

I　研究材料及び研究方法

A　研究材料

研究材料は1953年より1964年までの12年間に丸田外科において甲状腺腫亜全切除を行なった甲状腺機能亢進症399例の甲状腺腫である。

B　研究方法

研究方法は切除した甲状腺腫を厚さ約3mmのスライスとして割面の肉眼的観察を行ない，限局性の異常所見を認めた部分はすべて組織標本を作製して検索した。

染色方法としては Hämatoxylin-Eosin 染色及び Azan-Mallory 染色により観察した。

II　研究成績

甲状腺機能亢進症399例中80個の合併病変を認めた。その内訳は表1に示す如く癌10個，腺腫53個，腺腫様病変9個，嚢胞2個，瘢痕6個である。

表1　甲状腺機能亢進症の甲状腺腫における合併病変の組織所見

組織所見	個数
癌	10
腺腫	53
腺腫様病変	9
嚢胞	2
瘢痕	6
合計	80

A　癌

1. 臨床的所見

甲状腺機能亢進症に合併した甲状腺癌は10個であるが，このうち2個は同一症例の甲状腺腫中に認められたもので，癌合併例は甲状腺機能亢進症399例中9例である。(表2)

甲状腺機能亢進症399例を癌合併例と癌非合併例とに分けて検討すると，まず甲状腺機能亢進症399例の年令分布は表3に示す如く20才台，30才台に多いが，癌合併例は10才台1例，20才台1例，30才台3例，40才台4例で，30才台，40才台に多い。

甲状腺機能亢進症の病悩期間は表4に示す如く一般に3年以内のものが多く，4年以上の病悩期間を示すものは比較的少ない。一方癌合併例においても病悩期間は全例2年以内であって，癌合併例がとくに長い病悩期間を示すという傾向は認められなかった。

甲状腺機能亢進症の手術前処置に用いた抗甲状腺剤の種類並びに投与期間についてみると，図1の如く癌合併例と癌非合併例との間に明らかな差異は認められなかった。

表 2　甲状腺機能亢進症の甲状腺癌合併例

	年令	性	臨床診断	病悩期間	手術前処置
1	12	♂	バセドウ氏病	1年2ケ月	メルカゾール　7週間
2	26	♂	甲状腺中毒症	2年	メチオシール　6週間 ルゴール　2週間
3	34	♀	バセドウ氏病	1年	メルカゾール　20週間
4	34	♂	バセドウ氏病	4ケ月	メルカゾール　6週間
5	38	♀	バセドウ氏病	7ケ月	メルカゾール　6週間
6	42	♀	甲状腺中毒症	4ケ月	メルカゾール　10週間
7	42	♂	バセドウ氏病	2年	ルゴール　3週間
8	45	♀	バセドウ氏病	1年6ケ月	メルカゾール　15週間
9	45	♀	バセドウ氏病	2年	メチオシール　2週間 ルゴール　3週間

表 3　甲状腺機能亢進症の年令分布と癌の合併

年令	癌非合併例	癌合併例
10 ～ 19	29	1
20 ～ 29	120	1
30 ～ 39	116	3
40 ～ 49	78	4
50 ～ 59	41	0
60 ～	6	0
合計	390	9

表 4　甲状腺機能亢進症の病悩期間と癌の合併

病悩期間	癌非合併例	癌合併例
～ 1 年	201	4
～ 2	78	5
～ 3	51	0
～ 4	20	0
～ 5	20	0
～ 6	3	0
～ 7	6	0
～ 8	2	0
～ 9	1	0
～10	2	0
10年以上	6	0
合計	390	9

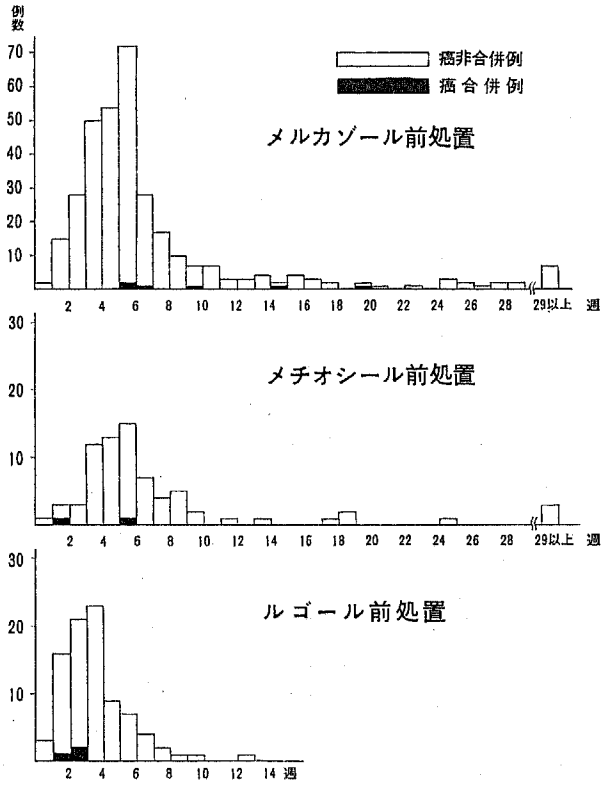

図 1.　甲状腺機能亢進症の手術前処置

2. 病理学的所見

癌結節の大きさは表5の如くであって，10個中9個は写真1の如く1cm以下の小さな癌結節で，1cmを越えるものは1個に過ぎなかった。

癌の組織学的所見はいずれも乳頭腺癌で，結合織の著しい増生を伴っているものが多い。これら癌の発育形態は表6の如く4型に分類することが出来る。

表 5　癌結節の大きさ

大きさ (cm)	個数
～ 0.5	5
0.6 ～ 1.0	4
1.1 ～ 1.5	1
合計	10

表6　癌の発育形態

星芒型	4
移行型	2
被包型	3
塊状型	1
合計	10

星芒型：10癌結節中4結節に認められたもので，写真2に示す如く膠原線維に富む線維性間質からなる小結節で，線維は周囲甲状腺組織の小葉間結合織にむかって伸び，全体として星芒型の形態を示している。この膠原線維の間には癌胞巣が散見され，癌は周囲の甲状腺組織内に乳頭状に増殖している。癌胞巣は結節内では写真3の如く一般に小さく，管状構造を示すが，結節の辺縁部では内腔は拡張して一部では乳頭状発育を示し，細胞異型は可成り著しい。また写真4の如く結節周囲の甲状腺組織内に達した癌進展部には反応性の結合織増生は認められない。

移行型：10癌結節中2結節に認められたもので，結節は前述の星芒型に比較して一般にやや大きく，結節の中心部には写真5に示す如く星芒状の結合織塊を伴った乳頭腺癌の発育がみられるが，結節の周辺部にはつぎに述べる被包型発育を思わせる所見が観察される。

結節中心部の結合織は主として膠原線維よりなるが，線維構造は多少不明瞭である。この結合織全体の形態は写真5にみられる如く癌の著しい増殖によって多少乱れているが，星芒型発育を十分うかがい知ることが出来る。

癌は結節中心部の星芒状結合織の間隙を乳頭状に増殖し，結節の辺縁部に達しており，癌と周囲甲状腺組織との間には膠原線維よりなる結合織性の被膜様構造が観察される。

この結合織性の被膜様構造によって癌組織は周囲甲状腺組織から明瞭に境されている。

被包型：10癌結節中3結節に認められたもので，写真6に示す如く癌結節は厚い結合織性被膜様構造で明瞭に被包されており，癌組織内には結合織塊は認められない。癌組織は明らかに腺腔を形成しつつ乳頭状発育を示し，不規則な細胞配列，核の大小不同，多染性等細胞異型は著明であるが，被膜侵襲はみられない。

塊状型：10癌結節中1結節に認められたもので，写真7の如く線維構造の不明瞭な硝子様結合織が塊状に発達し，その結合織の中心部に限局して癌の発育が認められる。癌組織は写真8の如く硝子様結合織の間に管状或いは乳頭状に発育し，前述と同様に著しい細胞異型が認められる。この結節を連続切片によって追及してみると，癌浸潤は結合織内に限局しており，結合織辺縁には達していない。

B　腺　腫

1. 臨床的所見

甲状腺機能亢進症399例中腺腫の合併は37例，53個である。

甲状腺機能亢進症を腺腫合併例と非合併例とに分けて比較検討すると，年令分布は表7に示す如く甲状腺機能亢進症は一般に20才台，30才台に多いが，腺腫合併例は20才台から40才台に多く，とくに40才台に多く認められた。

甲状腺機能亢進症の病悩期間は表8に示す如く腺腫合併例と非合併例との間にとくに差異は認められなかった。

表7　甲状腺機能亢進症の年令分布と腺腫の合併

年令	腺腫非合併例	腺腫合併例
10 ～ 19	28	2
20 ～ 29	114	7
30 ～ 39	111	8
40 ～ 49	68	14
50 ～ 59	36	5
60 ～	5	1
合計	362	37

表8　甲状腺機能亢進症の病悩期間と腺腫の合併

病悩期間	腺腫非合併例	腺腫合併例
～ 1年	188	17
～ 2	77	6
～ 3	47	4
～ 4	16	4
～ 5	20	0
～ 6	2	1
～ 7	5	1
～ 8	1	1
～ 9	0	1
～ 10	2	0
～ 10年以上	4	2
合計	362	37

甲状腺機能亢進症の手術前処置に用いた抗甲状腺剤の種類及び投与期間についてみると，図2の如く腺腫合併例と非合併例との間に明らかな差異は認められなかった。

2. 病理学的所見

腺腫の大きさは最小0.2cmから最大2.5cmで，表9

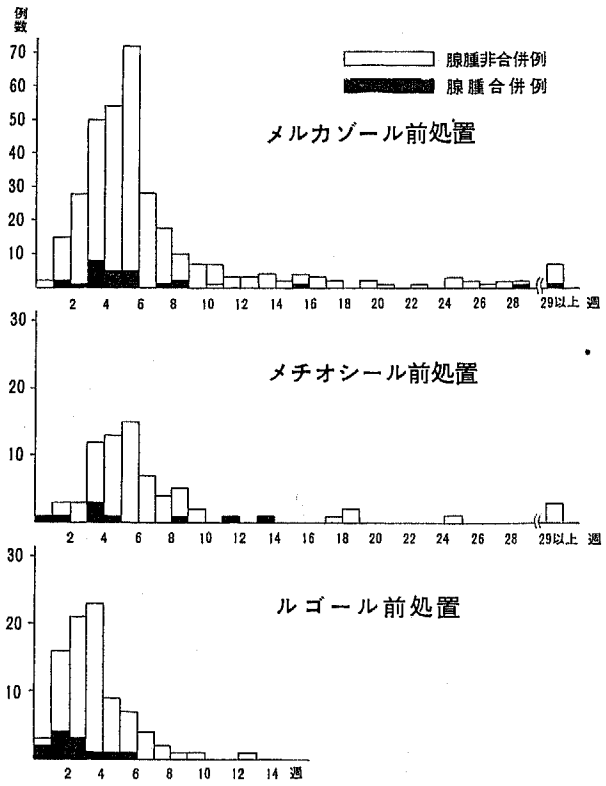

図 2.　甲状腺機能亢進症の手術前処置

に示す如く大部分のものは1cm以下である。

腺腫の組織学的所見は表10の如く，索状腺腫4個，7.5%，管状腺腫22個，41.6%，濾胞状腺腫13個，24.6%，乳頭状腺腫2個，3.7%，コロイド腺腫12個，22.6%である。

表 9　腺腫の大きさ

大きさ (cm)	個数
～0.5	21
0.6～1.0	20
1.1～1.5	7
1.6～2.0	2
2.1～2.5	3
合計	53

表10　腺腫の組織学的分類

	個数	%
索状腺腫	4	7.5
管状腺腫	22	41.6
濾胞状腺腫	13	24.6
乳頭状腺腫	2	3.7
コロイド腺腫	12	22.6
合計	53	

甲状腺機能亢進症に合併した腺腫には正常甲状腺組織中に発生した腺腫と異なった組織学的所見が認められることがある。すなわち腺腫細胞の立方化，胞体及び核の膨化並びに淡明化，辺縁空胞の出現，コロイドの稀薄化等（写真9）の異常所見がときとして認められる。この様な異常所見の頻度は表11に示す如く，索状腺腫4個中4個，100%，コロイド腺腫12個中6個，50%となり，数の少ない乳頭状腺腫を除外すれば組織学的分化の程度の低い腺腫ほど異常所見の頻度が高い傾向が認められる。

表11　腺腫中の異常所見

		異常所見	%
索状腺腫	4	4	100.0
管状腺腫	22	17	77.3
濾胞状腺腫	13	8	61.5
乳頭状腺腫	2	2	100.0
コロイド腺腫	12	6	50.0
合計	53	37	69.8

次に腺腫の被膜の厚さと腺腫の異常所見との関係を検討した。その成績は表12に示す如く異常所見は被膜の厚いもの13個中6個，46.2%，被膜の薄いもの40個中31個，77.5%にみられ，異常所見は被膜の薄いものに多く認められた。

表12　被膜の厚さと腺腫中の異常所見

		異常所見	%
厚い	13	6	46.2
薄い	40	31	77.5
合計	53	37	69.8

次に腺腫をとりまく甲状腺腫の組織像と腺腫中の異常所見との関係について検討すると，表13の如く異常所見はStr. parenchymatosa basedowianaでは100%，Str. colloides basedowificataでは60%，Str. colloides macrofollicularis proliferansでは71.4%，Str. colloides macrofollicularis nonproliferansでは33.3%に認められ，結局周囲の甲状腺腫の病変の高度なものほど腺腫の異常所見が多い傾向が認められる。

以上述べた甲状腺機能亢進症に合併した腺腫の組織

学的所見の成績を要約すると，腺腫中の異常所見は組織学的分化の程度の低い腺腫並びに被膜の薄い腺腫に多く認められ，また腺腫をとりまく甲状腺腫の組織像の変化の高度な症例に多く認められる傾向がある。

表13　甲状腺機能亢進症の組織像と腺腫中の異常所見

甲状腺機能亢進症の組織像	腺腫総数	異常所見の認められた腺腫 数	異常所見の認められた腺腫 %
Str. parenchym. basedowiana	3	3	100.0
Str. coll. basedowificata	5	3	60.0
Str. coll. macrofoll. prolif.	42	30	71.4
Str. coll. macrofoll. nonprolif.	3	1	33.3
合　計	53	37	

C　腺腫様病変

甲状腺機能亢進症の甲状腺腫中には写真10に示す如く，索状或いは管状構造を示す小細胞集団が被膜によって被包されず，直接周囲組織に接して発育している像が認められることがある。このような病変を，本研究においてはとりあえず腺腫様病変として取り扱うこととした。

この腺腫様病変は表14に示す如く甲状腺機能亢進症399例中9例，9個に認められたので，甲状腺機能亢進症を腺腫様病変合併例と非合併例とに分け，年令，甲状腺機能亢進症の病悩期間，手術前処置として使用した抗甲状腺剤の種類及び投与期間等について検討したが，両者の間に差異は認められなかった。

表14　甲状腺機能亢進症と腺腫様病変の合併例

	年令	性	臨床診断	病悩期間	手術前処置
1	22	♀	甲状腺中毒症	6年	メルカゾール14週
2	23	♀	バセドウ氏病	2年	メチオシール5週 ルゴール 4週
3	29	♀	バセドウ氏病	1年	メルカゾール8週 ルゴール 8週
4	30	♀	バセドウ氏病	4年	メルカゾール4週
5	39	♀	甲状腺中毒症	3年	メルカゾール5週
6	46	♀	甲状腺中毒症	1年	メルカゾール6週
7	51	♀	バセドウ氏病	2年	メルカゾール3週
8	55	♂	バセドウ氏病	4年	メルカゾール3週 ルゴール 3週
9	61	♀	バセドウ氏病	2年	メルカゾール5週

腺腫様病変の大きさは最小0.1cmから最大0.7cmまでの小さなものである。これらの腺腫様病変の組織学的所見についてはすでに述べたが，腺腫において述べた様な異常所見は全例に認められた。

D　嚢　胞

甲状腺機能亢進症の甲状腺腫中に嚢胞は2個認められた。(表15)　その大きさは1.8×1.8cm及び3.0×2.0cmである。

表15　甲状腺機能亢進症と嚢胞の合併例

	年令	性	臨床診断	病悩期間	手術前処置
1	50	♂	バセドウ氏病	2年	メルカゾール8週 ルゴール 6週
2	57	♀	バセドウ氏病	1年	メルカゾール7週

これらの嚢胞の組織学的所見について述べると，1個は写真11の如く厚い結合織性の嚢胞壁を有し，腺腫の嚢胞化による嚢胞と考えられるものであった。他の1個は写真12の如く結合織性の嚢胞壁は認められず，嚢胞壁は直接バセドウ氏病甲状腺腫組織によって構成されていたもので，腺腫の嚢胞化とは考えられない。

E　瘢　痕

1. 臨床的所見

甲状腺機能亢進症399例中5例の甲状腺腫中に6個の瘢痕が認められた。これらの5例の甲状腺機能亢進症の病悩期間は表16の如く5例中4例は2年以内であるが，他の1例は13年の長期間に亘っている。また術前処置として使用した抗甲状腺剤は Mercazole 4例，Mercazole と Lugol 氏液の併用1例であり，投与期間がとくに長いものは認められなかった。

表16　甲状腺機能亢進症と瘢痕の合併例

	年令	性	臨床診断	病悩期間	手術前処置
1	28	♀	バセドウ氏病	1年	メルカゾール4週
2	48	♀	バセドウ氏病	2年	メルカゾール5週
3	51	♀	バセドウ氏病	1年	メルカゾール5週
4	55	♀	甲状腺中毒症	13年	メルカゾール5週 ルゴール 6週
5	61	♀	バセドウ氏病	2年	メルカゾール5週

2. 病理学的所見

瘢痕の大きさは最小0.3cmから最大1.9cmで，0.5cm以下のものが多い。(表17)

これらの瘢痕の組織学的所見について述べると6個

表17　瘢痕の大きさ

大きさ (cm)	個数
～0.5	3
0.6～1.0	2
1.1～1.9	1
合　計	6

中4個の瘢痕は円形の結合織塊からなり，結合織周辺には Azan-Mallory 染色で被膜様結合織が認められ，また結合織塊内には写真13の如く腺腫組織が散見されるので，これらは腺腫の瘢痕化によるものと考えられる。

これに対して残りの2個は写真14の如く不規則な形を示す瘢痕で，その一部は小葉間結合織に連り，小葉間結合織の限局性増生によるものと考えられる所見を示していた。

考　按

緒言において述べた如く，甲状腺機能亢進症の甲状腺腫に種々の限局性病変が合併したという報告はさほど多くない[1)2)3)4)5)6)7)8)9)10)11)12)]。

著者は甲状腺機能亢進症399例の甲状腺腫を病理組織学的に精査した結果，癌10個，腺腫53個，腺腫様病変9個，嚢胞2個，瘢痕6個の限局性病変を認めた。

まず甲状腺機能亢進症に合併した癌について考察すると，著者は甲状腺機能亢進症399例中9例，2.3%に癌合併例を認めているが，Pemberton[3)]は0.4%，Koneman[7)]等は0.4%，Beahrs[8)]等は0.5%，瀬田[9)]等は0.6%，Goodman[10)]は0.7%，稲垣[11)]等は1.2%，Olen[12)]等は2.5%と報告しているので，これらに比較すると，著者の癌合併例の頻度は比較的高率である。

年令分布については癌合併例は30才台から40才台に多いのに対し，癌非合併例は20才台から30才台に多く，結局癌合併例は癌非合併例に比較してやや高年令層に多い傾向が認められる。一方甲状腺癌全体の年令分布は丸田[13)]，降旗[14)]の報告にみる如くやはり30才台から40才台に最も多いので，甲状腺機能亢進症に合併した甲状腺癌に特有な年令分布は認められない。

また甲状腺機能亢進症の病悩期間については癌合併例と癌非合併例との間に著しい差異は認められなかった。この事実は甲状腺機能亢進症の持続期間の長短が癌発生に関与するものではない事を示唆している。

甲状腺機能亢進症の手術前処置として投与した抗甲状腺剤の種類及び投与期間については癌合併例と癌非合併例との間に差異は認められないので，Berlin[4)]，飯田[15)]，Minder[16)]等も述べている如く，術前に投与した抗甲状腺剤が癌発生に影響を及ぼすものとは考えられない。

以上の如く甲状腺機能亢進症を癌合併例と癌非合併例とに分けて，年令，甲状腺機能亢進症の病悩期間，抗甲状腺剤の種類及び投与期間等について比較検討した結果，明らかな関連性は認められず，従って甲状腺機能亢進症が癌発生を促したと考えられる臨床的事実は全く認められなかった。

癌結節の大きさについては，10癌結節中9個は1cm以下の小さな癌結節であった[16)17)18)19)]。甲状腺機能亢進症に合併した癌のほとんどが1cm以下の小さな癌であることは，Means[20)]，Ward[21)]等も主張している如く甲状腺機能亢進症が癌の発生を抑制するとも考えられるが，これを裏付けるべき確証はない。しかも一方では甲状腺機能亢進症が発癌を促進すると主張する学者[10)22)]もあるから甲状腺機能亢進症と甲状腺癌との因果関係は未だ不明であるというべきであろう。

教室の飯田[1)]はかって直径1cm以下の癌を微小癌としてその病理形態像を詳細に報告した。本研究においても飯田の分類に従って検討したが，その成績は星芒型4結節，移行型2結節，被包型3結節，塊状型1結節であった。このうち移行型発育を示すものは最初星芒型発育としてはじまったものが癌の発育とともに癌組織の周囲に被膜様結合織が形成されたものと考えられる。したがって甲状腺機能亢進症に合併した甲状腺癌の発育形式は最初は星芒型発育としてはじまるものが多いものと考えられる。

つぎに腺腫について述べると，甲状腺機能亢進症を腺腫合併例と非合併例とに分けて，年令，甲状腺機能亢進症の病悩期間，手術前処置として投与した抗甲状腺剤の種類及び投与期間等について検討したが，両者の間に明らかな差異は認められなかった。

腺腫の大きさは最小0.2cmから最大2.5cmで，大部分のものは1cm以下の小さなものであって，癌と同様に1cm以下の小さいものが多い。

腺腫の組織学的分類としては一般に Warren and Meissner[23)]の分類が用いられているが，著者は教室の沢田[24)]に従って分類した。正常甲状腺組織中にみられる腺腫の組織像別頻度は沢田によればコロイド腺腫，管状腺腫，濾胞状腺腫，乳頭状腺腫，索状腺腫の順であるが，著者の甲状腺機能亢進症の甲状腺腫中に認められた腺腫では管状腺腫，濾胞状腺腫，コロイド腺腫，索状腺腫，乳頭状腺腫の順となり，管状腺腫が最も多い。

甲状腺機能亢進症に合併した腺腫の組織学的所見として腺腫細胞の立方化，胞体及び核の膨化並びに淡明化，辺縁空胞の出現，コロイドの稀薄化等の所見が認められることがあるが，これらの異常所見は結局甲状腺機能亢進症の甲状腺組織にみられる所見と同一のものである。腺腫組織にこのような所見がみられることは腺腫細胞が甲状腺機能亢進症と密接な関係を有することを示すものと解釈されよう。これらの異常所見のみられる頻度は腺腫の組織型によって異なり，症例数

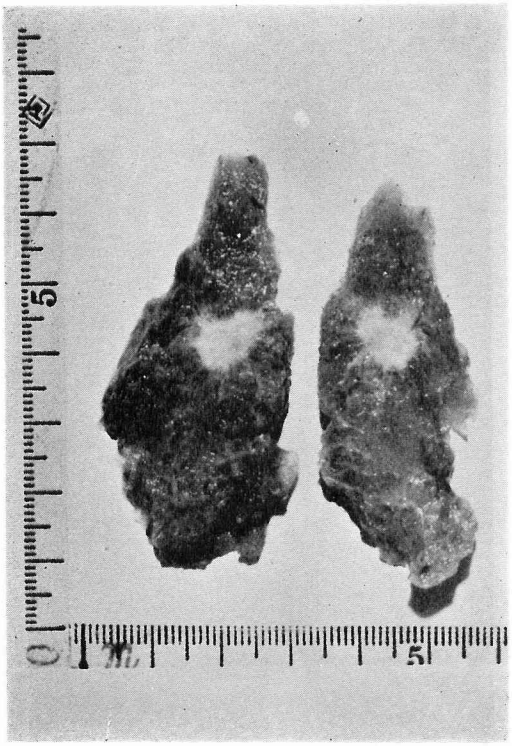

写真1

写真2

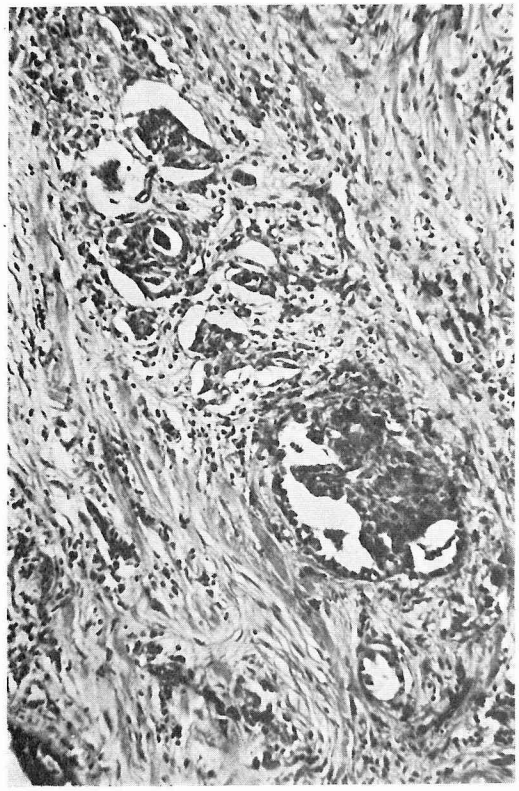

写真4

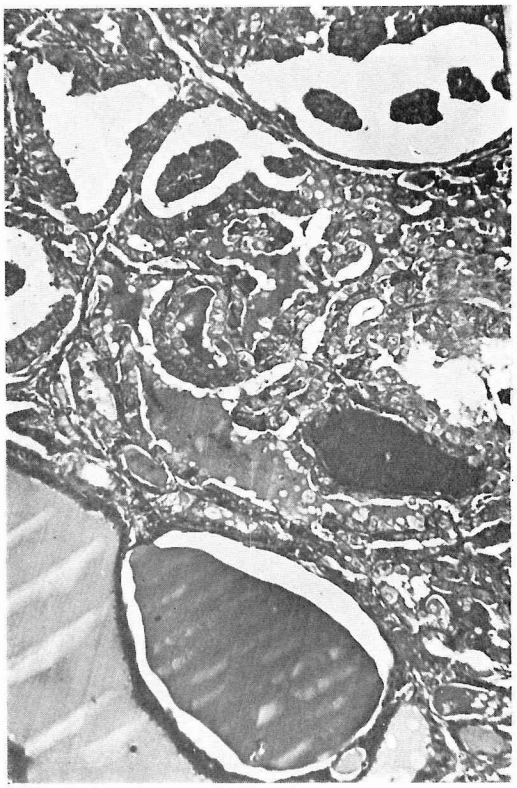

写真5

写真5

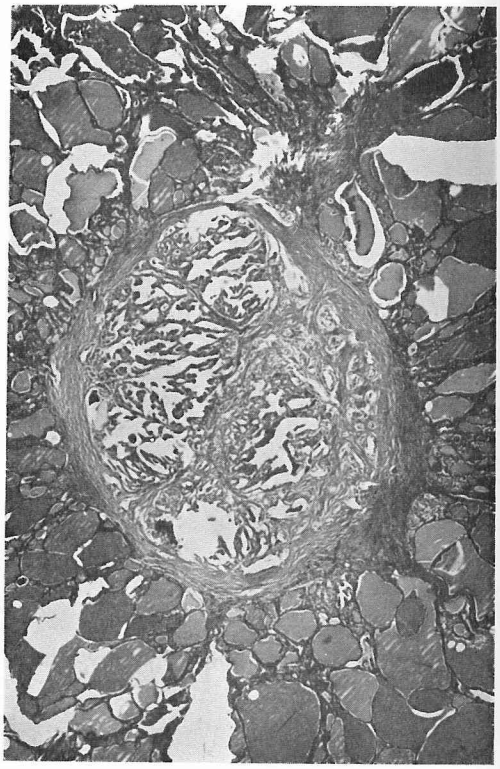

写真6

写真7

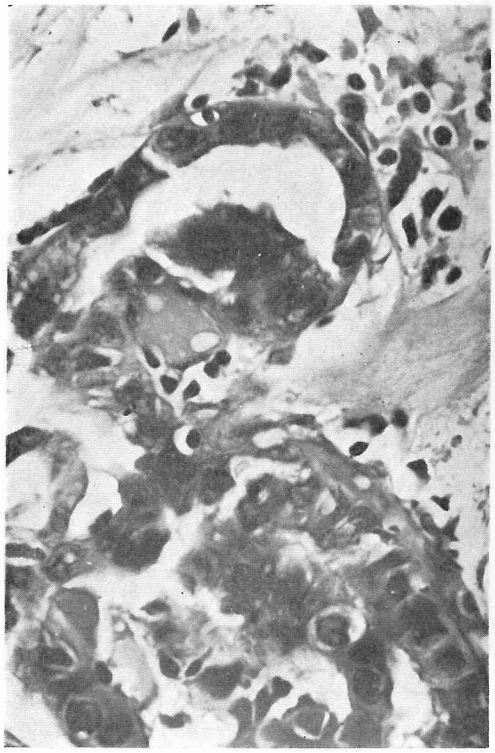

写真8

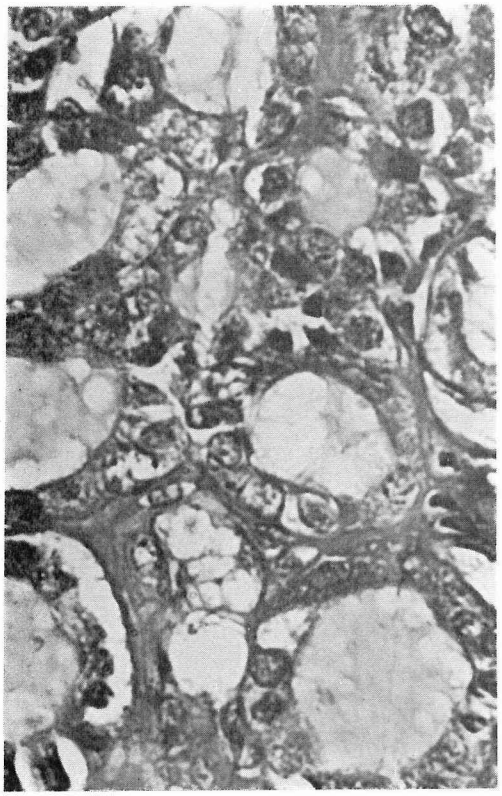

写真9

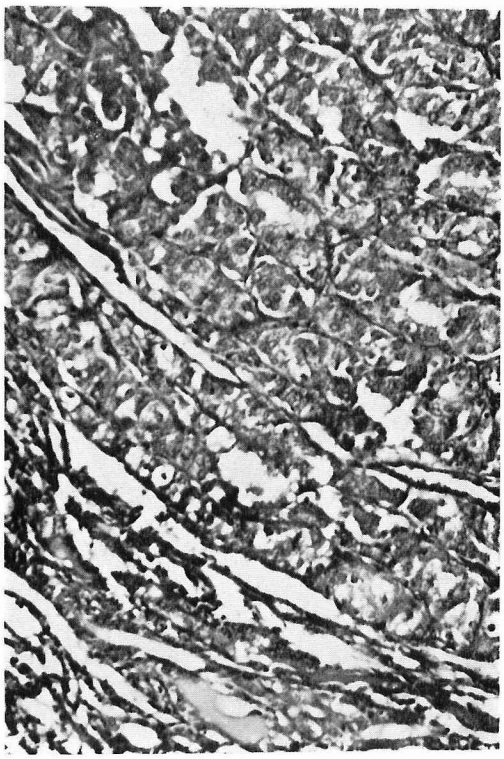

写真10

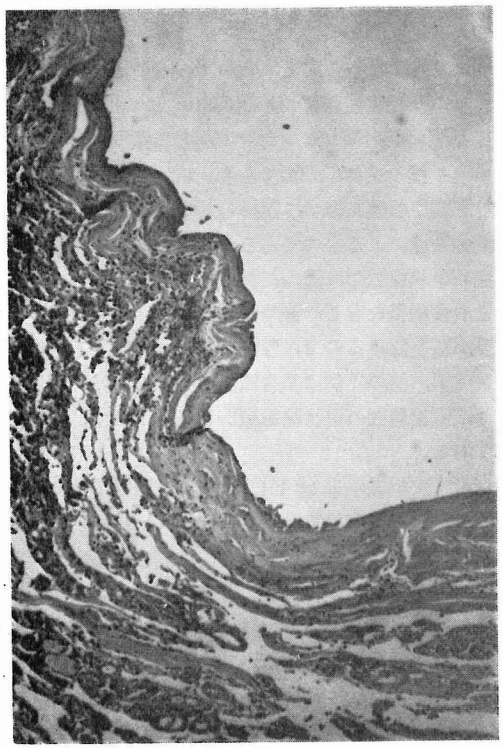

写真11

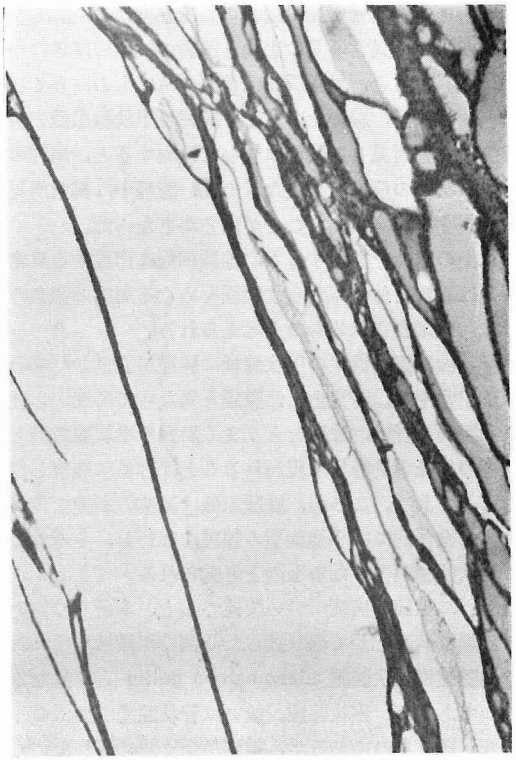

写真12

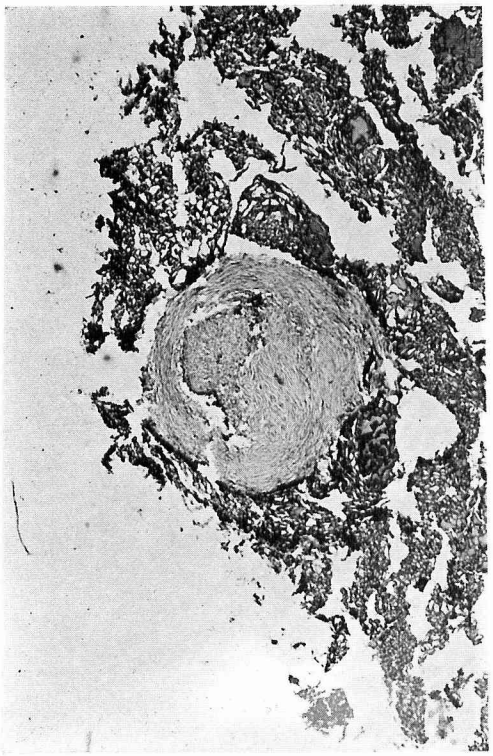

写真13

写真14

の少ない乳頭状腺腫を除外すれば腺腫の分化の程度の低いものほど異常所見の認められる頻度は高い。しかしながら一方異常所見の出現と腺腫の被膜の厚さについて検討すると，異常所見は被膜の薄いものに多く認められる。又，腺腫をとりまく周囲の甲状腺組織と腺腫中の異常所見との関係について検討すると，周囲の甲状腺組織の病変の高度なもの程，腺腫中に異常所見が出現する頻度は高いことが明らかとなった。

以上の成績を要約すると，腺腫細胞に出現する異常所見は腺腫自体のみならず腺腫をめぐる周囲の諸条件によって影響されるものと考えられる。

甲状腺機能亢進症の甲状腺腫に腺腫が合併した場合には正常甲状腺に発生した腺腫と異なって周囲から種々の影響を受け，腺腫をとりまく周囲の甲状腺組織と類似の組織学的特徴が現われることは容易に理解し得ることである。この際，腺腫組織は濾胞の新生を伴うので，全体的には小濾胞型の腺腫に移行し，そのために管状腺腫が多くなるものと考えられる。

つぎに腺腫様病変について述べると，本研究において腺腫様病変として取り扱った9個の組織構造はいわゆる腺腫様甲状腺腫 adenomatous goiter とは異なるものであって，索状腺腫，或いは管状腺腫に類似の組織像を示すものであるが，被膜が全く認められない点が索状腺腫或いは管状腺腫と異なる点である。このようなものは甲状腺機能亢進症における新生濾胞の小集団と区別しがたいこともあるし，又，腺腫形成の初期と区別しがたいこともあるので，この点を明確にするためには腫瘍性発育（neoplastic growth）と肥大性発育（hyperplastic growth）とを鑑別すべき基礎的研究の積み重ねが必要である。

正常甲状腺組織中に認められる嚢胞の多くは腺腫の嚢胞変性によるものであるが，著者が甲状腺機能亢進症の甲状腺腫中に認めた嚢胞2個のうち1個は結合織性の嚢胞壁を有し，嚢胞壁の内面にはわずかながら腺腫組織を認めるので，腺腫の嚢胞変性によると考えられるが，他の1個は結合織性の嚢胞壁を持たず，嚢胞壁は直接周囲の甲状腺組織からなるもので，成因不明である。

甲状腺組織中にはしばしば瘢痕組織が認められるが，これらの瘢痕組織の成立機転について教室の飯田[25]は腺腫に由来するものと，成因の明らかでないものとがあると述べている。著者が取り扱った甲状腺機能亢進症の甲状腺腫中に認められた瘢痕6個中4個は腺腫の瘢痕化によるものであったが，他の2個は小葉間結合織の限局性増生によるものと考えられた。

結　論

著者は丸田外科において1953年より1964年までの12年間に外科的治療を行なった甲状腺機能亢進症399例の甲状腺腫に合併した限局性病変について臨床病理学的研究を行ない次の成績を得た。

1. 癌は399例中9例，10個認められ，組織型はすべて乳頭腺癌で，10個中9個は1 cm以下の小さな癌である。

2. 甲状腺機能亢進症を癌合併例と癌非合併例とに分け，年令，甲状腺機能亢進症の病悩期間，術前処置に用いた抗甲状腺剤などの点から甲状腺機能亢進症と癌発生との関連性を検討したが，明らかな関係は認められない。

3. 癌の発育は初期には星芒型発育が比較的多いことを明らかにした。

4. 腺腫は399例中37例，個数にして53個認められたが，大部分のものは1 cm以下の小さな腺腫であって，組織型としては管状腺腫，濾胞状腺腫，コロイド腺腫，索状腺腫，乳頭状腺腫の順に多い。

5. 腺腫合併例と非合併例とについて，年令，病悩期間，抗甲状腺剤などの点を検討したが，両者の間に差異は認められない。

6. 腺腫中に認められる細胞の異常所見は組織学的分化の低い腺腫並びに被膜の薄い腺腫に多くみられ，また腺腫をとりまく甲状腺腫の組織像の変化の高度なものに多い傾向がある。

7. 腺腫様病変は399例中9例，9個認められ，それらの濾胞構造は索状ないし管状である。

8. 嚢胞は399例中2個認められたが，そのうち1個は腺腫の嚢胞変性によるものであるが，他の1個は成因不明である。

9. 瘢痕は399例中6個認められたが，そのうち4個は腺腫の瘢痕化によるものであり，他の2個は小葉間結合織の限局性増生によるものである。

文　献

1) 飯田　太・松田三郎・石田康雄・丸山雄造：日外会誌，68：99，1967.
2) Means, J. H.: 2, Philadelphia, J. B. Lippincott Co., : 1948.
3) Penberton, J. de J. and Black, B. M. : Surg. Clin. N. Amer., 28 : 935, 1948.
4) Berlin, D. D. and Gargill, S. L.: Trans. Amer. Assoc. Goiter, 51, 1947.
5) Goetsch, E.: Trans. Amer. Assoc. Goiter, 191. 1940.
6) Goetsch, E. : Ann. Surg., 118 : 843, 1943.
7) Koneman, E. W. and Sawyer, K. C. : Amer. J. Surg., 101 : 245, 1961.
8) Beahrs, O. H., Pemberton J. de J. and Black, B. M. : J. clin. Endocr., 11 : 1157, 1951.
9) 瀬田孝一・北川幹雄・藤田　崇・佐々木純・鈴木鶴松・小山宗生・桑田雪雄・矢川寛一・高山和夫：臨外，19：1209，1964.
10) Goodman, J. M. : J. int. Coll. Surg., 36 : 663, 1961.
11) 稲垣秀生・大沢智昭・菊地　勉・鈴木雄次郎：臨外，22：1319，1967.
12) Olen, E. and Koinck, G. H. : Arch. Path., 81 : 531, 1966.
13) 丸田公雄：最新医学，16：778，1961.
14) 降旗力男・牧内正夫・山口智安・飯田昭平・折井孝雄・丸山智道：臨外，22：69，1967.
15) 飯田　太・佐野悦司・降旗力男：日内泌誌，34：1260，1959.
16) Minder, W. H. : Schweiz. med. Wschr., 15 : 393, 1952.
17) Graham, A.: Inter-State Post Graduate Medical Assembly of North America (1927), 3 : 264, 1928.
18) Hazard, J. B., Crile, G. Jr. and Dempsey, W. S. : J. clin. Endocr., 9 : 1216, 1949.
19) 矢川寛一：最新医学，22：1400，1967.
20) Means, J. H. : Philadelphia, J. B. Lipincott, Co., : 482, 1937.
21) Ward, R. : Surg., 16 : 783, 1944.
22) Miller, C. M. and Chodos, R. B. : Arch. intern. Med., 117 : 432, 1966.
23) Warren, S. and Meissner, W. A. : A. F. I. P., 1953.
24) 沢田久雄：信州医誌，13：456，1964.
25) 飯田　太・丸山雄造：信州医誌，14：481，1965.

(昭和43年12月9日 受付)