慢性気管支炎に於ける気管支上皮の電子顕微鏡的研究

第1編：正常及び慢性気管支炎に於ける気管支上皮の電子顕微鏡的研究

中　野　晃　明
信州大学医学部戸塚内科（主任：戸塚忠政教授）

Electron-microscopic Studies on the Bronchial Epithelium of the Chronic Bronchitis

I：Electron-microscopic Studies on the Bronchial Epithelium of the normal and Bronchitic human Bronchus

Teruaki NAKANO
Department of Internal medicine, Faculty of medicine, Shinshu University
(Director : Prof. T. TOZUKA)

緒　言

電子顕微鏡は1938年 Knoll, Borris, Ruska[1)2)], らとSiemens 社の協力により開発され，現在では理論的な極限に近い分解能をもつ電子顕微鏡が作製されつつある。気管支上皮についての電子顕微鏡的研究は Rhodin et al[3)6)]がラットで，Fawcett et al[4)]がマウスなどで，仙田[5)]が家兎について詳細に報告している。ヒトの気管支上皮については Rhodin[6)], Spoendlin[7)], Watson[8)], 長田[9)]らにより研究されている。一方慢性気管支炎の組織像についての研究は Reid[10)], Koessler[11)], Fletsher[12)]らにより杯細胞，粘液腺の肥大増生，等が報告されているが，いずれも剖検によるものである。教室の細萱[13)]は慢性気管支炎の初期及び経過中の所見をとらえるべく，経気管支鏡的に気管支粘膜の生検を行い，臨床経過とその光顕による組織所見とを比較して，慢性気管支炎をⅠ型：気管支上皮に主として病変を認めるもの，Ⅱ型：Ⅰ型の変化の増強に加えて気管支粘液腺の肥大が著明なもの，Ⅲ型：気管支上皮の萎縮，基底膜の肥厚，間質結合組織の肥厚増生が著明なもの，以上の3型に分類している。W. Giese[14)], 山中[15)]らは慢性気管支炎を慢性カタル性気管支炎と慢性壁内性気管支炎に分け，更に後者を肥大性，萎縮性，繁殖性に分類している。しかし電顕レベルでの慢性気管支炎についての研究は乏しく，Watson[8)]の報告をあげうるにすぎない。著者は臨床症状及び気管支鏡検査，気管支造影で慢性気管支炎と診断されたものに，気管支鏡検査を行い，経気管支鏡的に気管支粘膜の生検を行い，その変化を電子顕微鏡にて観察し，若干の新知見を得たので報告する。

第1章　研究対象と方法

戸塚内科外来を昭和40年6月から昭和42年1月までの間に訪れた患者で，気管支鏡検査を行った慢性気管支炎12例と，慢性気管支炎に肺化膿症を伴った1例，更に対照として気道症状の全くない Coin-lesion 2例，肋膜中皮腫1例，肺門リンパ腺腫大の1例，計17例を対象とした。（表1）この各症例に気管支鏡を挿入し4％キシロカインで麻酔した後生検用鉗子にて，右主気管支内側壁で，気管分岐部より1～1.5cm 末梢

表1　症　例

1	宮　本	61才	男	慢性気管支炎
2	下　平	30	女	〃
3	新　本	67	男	〃
4	小　山	69	〃	〃
5	田　村	36	女	〃
6	中　西	50	男	〃
7	矢　崎	35	〃	〃
8	依　田	55	〃	〃
9	和　田	54	〃	〃
10	川　上	71	女	〃
11	浜	74	〃	〃
12	三　石	34	男	〃
13	渡　辺	67	〃	肺化膿症
14	柳　沢	43	男	肋膜中皮腫
15	片　瀬	67	〃	Coin-lesicn
16	古　畑	18	女	Sarcoidosis
17	河　西	47	〃	Coin-lesion

部の粘膜を採取した。この採取した粘膜を直ちに1%オスミウム酸内で1～1.5mmに細切した後，1%オスミウム酸2ccにて2時間固定した。固定液はMillonig[16]のリン酸緩衝液によって緩衝したオスミウム酸固定液でpH 7.4に調製し，液温を0°Cに保持した。固定終了後25%，50%，70%，90%，100%，100%のアセトンで各々30分づつ脱水し，Luft[17]の方法によりEpon 812, DDSA，MNA，DMP-30を使用して包埋した。超薄切片の作成にはLKB 4800 A Ultrotomeを使用し，徳安及び岡村[18]の方法により作ったガラスナイフで50～80mμ (Porter)[19]の厚さに切った。超薄切片は約50°Cの温湯にて伸展させ，コロジオンにカーボンを真空蒸着させたシートメッシュにのせた。超薄切片は醋酸ウランと鉛で染色した。観察及び撮影には日立HU－11A型電子顕微鏡を使用し，2,000倍から25,000倍に拡大した。

第2章　成績及び考按

気管支上皮は，セン毛細胞，杯細胞，中間細胞，基底細胞が基底膜上に多列セン毛上皮の形で配列している。(写真1. 2.) 基底膜下には膠原線維をふくむ光顕的基底膜と白血球，線維芽細胞等が見られる。(写真3. 6.)

第1節　基底膜

基底膜には基底細胞やセン毛細胞に直接せっしている薄い電顕的基底膜とその下に続く厚い光顕的基底膜とを認める。(写真3. 4. 5. 6. 7.) 対照群の電顕的基底膜は均一であるが，細胞膜との間に約300Åの巾の電子密度の低い層が認められる。(写真3.) 光顕的基底膜との境界はあまり明瞭ではなく，従って電顕的基底膜の厚さは全く一様とはいえない。Stehbens[20]の報告しているhalf-desmosome (semi desmosome) に相当する構造を，このセン毛上皮の基底細胞にも認め，この部分の基底膜が特に厚くなっている。(写真4. 5.) 電顕的基底膜を拡大撮影し，無作為的にその厚さを計測すると，図1.－1のごとく各症例は，対照群で700～900Åに分布しており，平均850Åであった。これはWatson[8]，Rhodin[6]の報告と一致している。同様の方法で気管支炎群の基底膜を計測すると各症例が900～4000Åまでにあり，平均2100Åと厚くなっている。気管支炎群では基底膜そのものが厚かったり，薄かったりして一様でないばかりでなく，更に細胞も凹凸があり不規則の度を加えている。(写真1. 5.) half-desmosomeの部分は厚く，微細線維がこの部分から上皮細胞及び光顕的基底膜に向ってのびている。このhalf-desmosomeは上皮細胞間に見られるdesmosomeのtight junctionと同じ構造であり，その機能も同じく，上皮と基底膜及び光顕的基底膜とを結合させる為のものと考えられる。気管支炎群では，このhalf-desmosomeが増加しており，慢性の咳嗽による上皮の剝離を防ぐ作用をしているのではないかと思われる。写真6.では基底膜を破って，白血球の偽足様突起が上皮細胞間に侵入している。その周囲の細胞間隙は非常に拡大し微細な顆粒状物質で満されて

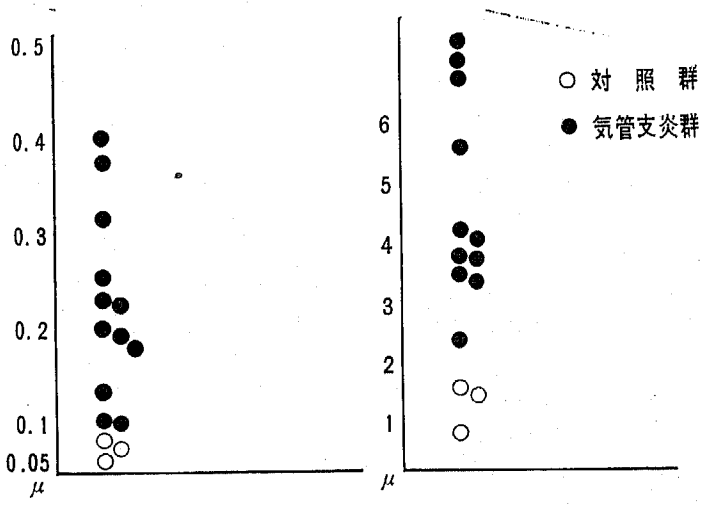

1．電顕的基底膜の厚さ　　2．光顕的基底膜の厚さ

図1.　基　底　膜

いる。この様にして白血球が上皮間に侵入した後は，基底膜は連続した状態に戻るのであろうが，こうした刺激によっても基底膜の肥厚が起ると思われる。これらの事から，慢性気管支炎の基底膜肥厚は，くり返される咳嗽による物理的刺激や，白血球の侵入による物理的並びに化学的刺激によって起るのであろうと思われる。

この電顕的基底膜の下方には光学顕微鏡で見られる厚い基底膜がある。この光顕的基底膜を症例ごとに数ケ所を計測して平均値を出すと，対照群では 0.2μ から 2μ まであり平均 1.1μ，気管支炎群では 2μ から 8μ で平均5.4μ と厚くなり，且つ膠原線維が増加し，複雑に交叉している。(図1－2) 光顕的基底膜には弾性線維が見られ，その間隙は，電顕的基底膜とほぼ同一の電子密度を有する物質でうめられている。(写真3.4.) 気管支炎群では，このほかに微細線維が増加し，ところどころ集団をなしている。

Spoendlin[7]も基底膜に電顕的基底膜 (elektronenoptische Basalmembran) と光顕的基底膜 (lichtoptische Basalmenbran) とを認めており，前者は厚さが100～200Å の均一 (homogen) な膜であり，後者は2－20μ の光学顕微鏡で見られる基底膜であるとしている。長田はヒト気管支上皮について報告しているが基底膜についてはふれていない。Watson[8]は正常で800Å であるとしているが，気管支炎例については記載していない。Rhodin[3)6)] はラット気管支上皮の基底膜で800Åであると報告している。

第2節　基底細胞

基底細胞は基底膜に接して存在し，基底膜に底辺を持つピラミッド状の形をしている。基底膜との間には，上皮細胞間に見られる desmosome と似た構造の half-desmosome を認める。核は類円形であるが凹凸を認める。(写真 7. 8. 9. 10.) 核膜は三重構造を示している。胞体内には円形のミトコンドリアが少数散在し endoplasmic reticulum (ER) も少数認められる。胞体内には更に多数の微細線維が見られる。(写真 9.) 気管支炎群では基底細胞の数が増加し，(写真 8. 10.) ゴルヂ装置や ER が目立つようになり，電子密度の高い顆粒が見られる。写真 8. 10. では基底細胞だけが見られ，そのほかのセン毛細胞や杯細胞が消失している。この所見は教室の細萱の分類によれば，Ⅲ型に属する所見であり，光顕的基底膜も肥厚して不規則になっている。

Hilding[21] によれば，子牛の気管支上皮を機械的に擦過した際に，この様な状態となり約1週間で正常に近い状態に戻るという。

第3節　セン毛細胞

セン毛細胞については Rhodin[6], Spoendlin[7], Engström[21], 長田[9]等が詳細に報告している。セン毛細胞には自由表面側にセン毛，小じゅう毛 (microvilli) が見られ，このセン毛は胞体内の基底体に続いている。基底体より1μ 前後下方にミトコンドリアが集合している。Rhodin[3)6)] によれば，ミトコンドリアの位置などから推定して，セン毛の運動エネルギーの供給にこれが関与しているのであろうとしている。細胞の中央よりやや下方に楕円形の核があり，核の上方でミトコンドリアとの間にゴルヂ装置を認め，この近くに電子密度の高い顆粒を見る。(写真1.)

第1項　セン毛

症例ごとに，数個の細胞のセン毛の長さを計測し，その平均値をみると，図2.－1のごとく対照群では 7.5μ から 9.8μ で平均8.8μ であるが気管支炎群では5μ から 9μ で平均約7μ と短くなる傾向がある。各細胞の基底体の数を細胞の従断面 (核の中央を切断している細胞について行った) でみると，図2.－2のように1個の細胞につき平均対照群では8.9個であるが，気管支炎群では6－9個で平均6.2個と減少している。しかし気管支炎群でも，気道症状の強い2例 (症例3.12.) では，基底体の数が増加しており，気管支炎では一般には減少するが，気道症状の強い場合はかえって増加するようである。

セン毛の横断面は Rhodin[3)6)], Spoendlin[7], Watson[8] 長田等が報告しているごとく，2本の中心軸糸 (Central filament) と2本が一対となった周辺軸糸 (Peripheral filament) が9対見られ，周辺軸糸から2本の放線がセン毛周囲にほぼ平行して一定方向に出ており，又中心軸糸からも周返軸糸へ9本の放線が出ている。(写真11.) セン毛の従断面では，その尖端で

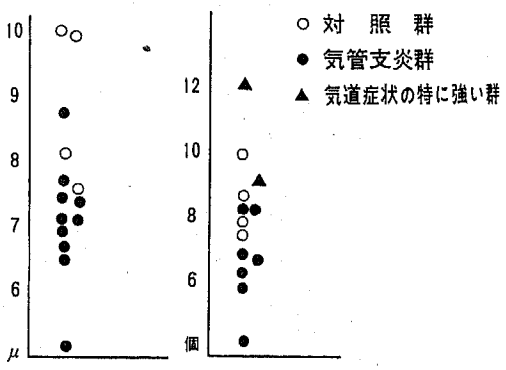

図 2.　　線　　毛

Central filament と Peripheral filament とが連続していて，三重構造の形質膜でおおわれている。気管支炎群では Central filament が三本に増加したり，又不明瞭になっていたり，放線が不鮮明になったりしている。(写真12. 13.) 又セン毛も 2～3 本が融合したり，十数本が一束になったりするものもある。（写真14.）基底体は写真15. 16. のごとく Peripheral filament が融合して，細胞表面より 0.5μ の所で太く且つ厚くなり，それより末梢は筆のほ先のように細くなり，セン毛根となる。このセン毛根に横紋を見るものがある。(写真17. 18. 19.) この基底体の中央部は電子密度が低く，時折基底小体を認めるが気管支炎群に多いことはない。(写真15.) 又写真17. 18. のように side-knob を見る基底体もあるが，これの意味づけは不明である。この基底体と隣接する基底体との間には微細な線維が細胞表面と平行に走っており，気管支炎群では不明瞭な細胞がある。(写真14. 15. 17. 18.) この横走する微細線維はセン毛の運動を協調して行わせるものであろうと思われる。写真18. 19. では基底体はほぼ正常であるのに，セン毛が途中で中断しているのが見られ，この尖端は三重構造を示す形質膜でおおわれている。これは，セン毛の再生像であるのか，又は外部刺激によって切断されたものなのかは，この所見からだけでは不明である。こうした短いセン毛が気管支炎群で増加している。

Fawcett, Porter[4]は蛙の咽頭粘膜で基底環を認めているが Rhodin, Dalham[3]はラットの気管セン毛細胞でこれを認めないとしている。著者もセン毛の中心軸糸は細胞表面の高さで消失し，その前後がやや電子密度が高くなっているが基底環なる構造は認めなかった。

第2項　小じゅう毛 (microvilli)

これには三種類を認め，①細くて長さ約 1.8μ で尖端がやや太くなっており，細胞の周辺部に多く見られるもの。(写真20.) ②巾 0.3μ 長さ 1.5～1.7μ でセン毛間に見られ長方形のもの。(写真17.) ③偽足様に突出したものである。①と②の microvilli では micro-pinocytosis が時折見られ，これらが吸収機能を有していると思われる。これらの microvilli を各細胞で観察し，その数を従断面で数えると，対照群では平均 8 本であるが，気管支炎群ではその数が減少している。又大きな偽足様突起が見られ，その内部には電子密度の高い小顆粒が含まれ，時には線毛を包みこんでいるものもあった。この偽足様突起は次第に根元からくびれて細胞から遊離していくものであろう。(写真21.) 気管支炎では，線毛細胞からもこの様に分泌が行なわれ，多量の喀痰の原因ともなるのではないかと思われる。Watson[8] もこの microvilli が気管支炎で減少している事を報告している。

第3項　ミトコンドリア

これは円形又は長楕円形で胞体内に散在しているが，特に基底体下部に多数集合している。(写真 1.) 気管支炎群ではミトコンドリアが基底体の直下まで近づいていたり，(写真23.) 気道症状の著しい例では腫大したり，変形したりミトコンドリア内に電子密度の高い顆粒を含むものが見られた。(写真24. 25.) ミトコンドリアの数を各症例の数ケの細胞で数ぞえ，その細胞の横径との比をみると，図3. のごとく，対照群では細胞の横径 1μ あたり 2～3 個であるのに，気管支炎群では 3～6 個，平均 4.2 個と増加している。Rhodin[3][6] はミトコンドリアが線毛の運動エネルギー供給に関与しているとしているが，これから考へると気管支炎群での増加や腫大，分布の異常などもセン毛運動の増加と関係があると思われる。

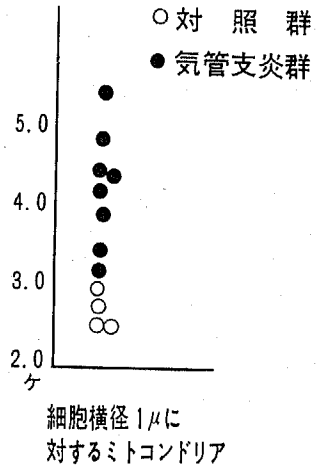

図 3.　　ミトコンドリア

第4項　ゴルヂ装置及び高電子密度顆粒。

核の上方で基底体下部にゴルヂ嚢とゴルヂ小胞からなるゴルヂ装置を認め，この近くに高電子密度の顆粒を認める。(写真 1. 2.) このゴルヂ装置は気管支炎群で大きくなるものが多い。高電子密度顆粒には次の三種類がある。①構造が均一な顆粒（写真 1.）②ミエリン様構造を有する顆粒（写真26.）③内部に更に高電子密度物質を有する顆粒（写真 27. 28.）対称群でも第 1 と第 2 の顆粒は比較的多数認められたが，第 3 の顆粒は少なく，これは気管支炎群で増加している。これら顆粒の機能については，いまだ不明であるが，細胞の機能異常によって出来た物質の処理を行うもの

で，Lysosome の一種であろうと思われる。Watson[8]はこれら三種の顆粒が増加するとしているが，第1及び第2の顆粒は気管支炎ではかえって減少の傾向があり，第3の顆粒が増加している。

第5項　核及び核小体

核はセン毛細胞の中央よりやや下方に見られ，類円形を示している。核膜は三重構造を示し，ここからERが出ているものもある。又気管支炎群では核の不整や切れ込みが見られ，核小体も大きくなる傾向が見られた。

第4節　杯細胞 (Goblet cell)

セン毛細胞の間に介在しており，セン毛細胞5個に対してほぼ1個の割合で認められる。セン毛細胞とは上部で desmosome で結合している（写真1. 2.）杯細胞の上部は分泌顆粒で満されており一見してそれと判別される。杯細胞にはその分泌顆粒によって次の四時期に分ける事が出来る。①分泌期：胞体がほとんど分泌顆粒で満されており，分泌顆粒が気管支腔内へ放出されている。②休止期：分泌が終了し胞体内にほとんど分泌顆粒を認めない。③分泌顆粒産生準備期：分泌顆粒を少し認める様になり，ゴルヂ装置やERが発達し暗調である。④分泌前期：胞体内の分泌顆粒が増加し，ゴルヂ装置やERが減少している。対照群では，分泌期や分泌前期の杯細胞が大部分であるが，気管支炎群では，休止期や準備期の細胞で異常にERやゴルヂ装置が発達した暗調な杯細胞を多数認める。（写真29. 30. 31. 32.）この様に分泌顆粒をもたず暗調な細胞で細胞表面に microvilli を多数有する細胞が見られ，Brush cell (Rhodin) を思わせるが，その遊離縁の状態が異なっている（写真29.）

第5節　中間細胞

中間細胞はセン毛細胞間に介在しており，紡錘状を呈し上皮自由表面にはほとんど達していない。この細胞は比較的暗調で，少数のミトコンドリアとゴルヂ装置，ERを認める。日置はヒトの気管セン毛上皮を光顕にて観察し，セン毛細胞から杯細胞へと移行すると報告している。又長田はヒト気管支上皮のセン毛細胞に，暗調細胞と明調細胞を認め，この暗調細胞がセン毛細胞から，杯細胞への転化の途上にあるものであろうとしている。著者もセン毛細胞の内に暗調なものは認めたが，セン毛細胞から杯細胞への移行する像は認めず，セン毛が脱落している像は見られたが（写真18.）その後杯細胞に移行するのか，再びセン毛が再生するのかは不明である。

第6節　細胞間隙

上皮細胞間は対照群ではあまり開大していないが，気管支炎群では著るしく開大し，多核白血球やリンパ球の侵入が見られる。（写真6. 7. 29.）

第3章　総括及び結語

経気管支鏡的に右主気管支粘膜を採取し，対照として4例，気管支炎13例の気管支上皮を電子顕微鏡にて観察した。その所見を総括し次の結果を得た。

1. 人の気管支上皮はすでに報告された，気管や他の動物の気管支の構造と同様で，セン毛細胞，杯細胞，基底細胞，中間細胞が基底膜上に配列している。Brush cell は認められない。

2. 電顕的基底膜は低電子密度層と高電子密度層とを認め，厚さは平均 850Å である。気管支炎群では凹凸不整となり厚くなっている。光顕的基底膜も肥厚し膠原線維が増加して複雑に交叉している。

3. 基底細胞は気管支炎群で増加し，核も不整である。half desmosome も増加している。

4. セン毛細胞のセン毛は気管支炎群で短縮し基底体も減少するが，気道症状の強い症例では増加するのがあった。セン毛には2－3本が融合しているのや，central filament, peripheral filament の変化が見られた。

5. microvilli には三種類の microvilli が認められ，気管支炎群で減少し，一部偽足様突起内にセン毛が封入されている。

6. セン毛細胞のミトコンドリアは気管支炎群で増加し，腫大，変形しているのが見られ，細胞機能の異常がうかがわれる。高電子密度の顆粒に異常を示すものが多くなっている。

7. 杯細胞は気管支炎で増加し，ゴルヂ装置やERが発達している。しかし分泌顆粒は少ない傾向があり，杯細胞の機能異常がうかがわれる。杯細胞とセン毛細胞の移行は認められなかった。

8. 細胞間隙は気管支炎群で拡大しており白血球の侵入が見られる。

稿を終るに臨み，御懇篤なる御指導御校閲を賜わりました恩師戸塚忠政教授に深甚なる謝意を表すると共に，種々御助言御教示頂きました草間昌三助教授，並びに半田健次郎講師，望月一郎講師に感謝の意を表します。

本論文の要旨は第6回日本胸部疾患学会総会において発表した。

文　献

1) Knoll M, and Ruska, E. : Z. phys. 78 : 318, 1932.
2) Borries, B. V. and Ruska, E. : Z. phys. 76 : 649, 1932.
3) Rhodin, J. and T. Dalham : Z. Zellforsch. 44 : 345, 1956.
4) Fawcett, D. W. and K. R. Porter : J. Morph. 94 : 221, 1954.
5) 仙田善朗：日本外科宝函, 27 : 1433, 昭33.
6) Rhodin J. : Ann. oto. rhin. laryngol. 68 : 964, 1959.
7) Spoendlin : Pract. Oto-Rhino-Langol. 21 : 484, 1959.
8) J. Watson. and G. Brinkman : Am. Rev. Resp. Dis. 90 : 851, 1964.
9) 長田光博：日組録, 24 : 91, 1963.
10) Reid, L. : Lancet, 1 : 275, 1954.
11) Huber, H. L. and Koessler, K. K. : Arch. intern. Med. 30 : 689, 1922.
12) Fletcher, C. M. : Am. Rev. Resp. Dis. 80 : 483, 1959.
13) 細萱昌利：信州医誌, 13 : 633, 1964.
14) Giese, W. : Lehrbuch der speziellen Pathologischen Anatomie, pp. 1499, Walter De Gruyter & Co., 1960.
15) 山中晃：最新医学, 15 : 2035, 昭35.
16) Millonig, G. : J. Appl. Phys. 32 : 1637, 1961.
17) Luft, J. : Biophysic. and Biochem. Cytol. 9 : 409, 1961.
18) Tokuyasu, K. and Okumura, S. : J. Biophys. and Biochem. Cytol. 6 : 305, 1959.
19) Porter, K. R. : Anat. Rec. 117 : 685。1953.
20) Stehbens, W. : J. ultrastructure Res. 15 : 389, 1966.
21) Hilding D. : Ann. oto. rhino. laryngol. 75 : 903, 1966.

(昭和43年11月15日 受付)

写真 1.：　症例16. 古畑（対照群）セン毛細胞の縦断面。

×8,000

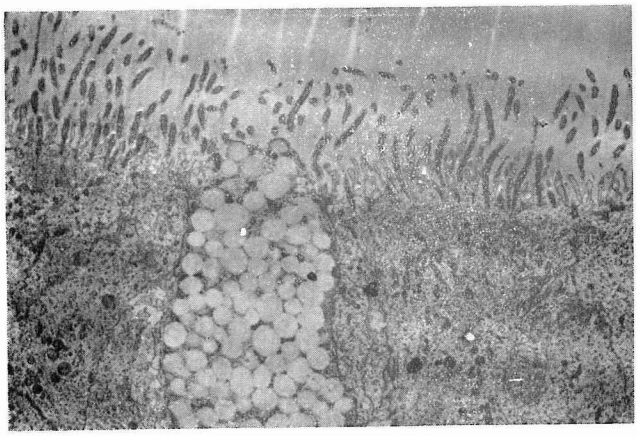

写真 2.：症例16. 古畑（対照群）
センモ細胞と杯細胞。
×1,700

写真 3.：症例14. 柳沢（対照群）
基底膜と基底細胞。
×15,000

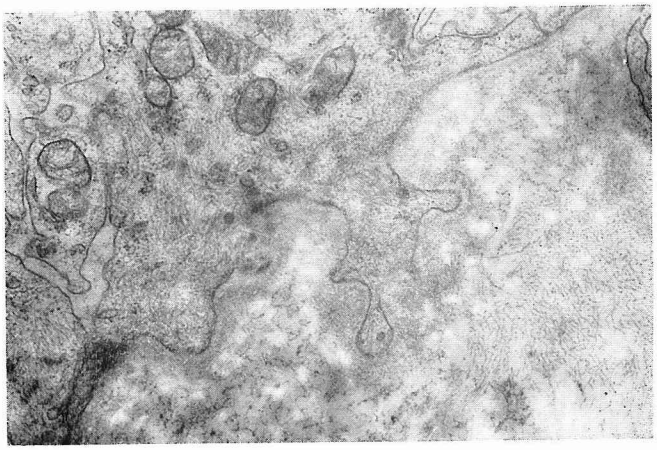

写真 4.：症例12. 三石（気管支炎群）
不整な基底膜。光顕的基底膜に微細線維がある。
×15,000

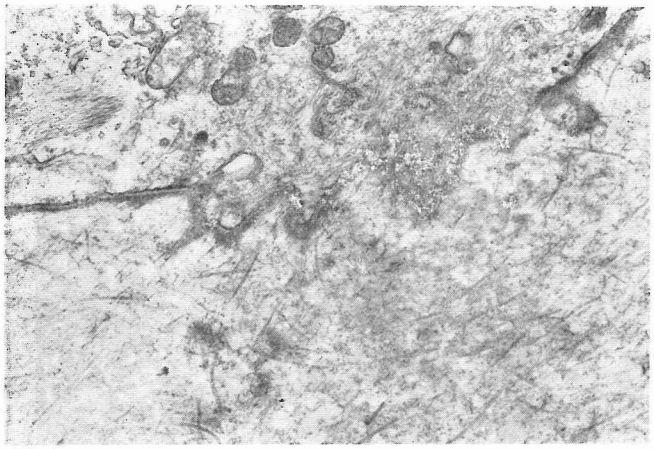

写真 5.：症例4. 小山（気管支炎群）
凹凸不整な基底膜と増加した
half-desmosome。
×10,000

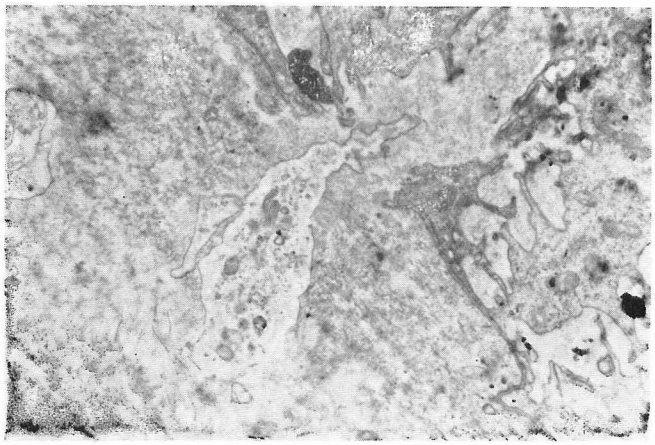

写真 6.：症例10. 川上（気管支炎群）
白血球が基底膜を破り，上皮
間へ侵入している。細胞間隙
は拡大している。
×4,500

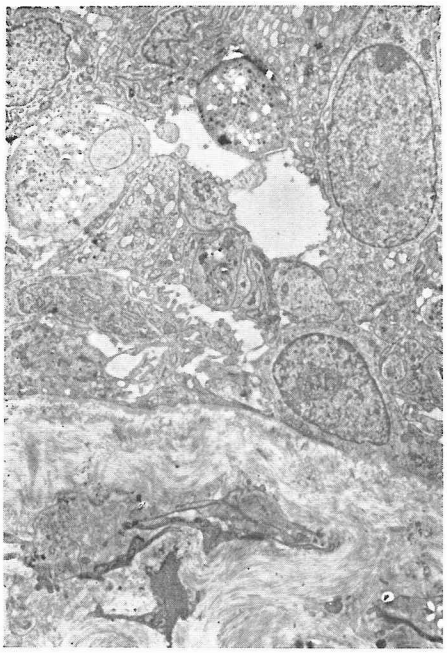

写真 7.：症例6. 中西（気管支炎群）
開大した細胞間隙と，上皮細
胞間に侵入した白血球。
×1,700

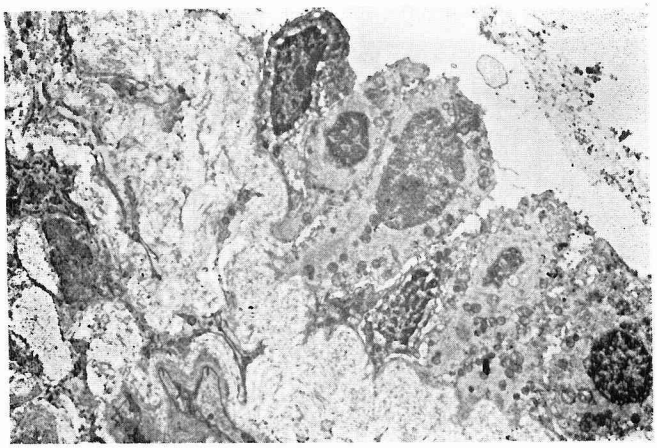

写真 8.：症例11. 浜（気管支炎群）
基底細胞だけが残っている気管支上皮。基底膜の肥厚が著しい。
×1,700

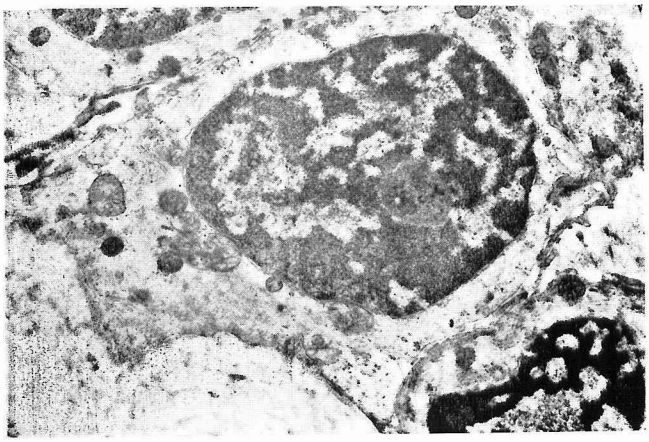

写真 9.：症例11. 浜（気管支炎群）
核小体の著明な基底細胞。
×7,000

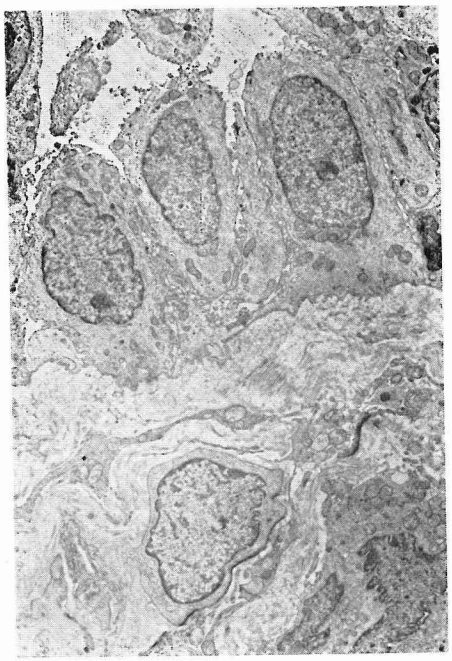

写真 10.：症例6. 中西（気管支炎群）
増加した基底細胞。
×2,000

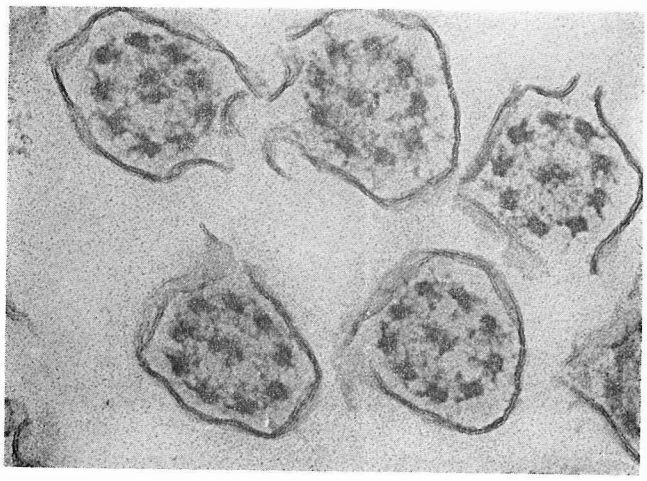

写真 11.：症例14. 柳沢（対照群）
セン毛の横断面。
×40,000

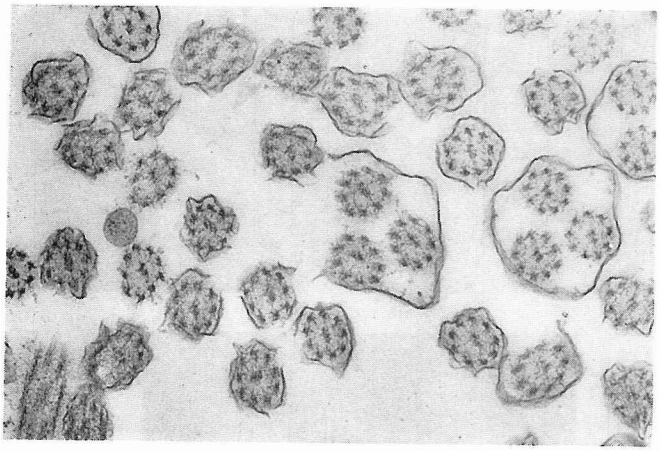

写真 12.：症例3. 新本（気管支炎群）
セン毛の横断面。3本のセン毛が同一の形質膜につつまれている。　×20,000

写真 13：症例5. 田村（気管支炎群）
セン毛の横断面。 central-filament が4本認められる。
×20,000

写真 14.：症例12. 三石（気管支炎群）
集合したセン毛の従断面。
×6,800

写真 15.：症例9. 和田（気管支炎群）
セン毛，基底体及び基底小体。
×20,000

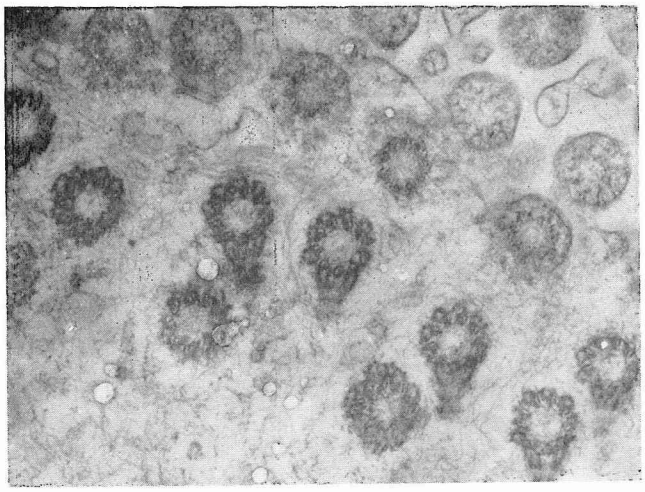

写真 16.：症例15. 片瀬（対照群）
セン毛と基底体の横断面。
×25,000

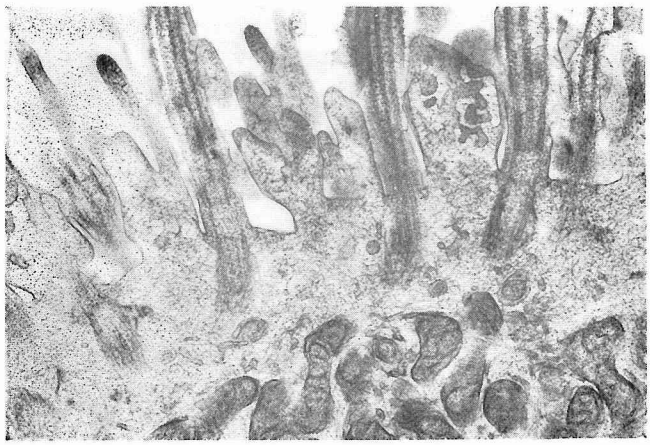

写真 17.：症例14. 柳沢（対照群）
セン毛と基底体。microvilli に vesicle が見られる。
×15,000

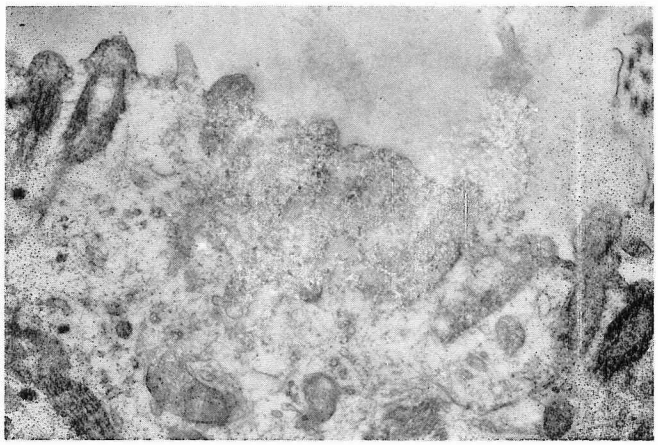

写真 18.：症例13. 渡辺（気管支炎群）
短縮したセン毛とその基底体。基底体とセン毛根に横紋が見られる。
×15,000

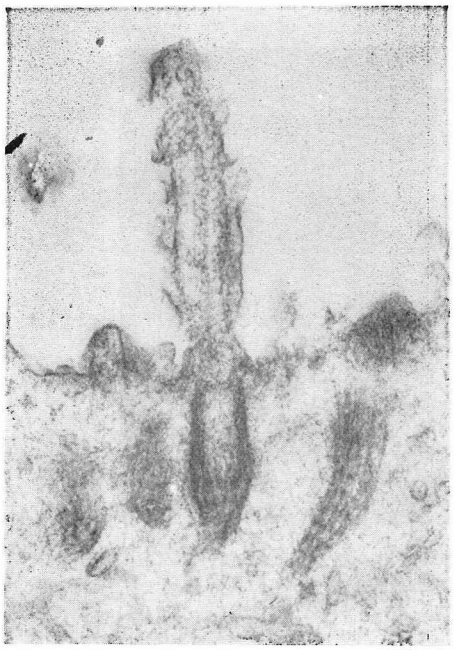

写真 19.：症例13. 渡辺（気管支炎群）
短縮したセン毛と基底体。
×25,000

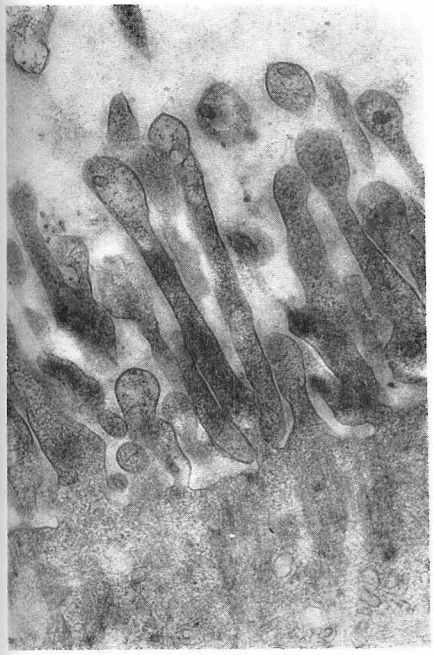

写真 20.：症例14. 柳沢（対照群）
microvilli と micropinocytosis。
×20.000

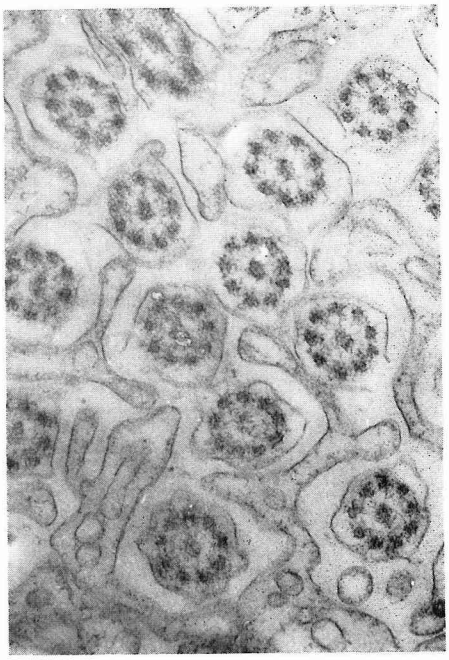

写真 22.：症例11. 浜（慢性気管支炎）
セン毛と microvilli の横断面。
×20,000

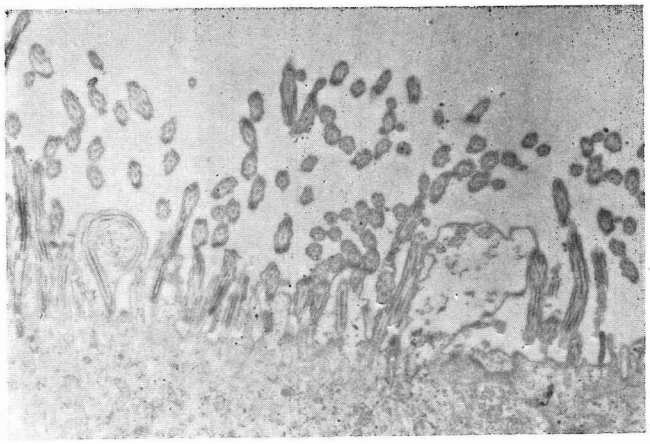

写真 21.：症例3. 新本（気管支炎群）
セン毛と microvilli。偽足様突起内にセン毛が見られる。
×5,000

写真 23.：症例12. 三石（慢性気管支炎）
セン毛と基底体の従断面。セン毛根に横紋が見られる。
×15,000

写真 25.：症例12. 三石（慢性気管支炎）
高電子顆粒をもつ変形した mitochondria ゴルヂ装置，ER が見られる。
×15,000

写真 24.：症例6. 中西（気管支炎）
変形した mitochondria。
×15,000

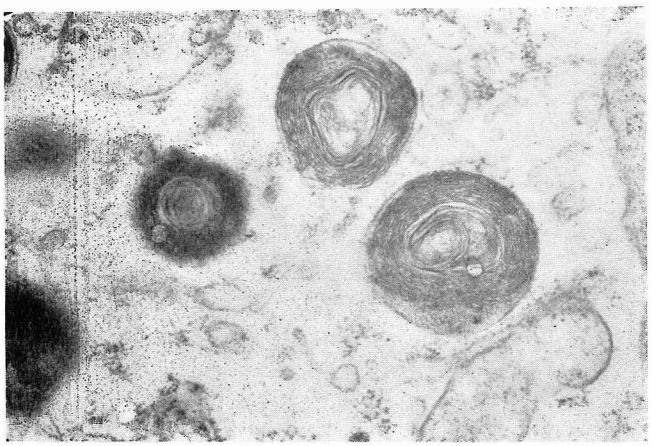

写真 26.：症例17. 河西（対照群）
ミエリン様構造をもつ高電子顆粒。
×25,000

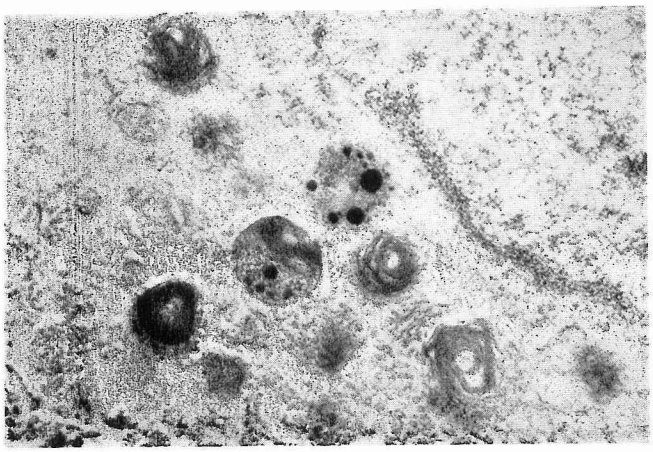

写真 27.：症例7．矢崎（気管支炎群）
ミエリン様構造の顆粒と，内部に更に高電子密度の顆粒をもつ顆粒が見られる。
×15,000

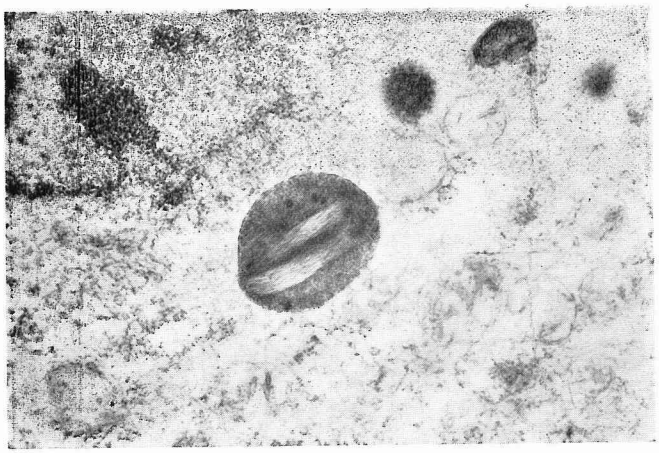

写真 28.：症例7．矢崎（気管支炎群）
顆粒内に微細線維構造が認められる。
×15,000

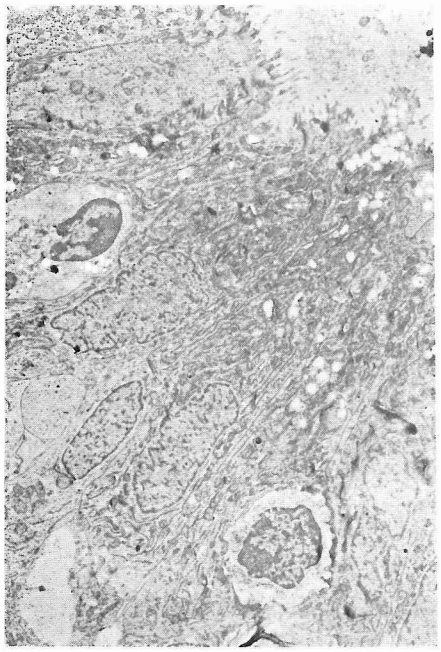

写真 29.：症例８．依田（気管支炎群）
ＥＲが発達した暗調な杯細胞を多数認め，細胞間隙が拡大し，白血球の侵入が認められる。 ×1,700

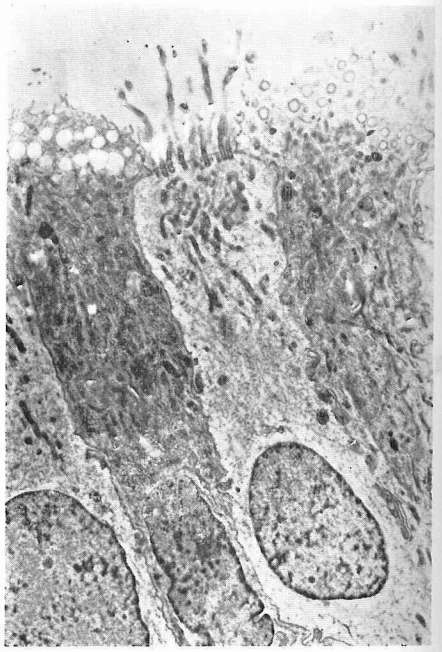

写真 30.：症例１．宮本（気管支炎群）
幼若な杯細胞とセン毛細胞。
×2,000

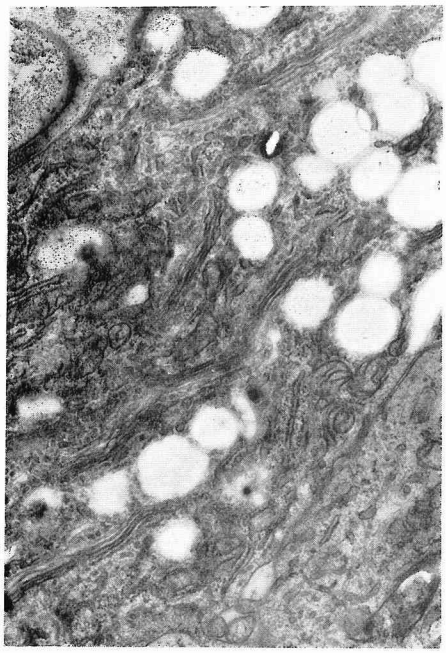

写真 31.：症例６．中西（気管支炎群）
杯細胞の発達したＥＲとゴルヂ装置。 ×10.000

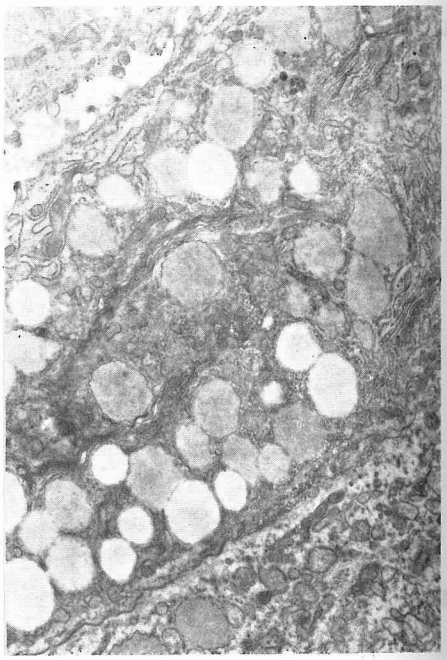

写真 32.：症例12．三石（気管支炎群）
杯細胞の発達したＥＲとゴルヂ装置。 ×10,000