消化管出血とその対策

信州大学医学部小田内科学教室
教授　小田正幸

先に外科側としての丸田教授の発言があつたが，内科方面では叙述がやや細かくならざるをえない。

I　内科方面でみられる消化管出血を伴う主要疾患

表 1　潜血，顕血，吐血，下血を伴う疾患

1) 鼻，口腔，咽・喉腔の疾患：
2) 食　道：
　食道炎，潰瘍，食道静脈瘤，食道癌
3) 胃・十二指腸疾患：
　胃潰瘍，十二指腸潰瘍，胃癌(肉腫を含む)
　胃良性腫瘍（平滑筋腫，ポリープを含む），
　胃炎(びらん性)，その他 Mallory-Weiss 症候群，Hiatus hernia，憩室炎，
　Volvulus，十二指腸腫瘍
4) 肝，膵胆管系疾患：
　肝癌，肝硬変（前記食道静脈瘤他），胆嚢，
　胆管系疾患，膵疾患，肝炎
5) 小　腸：
　Crohn 氏病，細網肉腫，その他腫瘍，
　Meckel 憩室症，炎症
6) 大腸，直腸：
　潰瘍性大腸炎，細菌性腸炎，非特異性腸炎，
　癌，ポリープ，虫垂炎，腸重積症，イレウス，痔核
7) その他：
　血液疾患　白血病，Henoch 型紫斑病，
　　Osler 病他
　神経疾患　（脳出血等）
　腹部大動脈瘤，腸間膜静脈血栓症，その他
　心腎疾患

a）部　位

表のごとく多数の疾患で大なり小なり消化管出血がみられるが，まず実数および頻度の上からみると，周知のごとく消化性潰瘍，胃悪性腫瘍，肝硬変症（食道静脈瘤）が上腹部領域で主要なものである。

食道静脈瘤は肝硬変症等門脈圧亢進症において，その予後に関係深いものであるが（直接出血死のみならず，肝性昏睡等の誘因として重要），肝硬変症の出血はこの食道静脈瘤のみならず，胃十二指腸潰瘍，胃炎（粘膜びらん性）併発によることもかなり多く，留意の要がある。

最近胃レントゲン診断，内視鏡検査の技術がわが国で非常に進歩し，胃疾患の診断が完璧に近ずきつつあることは御同慶のいたりである。胃出血等で従来その確認のもつとも困難とされていたのは，主として胃噴門部，胃穹隆部であつたが，図1－2のごとく V_A 型カメラ反転法による撮影，また図3－4のごとく粘膜二重造影法によりその診断も可能となつた。

肝嚢，胆管，膵等の疾患では古典的ながらも採取十二指腸液の血球，異型細胞，その他の検索は重要であり，また最近は直接胆嚢胆管造影，hypotonic duodenography，胃腸管生検細胞診，パンクレオザイミン，セクレチン試験等の新しい武器が加わつてきた。

下部消化管領域では，上部消化管に比べ出血例は約½になるが，直腸癌，細菌性腸炎，潰瘍性大腸炎，痔

図 1

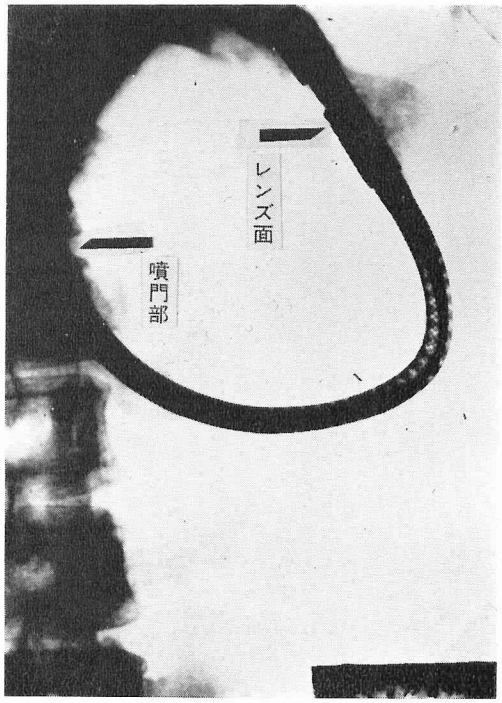

V_A 型胃カメラの反転法
（カメラ軸は胃体部大彎側で反転し，先端は穹窿部にありレンズ面は噴門部に向つている。噴門部撮影法である。）

図 2

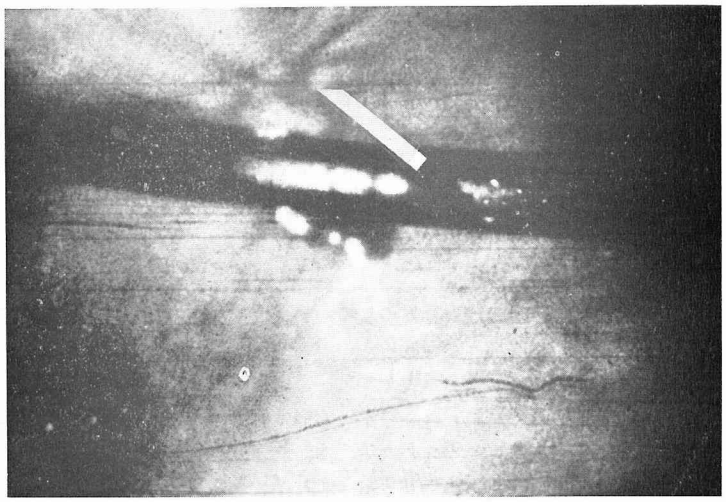

胃 カ メ ラ 像
（反転法により胃体上部後壁に治癒機転のすすんだ潰瘍があり，皺襞集中と一部に出血がみられる。中央に見えるのはカメラ軸である。）

図 3

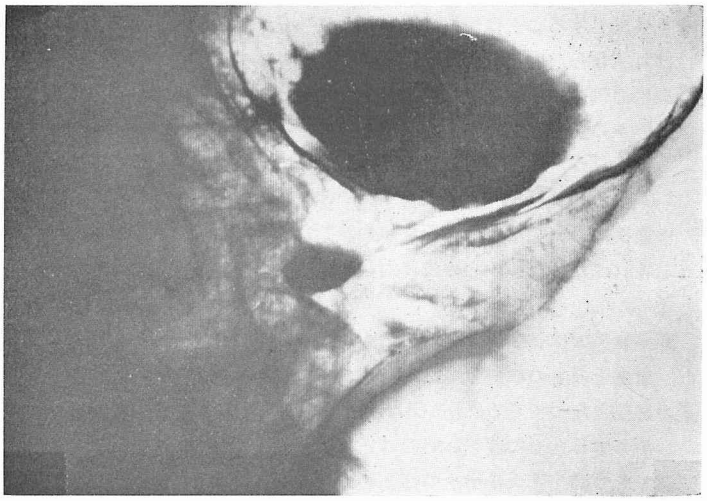

噴 門 部 潰 瘍

図 3

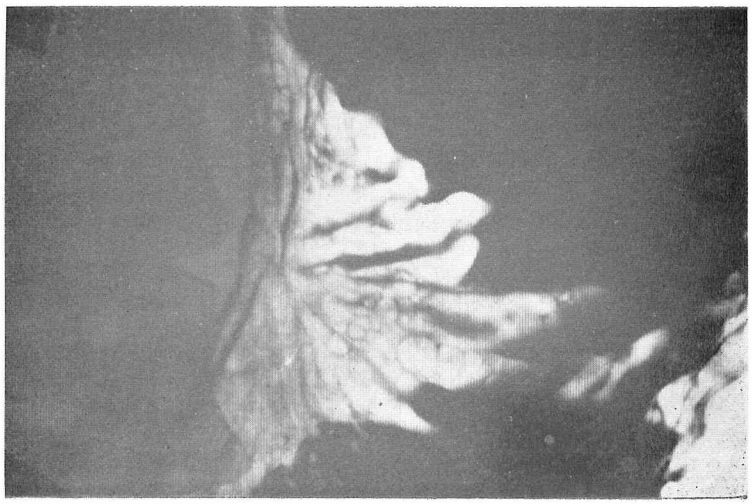

胃体高位早期胃癌
（Ⅱc＋Ⅲ）

出血等が重要である。

その他血液疾患中白血病においては時々大量の消化管出血をみること多く，その原因は血小板その他複合凝血因子欠乏，白血病細胞浸潤，時に胃潰瘍，胃炎の併発等多様である。

最近松尾は脳出血時，消化管出血が多くみられることを指摘している。また心筋梗塞，尿毒症等にもこれをみることがある。

b）出 血 量

消化管出血には小量の潜血程度のものから，顕血，さらに大量の吐下血等種々の程度のものがある。

潜血例でもその背後に人命を脅かす重症な疾患の潜むことがあり，各自の慧眼と経験とがよくその対策に資するものである。全入院患者の約1/3に潜血反応陽性で，その85%は消化器系疾患であるが，それにしても多くの潜血陽性例の中から真のレツドシグナルのものをチエツクすることは至難であり，しかもそれに努めなければならない。

顕出血例は消化性潰瘍，悪性腫瘍その他既に述べたいくつかの疾患がある。

II 消化管出血の対策

潜血例においてはむしろ原疾患の診断に重点がおかれなければならない。その為に対策が構ぜられることとなる。

顕出血例では貧血，栄養障害，大量出血の危険等より，出血そのものに対する姑息的，あるいは根治的対策の必要となつてくるばあいもある。

しかし本日とくに述べたいのは外科領域との密接な関連をもつ消化管大量出血のばあいである。上部消化管領域で比較的よく遭遇するのは食道静脈瘤，胃癌，消化性潰瘍であるが，食道静脈瘤では予防的脾摘手術が効をみること約1/3例にあり，また出血には現在のところ Sengstaken の管が応急処置として使用されるに過ぎない。胃癌の大量出血は根治手術不能の末期にみられること多く，対策もしたがつて姑息的となることが多い。

したがつて最も問題となるのは消化性潰瘍の大出血の処置である。

急性大量出血時には循環血液量の減少のため，めまい，失神，チアノーゼ，頻脈，血圧降下，ショツク症状等の自他覚症が急速に出現する。

成人男子で循環血液量を5.ℓとすると，その約1/3に近い1.5ℓ程度の出血があると，ショツク症状をみるのがふつうである。このような症状の予見に役立つのは血圧と脈搏とで，最大血圧100～90mmHg以下，脈搏数100～120以上は大出血と判定し，輸血緊急手術を考える。血液ことに赤血球，血色素の変化は，これらにやや遅れて出現するが，赤血球数250万以下，血色素量（Sahli）55%以下，Ht. 30%以下もこのような緊急対策を考えさせる所見である。

対策としてまず輸血，輸液であるが，その量が問題である。潰瘍等の大量出血時には血管が破綻していること多く，あまりに急速にしかも大量の血液等を入れると，血圧が上りまた出血を起す可能性が多い。徐々に小量宛の輸血を反覆，あるいは持続点滴する。

1回の量は400～500cc以内に止めることが多い。時に1.ℓあるいはそれ以上の輸血を必血とすることもあるが，血圧を測定し120～130mmHg最大血圧程度に止むべきである。

その他一般的に云えば絶食，フエノバルビタール，モルフイン等の鎮静剤を与え，ショツク症状に対しては輸血のほか血圧，脈搏等を顧慮して，5%ブドウ糖加リンゲル，Vit K，ポリビニールピロリドン，デキストラン等を1.ℓ以内与え，また電解質喪失に対してはNa，Cl，K等の補給バランスに注意する。

止血剤として Vit K，C，アドレノクロームセミカルバゾン，マネトール，組織トロンボプラスチン製剤等を与えるのは任意であるが，効果はあまり期待できない。

頻回大量の出血，血圧降下の著明等の症候は内科医として緊急手術の要を考えさせるものであるが，しかし他科との密接な連絡協議の下に判断が下さるべきである。

次に最近の経験例について述べるが，本症は以前より慢性の胃潰瘍があり，妊娠8ヶ月で突然吐血，入院後も大量の吐血があり，当然外科手術が考えられたが，妊娠中で流産その他産科的重要症候の危険が多く，内科，外科，産科共に頭をなやました例である。

III 症　例

症　例：34才，女性，主婦。

既往歴：昭. 35. 4. 肺結核にて右上葉切除。

現病歴：昭. 39. 2. 初診，巨大皺襞性胃炎及び胃潰瘍の疑いにて加療。

昭. 40. 4. レ線（図5）にて胃潰瘍と診断。

昭. 40. 6. 内視鏡検査を行い，胃角部小彎上に円形潰瘍をみとめた。以後経過観察中潰瘍は縮少傾向をしめした。

昭. 41. 3. 妊娠，以後レ線検査は行つていない。

図 5

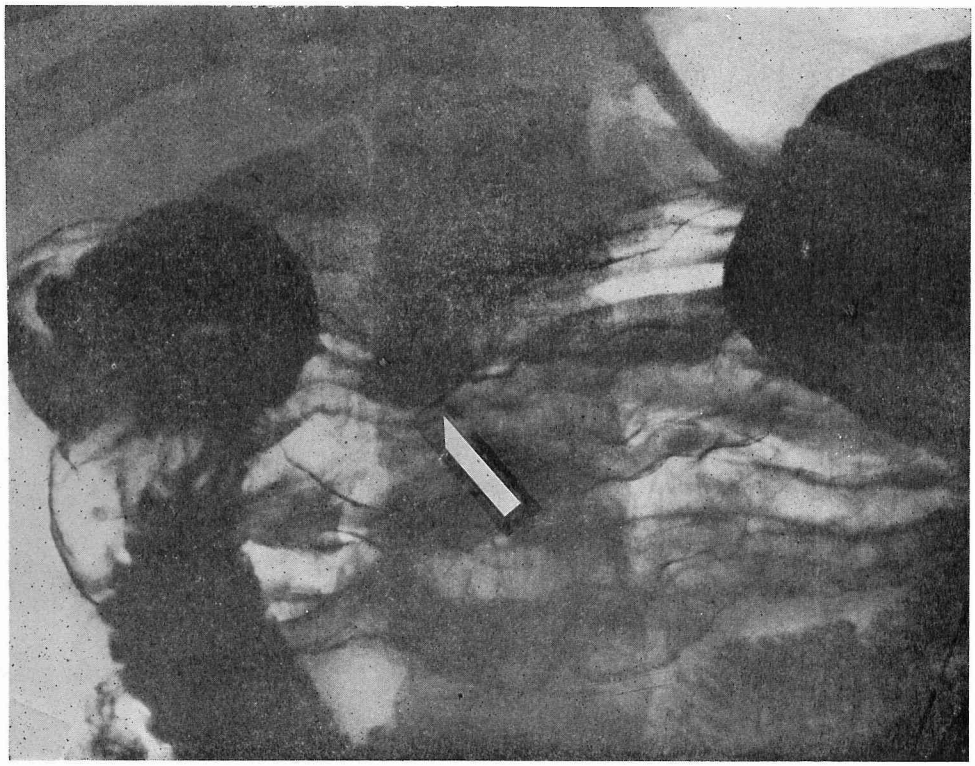

矢印の部に円形潰瘍をみとめる

表 2　　入　院　経　過

症例：新○良○　34才　♀

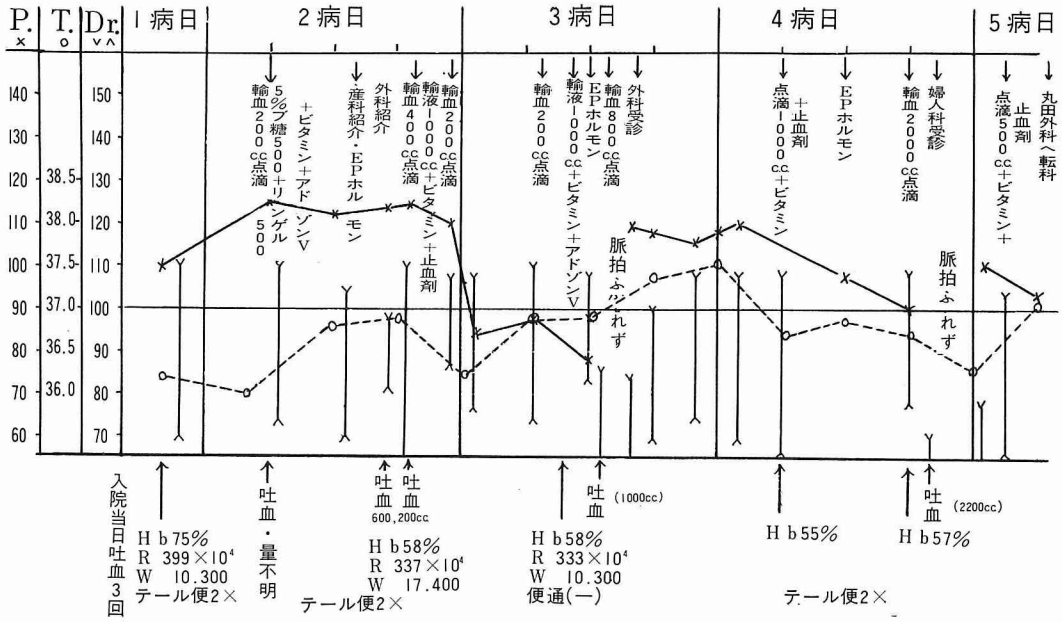

図 6

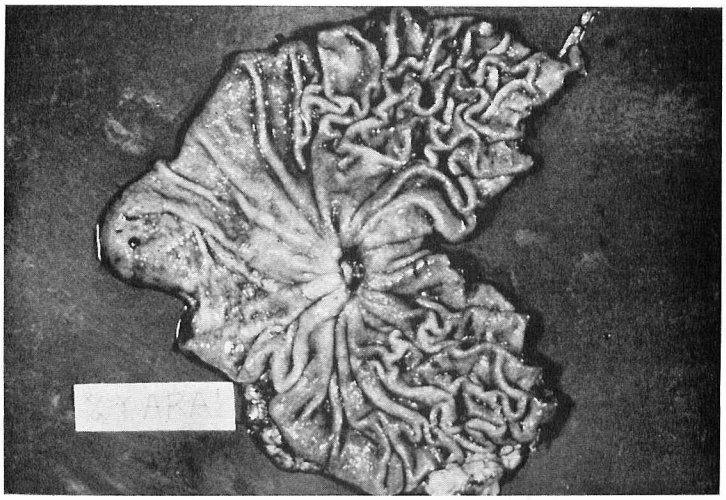

切　除　標　本
（胃角小彎上に穿通性潰瘍あり潰瘍底には２本の小血管の露出がみられる）

昭.41.10. 4. 吐血を主訴として来院。

現　症：脈拍100，緊張やや低下，整，顔面は蒼白で眼瞼結膜は軽度貧血様であつた。胸部では右上葉切除による手術瘢痕をみとめ，右下肺野はやや鼓音を呈する他に異常なく，腹部は子宮底が剣状突起下４横指径（妊娠Ⅷヶ月）までふれ圧痛，抵抗など明らかでない。血圧は110～70であつた。

入院経過：（表２）当科入院中５回，約4000ccの吐血があり，輸血は3800cc，その他輸液，止血剤，ビタミン剤の投与と肝庇護を行い流産防止のためにＥ・Ｐ・ホルモンの注射を行つた。経過中に明らかな循環虚脱が２回，毎日中等量から大量の出血が繰返し，当然手術療法の適応と考えたが妊娠８ヶ月のため手術による流産の誘発，それに伴う大量の性器出血の危険のため内科的療法を行つたが，第５病日外科，産科，内科の検討の結果手術に踏み切つた。

気管内麻酔のもとに Billroth II 法による胃切除術を行つた。（丸田外科）

切除標本（図６）では胃角小彎上に穿通性潰瘍をみとめ潰瘍底には２本の小血管の露出がみられる。

組織診断：Adenocarcinoma scirrhosum 癌細胞は，潰瘍辺縁の小部分から粘膜下を越えて筋層内にまで瀰慢性に浸潤していたが漿膜は正常でリンパ節転移はなかつた。

消化管の大量出血は内外科の境界領域の問題であるが，本例はさらに妊娠８ヶ月（初産婦）と云う状態が重なり，産科を加えた３科の協力により好結果がえられたものである。

さらに術後の組織所見で，比較的初期の癌の発症のあつたこともみとめられた。

なお，その後患者は正常男子を分娩，母子ともに健在である。