症　例

胃リンパ肉腫の1例

昭和42年3月15日 受付

信州大学医学部丸田外科学教室
土屋　隆

諏訪赤十字病院外科
島田　寔　太田庄司

A Case of Lymphosarcoma of the Stomach

Takashi Tsuchiya
Prof. Maruta's Surgical Clinic, Shinshu University
Makoto Shimada and Shoji Ōta
Depertment of Surgery, Suwa Red Cross Hospital

緒　言

胃の原発性肉腫はLandsbergが1840年原発性円形細胞肉腫について報告したのが最初で，我が国においては1902年今が初めて本症の2例を報告した。胃肉腫は一般に稀であるが中でもリンパ肉腫は我が国においては極めて稀である⑦。我々は最近胃リンパ肉腫の1例を経験したので，その臨床経過を報告すると共に基礎的事項及び臨床的事項について考察を加えた。

I 症　例

患　者：20才，男子，工員。

主　訴：食欲不振，心窩部痛。

家族歴：特記することなし。

既往歴：右鼠径睾丸。

現病歴：1965年9月13日，右鼠径睾丸に対し除睾術を受ける目的で入院した。当時食欲不振，心窩部痛等の胃愁訴を訴えたため胃部レ線透視を行なつたが，明らかな所見がなかつたので（図1）退院させた。ところが1カ月後再び同様の愁訴を訴えて来院した。胃液検査を行なつたところコーヒー残渣様の胃液を多量に吸引し，最高遊離塩酸は80，総酸度は170と高酸を示したので，精密検査の目的で仝年10月29日再入院させた。

入院時所見：体格中等度，栄養やや不良，顔貌正常，体温37.2°C。脈拍78，整。血圧116～60㎜Hg。胸部には異常所見を認めない。腹部は平担，軟で，腫瘤を触れず，圧痛もない。

一般検査成績：糞便に潜血反応を認めるが血液，肝機能，腎機能に異常所見はない。

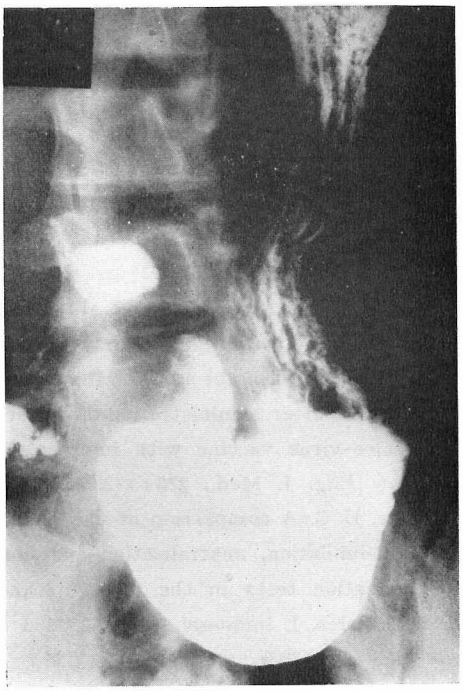

図1　初回入院時レ線像

レ線所見：胃部レ線透視を行なつたところ，胃体部大彎よりに鶏卵大の陰影欠損を認め，その中心部には潰瘍形成を思わせる拇指頭大のバリウム充盈像を認めた（図2）。

フアイバースコープ所見：フアイバースコープによる内視鏡的検査では，胃体部前壁大彎よりに鶏卵大の半球形の腫瘤を認め，その表面は大部分健康な粘膜に被われているが，その中心部は陥凹して潰瘍を形成し

ている。また潰瘍からの出血も認められた。この内視鏡所見は胃癌或いは消化性潰瘍の所見とは異なるもので，癌以外の胃腫瘍であろうと考えられたが，その発育が急速である点から胃悪性腫瘍の疑の下に開腹した。

手術所見（図3）：1965年11月10日開腹，胃体部前壁大彎よりに鶏卵大の腫瘤を触れ，その部の胃漿膜面は外見上健常部と異つた様相を呈しているが，胃の近傍には転移と思われるリンパ節腫脹は認められない。また他臓器への転移も認められない。本腫瘍は術前診断と同様に胃癌とは異つた胃悪性腫瘍であろうと考え，大網切除術及び胃近傍リンパ節廓清術を併用してビルロートⅡ法による胃切除術を行なつた。

切除標本の肉眼的所見（図4）：半球状腫瘤でその

図2　再入院時レ線像
胃体部大彎よりに円形の陰影欠損を認め，その中心部に潰瘍形成像が見られる。

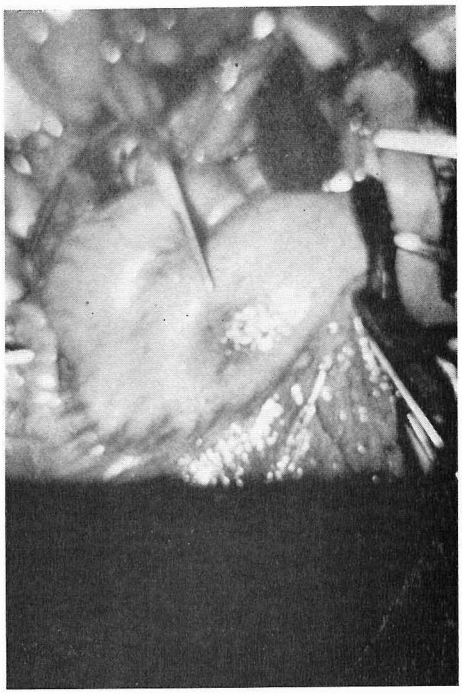

図3　手術所見
鉗子の指している胃体部前壁大彎よりに鶏卵大の腫瘤を触れた。その部の漿膜面は萎縮，陥凹している。

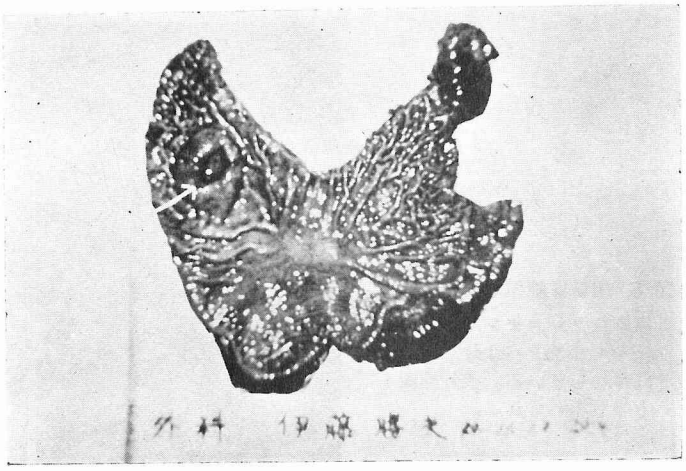

図4　手術標本肉眼所見
胃体部前壁に半球状腫瘤があり，その中心は潰瘍を形成している。ただし辺縁の隆起は癌性潰瘍とは異なる。

中心は陥凹して深い潰瘍を形成し，その辺縁隆起は所謂癌性潰瘍とは異なり正常な粘膜に被われている。

病理組織学的所見（図5，6）：潰瘍状の組織欠損は粘膜下層迄で，その底部及び周辺の粘膜下層，筋層には腫瘍細胞がビ慢性に存在しており，粘膜下層から発生したものと思われる。腫瘍細胞は繊細なクロマチンに富む円形核のリンパ芽球であり，核分裂像も中等数認められる。この腫瘍により挙上された粘膜は肥厚し慢性炎症像を示している。

術後経過：術後は念のため保存自家骨髄の移植を併用して，エンドキサン200mg連日11日間，総量2200mgの大量投与を行なつた。術後1年を経過した現在元気で仕事に従事している。

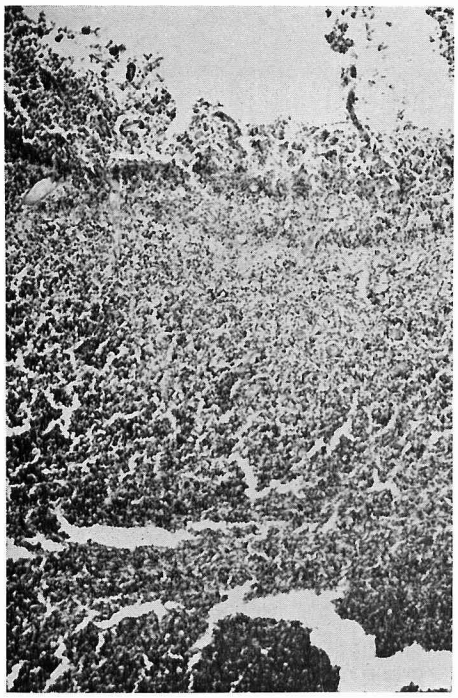

図5　組織像弱拡大

II 考　按

A 基礎的事項

胃肉腫は比較的稀な疾患であり①②③④⑤⑥⑦⑧⑭，全胃腫瘍に対する発生頻度は1⑦⑭～2%⑤⑥⑧に過ぎない。その胃肉腫の中でも胃リンパ肉腫は我が国においては極めて稀とされ，全胃肉腫の4⑦～6.8%⑭である。

胃肉腫を組織学的発生母地からみれば，Gütgemann & Schreiber⑨は粘膜下リンパ組織から発生したもの65%，筋層からのもの24%，粘膜からのもの7%，漿膜からのもの4%で，粘膜下リンパ組織から発生するものが最も多いと云う。本症例も粘膜下リンパ組織から発生したものであつた。

また，胃肉腫の発生部位からみれば，胃体部大彎側に最も多く発生し⑤⑦⑧⑨⑭㉔，前後壁では後壁にやや多くみられるが⑦⑧⑨，本例は胃体部前壁から発生したものであつた。

Konjetzny㉖は胃肉腫の発育形態を肉眼所見から，外胃型，内胃型，及び浸潤型に分類しているが，我々の症例は内胃型に属するものである。

胃肉腫の組織学的分類は学者により異なるが①⑥⑦⑧，川俣⑦等は，① 筋組織より発生するもの，② リンパ系組織より発生するもの，③ その他，に大別している。この内リンパ系組織より発生するもの，すなわち悪性リンパ腫は，(i) リンパ肉腫，(ii) 細網肉腫，(iii) ホジキン病に分けられている③⑤⑫。更にFarmer②はリンパ肉腫をlymphocytic typeとlymphoblastic typeに分類している。しかし，悪性

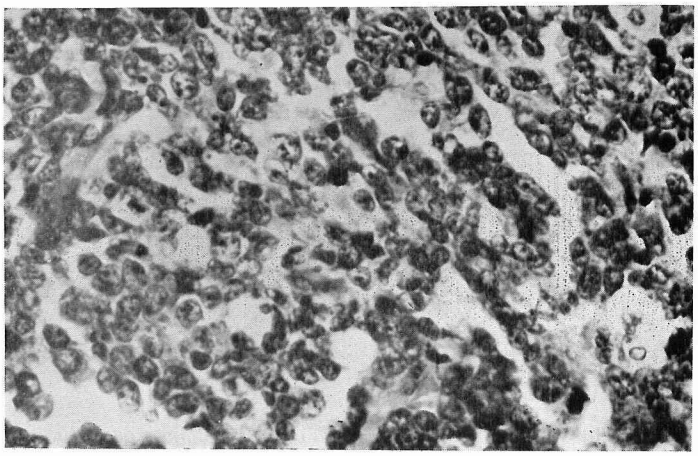

図6　組織像強拡大
繊細なクロマチンに富む円形核をもつリンパ芽球がビ慢性に存在している。核分裂像も中等数認められる。

リンパ腫の分類は，病理学者によつてまちまちである①⑤⑥。その理由として悪性リンパ腫は同一腫瘍の中においても，その場所により分化の程度の異つた細胞が混在すること③，或いは同一患者においても，疾病の経過に従つて組織像が変化することがある⑨等のため，病理学者によつて異つた分類がなされるわけである。つまり，リンパ肉腫，細網肉腫，ホジキン病の腫瘍細胞は未熟なため区別し難い事がしばしばである。例えばFarmer②は同一の標本を病理学者によつては，large cell lymphosarcoma と診断したり或いは細網肉腫と診断することがあると指摘しており，Thorbjarnarson③は生検ではホジキン病であつたものが，剖検では細網肉腫であつたりすることもあると述べている。

また我が国における悪性リンパ腫は，リンパ肉腫，ホジキン病が少なく，大部分が細網肉腫であるのに⑤⑦⑧⑭㉓㉔(第1表)㉔，外国ではリンパ肉腫が最も多い⑤⑰㉕(第2表)⑰。この点について梶谷⑥は果して人種の差であるのか，外国と我が国との病理学者の解釈の差に基づく問題であるのか明らかでないと述べているが，赤崎⑯は組織診断基準の相違を正した上でないと確言出来ないが，診断基準の差のあることを考慮しても，我が国と外国との間には，これ等肉腫の発生頻度の差が明らかに存在すると述べている。

次に悪性リンパ腫は全身の系統的疾患の一部分症として胃に肉腫を発生するものか，或いは原発性のものかと云うことが問題となる①②④⑤。この点について芝⑬は大部分の胃肉腫は胃に原発する疾患であると述べており，梶谷⑥も病巣が胃と所属リンパ節に限られているものが多く，しかも胃切除によつて根治し得ることが多い事実から，胃肉腫の大部分は原発性のものと考えている。また Marshall①も同様の見解を述べている。しかしながら系統的疾患の一部分症としての胃肉腫も少数ながら認められている①⑥。結局，胃肉腫には系統的疾患としての悪性リンパ腫と原発性のものとがあるが，原発性胃肉腫が大部分であると考えられる①②④⑤⑬。

B　臨床的事項

肉腫は若年者にも多いとされているが，胃肉腫の平均発生年令は Marshall①，Rabinovitch㉕，Farmer②，Jordan④，梶谷⑤，川俣⑦等の報告をみると，50～60才前後であつて，癌年令と大差はない①②⑤⑦⑯。

男女比は Marshall①1.9：1，Gütgemann & Schreiber⑨6：4，Rabinovitch㉕2：1，Jordan④2～3：1，梶谷⑤1.25：1，松本⑭1.5：1 で，男性にやや多く見られる②⑤⑦⑧。

第1表　組織学的分類別頻度 (足立)㉔

組織学的分類	症例数	%
リンパ肉腫	9	6.5
細網肉腫	33	23.9
ホジキン病	2	1.5
筋肉肉腫	28	20.3
線維肉腫	8	5.8
神経線維肉腫	1	0.7
粘液肉腫	1	0.7
紡錘形細胞肉腫	11	8.0
円形細胞肉腫	27	19.6
多形細胞肉腫	9	6.5
不明	9	6.5

第2表　組織学的分類別頻度 (Palmer)⑰

組織学的分類	症例数	%
リンパ肉腫	210	42.0
細網肉腫	44	8.8
ホジキン病	45	9.0
形質細胞肉腫	4	0.8
脈管性肉腫	21	4.2
平滑筋肉腫	100	20.0
線維肉腫	13	2.6
神経組織性肉腫	6	1.2
粘液肉腫	0	0
紡錘形細胞肉腫	40	8.0
混合細胞型肉腫	2	0.4
その他	15	3.0

胃肉腫は一般の悪性腫瘍と同様の臨床症状を呈し，特有な症状はないが①⑤⑧⑯㉓㉔㉕我々が経験した胃悪性リンパ腫の愁訴は，食欲不振，心窩部痛であつた。このうち心窩部痛は鈍痛で，かつ持続性で，本症の69①～89%③に認められる。この疼痛は悪性リンパ腫が粘膜下神経叢に近接して発生する場合が多いこと及び胃筋層へ早期に浸潤することによつて起るとされている②。体重減少，食欲不振等は病勢がかなり進展してから現われることが多い⑥。出血については Thorbjarnarson③等のように59%の高率に認めると報告するものがある一方，Marshall①のように吐血，下血或いはそれに由来する貧血等の症状は稀であると云う者もある。しかしながら一般的には胃悪性リンパ腫においては大量出血は稀であるとされている⑧。

胃肉腫においては腫瘤の触知率は一般に胃癌に比較すれば低率で⑥⑯，腫瘤の性状は癌に比しやや軟かく，表面は通常平滑であり，腫瘤が比較的大きくても

周囲臓器との癒着が少なく，長期間可動性を保つている場合が多い④⑥⑧㉔㉕。また腫瘤に一致して圧痛を証明することも多い④⑥。

胃液酸度は一般には低酸であるが，無酸のものは少なく⑩㉓㉔㉕，また時には我々の症例のように過酸を示す場合もある③⑥。

悪性リンパ腫の肉眼的所見はかなり特徴のある外観を示すとされている⑮。その特徴を述べれば，本症は胃壁のリンパ濾胞に一致して始まるため腫瘤はしばしば健康な粘膜に被われ，好んで粘膜皺壁の巨大化を来たして半球状腫瘤結節を形成し，のちには腫瘤の中心に潰瘍を形成しやすい①⑮。また本症は弾力性軟のゴム様硬度を示すことが特有であり，癌のような硬度は示さない③。腫瘍の断面は魚肉のような淡い白色または薄灰色を呈している⑧。尚 Thorbjarnarson③等は本症を肉眼的所見によつて第3表の如く5群に分類しているが，我々の症例は Type Ⅲに相当するものであつた。

第3表　Gross appearance of malignant lymphoid neoplasms of stomach (Thorbjarnarson et al)③

Type	no. of Cases
Ulcerating	20
Intramural	9
Intramural with ulceration	3
Polypoid	3
Polypoid with ulceration	1
Total	**36**

悪性リンパ腫のレ線像は Feldman⑪，Farmer②等によれば，次の点が特徴的であるとされている。すなわち，

① ポリープ状腫瘤が胃の内面に広範に存在し，しばしば胃内腔に向つて突出している。
② その腫瘤はときに多発性の潰瘍を伴う。
③ 厚い粘膜皺壁。
④ 比較的平滑な辺縁を有する陰影欠損像が多い。
⑤ 時に linitis plastica を思わせるビ慢性変化。
⑥ 蠕動は比較的末期まで保たれている。

Farmer②によれば術前レントゲン所見より57.1%にリンパ肉腫を疑うことが出来たという。しかしながら Farmer②はまた胃リンパ肉腫のレントゲン所見が，大きなポリープ状腫瘤であつたり，潰瘍が単独に存在したり，胃壁にビ慢性に潰瘍があつたり，或いはまた肥厚性胃炎類似の潰瘍のない巨大な粘膜浸潤であつたりすることを挙げ，レントゲン学的に診断が困難の場合もあることを付け加えている。

内視鏡所見では皺壁の大きさが不規則で，不正形な潰瘍，被苔，出血などが見られ⑩，浸潤性のリンパ肉腫などでは粘膜皺壁は広範に硬く，しかもポリープ状の結節を伴い⑳，或いはまた山脈様の隆起，大小不同の結節性腫瘤等が比較的正常な粘膜によつて被われている⑩等が特徴的所見とされている。

細胞診が癌腫と肉腫との鑑別に必要であると主張するものもある⑥㉑㉒。しかし肉腫の病変が粘膜に及ばない場合には胃細胞診は不能であるのみならず，肉腫細胞と癌細胞との鑑別の困難の場合もあるから⑥，細胞診によつても診断を下し得ないこともある。

尚本邦における胃肉腫の臨床診断は松本⑭等によれば第4表の如くである。

第4表　本邦報告例における胃肉腫の臨床診断（松本・他）⑭

臨床診断	例数
胃癌	44
胃肉腫（疑診を含む）	12
胃悪性腫瘍	3
脾腫	3
胃ポリープ	2
胃潰瘍	2
胃外腫瘍	2
胃結石症	2
胃良性腫瘍	1
胃筋腫	1
胃周囲炎	1
肝臓膿瘍	1
上腹部嚢腫	1
結核性腹膜炎	1

悪性リンパ腫の予後は胃癌に較べるとやや良効で①②③④⑤⑥⑧㉓㉔，Marshall & Meissner⑩は胃全剔後の5年生存率は33%，通常の胃切除後のそれは42%と報告し，Thorbjarnarson③等は術後5年生存率は59%と報告している。

胃肉腫の治療としては可及的早期胃切除が望ましいことは云うまでもない。Jordan④によれば悪性リンパ腫357例のうち，胃切除率は75.3%であり，胃切除例の5年生存率は42.6%と報告しており，Gütgemann & Schreiber⑨によれば胃切除率は73.0%であつて，5年以上の生存例の82.3%は胃切除による外科的療法のみで他の療法を受けていないと云う。したがつて胃肉腫においても早期診断，早期根治手術が治療の要諦

であつて，悪性リンパ腫に対しては放射線療法①②③④⑤⑥⑧㉓㉔㉕，或いは化学療法⑤⑧㉓㉔も考慮されるが，胃の悪性リンパ腫に対してはなお論議がある。

結　語

20才の男子に発生した胃リンパ肉腫の1例についてその臨床経過を報告し，併せてその基礎的事項並びに臨床的事項について考按した。本例は術後1年を経過した今日健在である。

文　献

①Marshall, S. F. et al.: Surg Clin. North. Amer., **39**: 711, 1959　②Farmer, C. E. et al.: Amer. J. Surg., **94**: 551, 1957　③Thorbjarnarson, B. et al.: Amer. J. Surg., **97**: 36, 1959　④Jordan, G. L. et al.: Surg. Gyne. & Obst., **100**: 453, 1955　⑤梶谷 鐶：癌の臨床, **21**: 25, 1966　⑥山形敞一・他：内科, **9**: 1111, 1962　⑦川俣建二・他：手術, **17**: 1000, 1963　⑧高橋吉郎：治療, **44**: 2127, 1962　⑨Gütgemann, A. & Schreiber, H. W.: Die Chirurgie des Magensarkoms, Georg Thieme, Stuttgart, 1960, ⑥より引用　⑩Marshall, S. F. & Meissner, W. A.: Am. Surg., **131**: 824, 1950　⑪Feldman, M.: Clinical Roentgnology of the Digestive Tract, pp. 362－363, 1938, William Wood & Co., Baltimore, ①より引用　⑫太田邦夫：最新医学, **19**: 1686, 1964　⑬芝　茂：最新医学, **19**: 1836, 1964　⑭松本一雄・他：熊本医学雑誌, **32**: 補冊 4, 464, 1958　⑮赤崎兼義：癌の臨床, **12**: 299, 1966　⑯古江　尚・他：癌の臨床, **12**: 295, 1966　⑰Palmer, E. D.: Amer. J. Dig. Dis., **17**: 168, 1950　⑱黒川利雄・他：治療の実際, **3**: 554, 1952　⑲Yarnis, H. & Colp, R.: Gastroenteology, **1**: 1022, 1943　⑳Schindler, R.: Gastroscopy, University of Chicago Press, Chicago, 1950, ⑥より引用　㉑Moor, R. D. & Reagan, J. W.: Cancer, **6**: 606, 1953　㉒天木一太：癌の臨床, **2**: 127, 1956　㉓工藤武彦・他：外科, **27**: 746, 1965　㉔足立正率・他：臨床外科, **15**: 127, 1960　㉕Rabinvitch, J. et al.: Amer. J. Surg., **80**: 550, 1950　㉖Konjetzny, G. E.: Deutsche Chir., 46, 1921, ⑭より引用

ABSTRACT

A case (20 years old male) of primary lymphosarcoma of the stomach which is very rare in Japan is presented.

The clinical and pathologic aspects of the tumor are generally discussed.