症　例

腸重積を起した Simple Capillary Hemangioma の1例

昭和40年6月25日 受付

信州大学医学部星子外科教室
(主任：星子直行教授)
千須和美太郎　荒木謙次　上島隆

A Case of Intussusception of the Ileum Due to a Simple Capillary Hemangioma

Yoshitaro Chisuwa, Kenji Arai and Takashi Kamishima
Department of Surgery, Faculty of Medicine,
Shinshu University
(Director : Prof. N. Hoshiko)

小腸にみられる血管腫は非常に稀なものとされているが，我々は最近術後腸癒着症として手術を行つたところ，回腸に発生した Simple Capillary Hemangioma に基因した腸重積症の1例を経験したので報告する。

症　例

上○勝○，46才，男

主　訴：下腹部痛。

家族歴：特記すべきことはない。

既往歴：約5年前痔核の注射療法後，出血多量のため人工肛門造設術を受け，症状の改善を待つて後日人工肛門を手術的に閉鎖したことがある。

現病歴：昭和38年4月頃より下腹部痛と腹部膨満感を訴え，便秘がちであつた。同年7月頃から腹部膨満感と下腹部痛は次第に増強し，便秘の後には水様下痢便をみるようになつたので，某医を訪れ，腸癒着症を疑われて当科に紹介され入院した。

入院時所見：体格中等大，栄養良好，顔貌は正常，眼瞼結膜に貧血はない。舌は白苔で被われる。

胸部の理学的所見には異常を認めない。

腹部所見：腹部は全体に軽度に膨満し，左下腹部には，人工肛門を閉鎖した時の約8cmの瘢痕あり，同部に軽度の圧痛と振水音が認められる。腫瘤，腸蠕動不安，静脈怒張などは認められず，肝，脾，腎もまた触知されない。

検査所見：血色素92%（Sahli），赤血球数510×10⁴，白血球6,400。血液像では好中球桿状核1%，分葉核67%，好酸球2%，単球7%，リンパ球23%。全血比重1.055，血漿比重1.027，血清蛋白6.6gm/dl。黄疸指数4，Al フォスフアターゼ3.4K.U.，Z.T.T. 6K.U.，C.C.L.F.（－）。糞便所見は水様下痢便で，潜血反応は，ベンチジン法陽性，グアヤツク法陰性である。

直腸鏡検査：肛門より約25cmの部まで，異常所見は認められない。

胃腸レ線検査：胃腸バリウム透視で，左下腹部に少量のバリウムの停滞と同部より連なると思われるガス像が認められ，術後腸癒着症によるものとして特に注意しなかつた。

手術所見：腰全麻併用麻酔にて開腹する。腹水なく，回盲部より約80cm口側の回腸に，約20cmにわたる腸重積を認めたので（図1），腸重積の解除を試みたところ，嵌入腸管の先端部に鶏卵大の腫瘤を触知し，腫瘤基部の腸壁に一致して図2の如き臍を形成しているので，腫瘤を含めて約15cmの腸切除を行い，側々吻合後一次的に腹腔を閉鎖した。

切除標本：腫瘤の大きさは5×6×5cm，卵円形，表面平滑，暗紫色を呈し基底は広く腸管粘膜面より増生している（図3）。割面は暗赤色でやゝ硬く（図4），腸管の漿膜面には臍を形成している。

組織所見：表層粘膜は，完全に壊死に陥り，多数の好中球の浸潤を伴う感染を示している。この腫瘍像は，主として粘膜下層に限局して発生し，腫瘤中に多数の好酸球が浸潤し，また間質にかなり幼若な線維芽細胞が遊走しているので，一見肉芽組織の如き観を呈するが，図5，6の如く多数の毛細血管が増殖し，また一部には内皮細胞の増殖の著しい部もある。以上の所

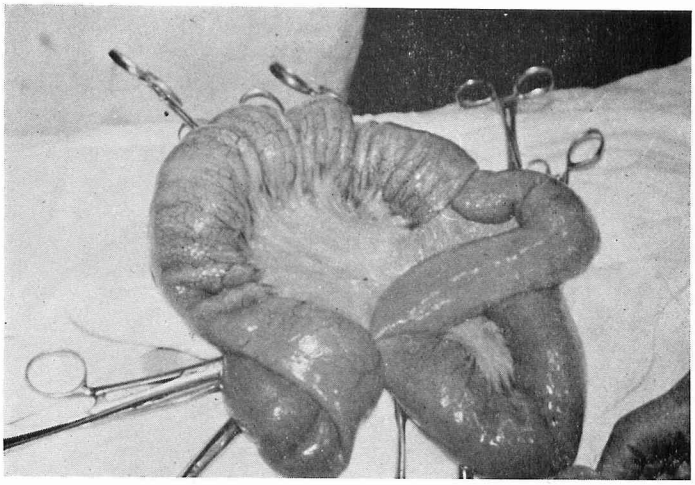

図 1

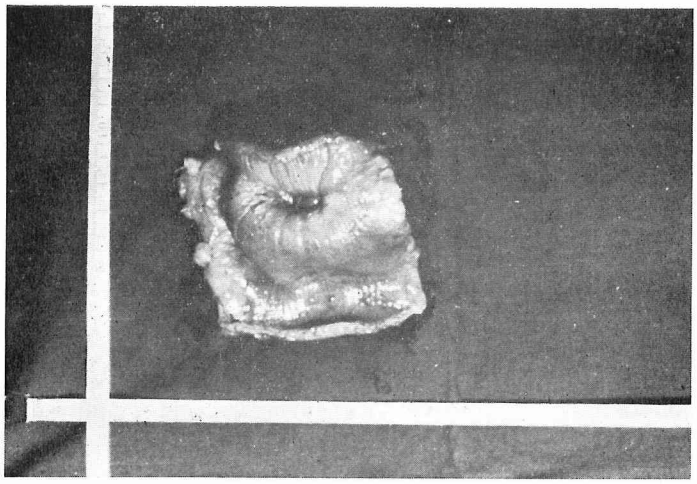

図 2

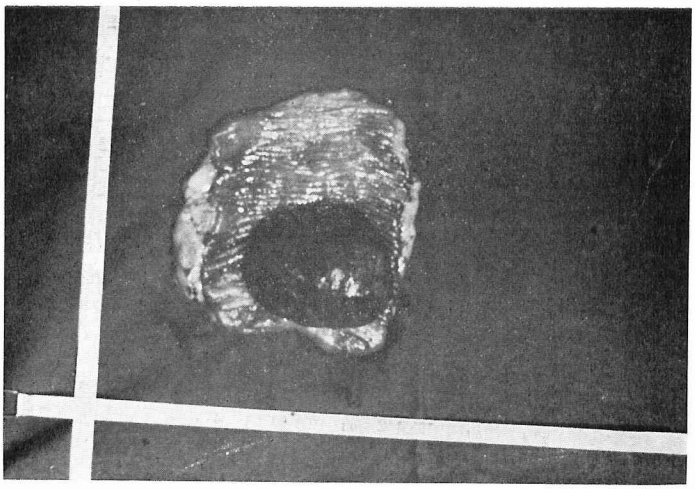

図 3

図 4

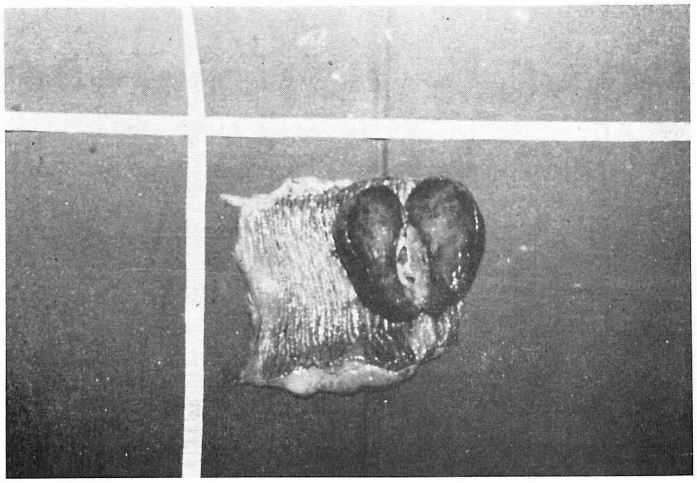

図 5
Hematoxylin-Eosin 染色
×200

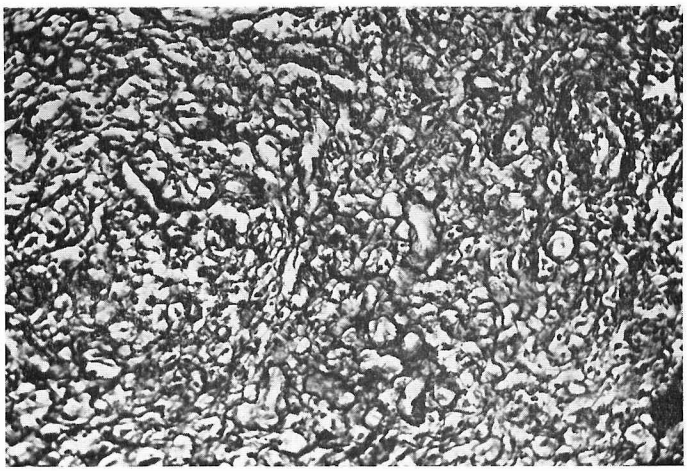

図 6
Pap' 鍍銀染色
×200

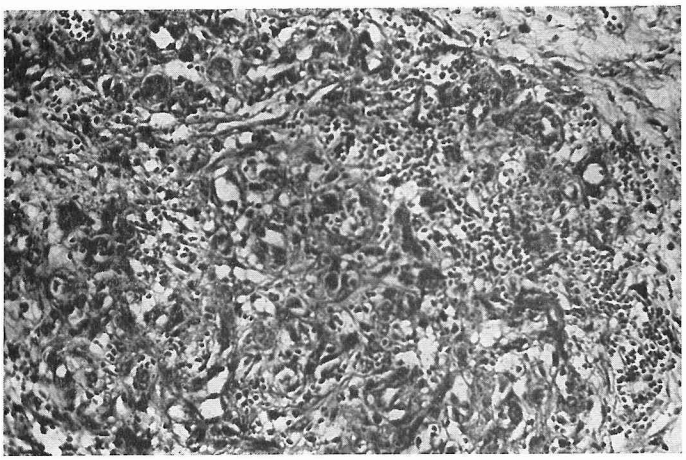

見からこの腫瘍は Simple Capillary Hemangioma である。

考　按

小腸にみられる血管腫はその報告例極めて少く，とくに Simple Capillary Hemangioma について我々の渉猟した範囲内ではまだ本邦にその報告例がみられない。

欧米では Hansen①が集計した血管腫66例中のわずかに8例と，Angiofibroma として Lichtenstein②が報告したものがある。

血管腫については，既に Raiford③, Merchant④, Pearce⑤らの報告があり，いずれも小腸の血管腫の稀なことを述べているが，発生頻度は Raiford によれば全消化管腫瘍の0.3%にすぎないとされている。

Hansen は，血管腫を Kaijser にしたがい次の4型に分類している。即ち，

1) MULTIPLE PHLEBECTASIA

多くの拡張せる静脈構造を有し，多数の帽針頭乃至はえん豆大暗紫色の結節としてみられる。一般に血管系と交通している。

2) CAVERNUS HEMANGIOMA

a) DIFFUSE INFILTRATING CAVERNUS HEMANGIOMA

腸管壁に海綿状，弥漫性に浸潤するか，或いは限局性に肥厚し，ために腸管腔がしばしば狭窄を起したり，出血を招き，また静脈結石を形成して重要な診断根拠にもなるといわれる。

b) CIRCUMSCRIBED, OFTEN POLYPOID, CAVERNUS HEMANGIOMA

海綿状で常に単発する。大きさも種々で出血を招くこと，稀ならず息肉状になつたものは腸閉塞，腸重積を起す。

3) SIMPLE CAPILLARY HEMAGIOMA

4) ANGIOMATOSIS LOCALIZED IN THE GASTRO-INTESTINAL TRACT

この型のものは，皮膚並びに肝臓にも腸管と同様な所見を認め症状としては頑固な出血をきたし致死率も高度である。

組織学的には血管肉腫を思わせるものもある。

本例にみられた第3型の Simple Capillary Hamangioma は，他の3型と比較すると，拡張した血管を認めず，腫瘍の外観を呈するため腸重積，腸閉塞の原因となる。組織学的には血管内皮より発したと思われる細胞からなる比較的疎な間質をもつている。好発部位は腸回であり，一般には単発であるが，時に多発するものもある。種々の大きさのものあり，また扁豆型で，多くは粘膜下層より発している。

本例の如く腸管粘膜下層より増殖し，漿膜面に臍を形成しているものは報告がない。たゞ回盲部より約80cm口側の回腸に発生していることも考えると Winstein⑥の報告しているような，メッケル氏憩室より発生した腫瘍とも考えられる点もある。

症状及診断：血管腫を術前に診断することは非常に困難であるが，腫瘤を形成するものは一般に小腸腫瘍としての臨床症状を呈する。即ち，腸管内腔に発育し粘膜面に糜爛，潰瘍を形成し出血の原因となり，また，腸重積とか部分的或いは完全腸閉塞を起す。ことに本例の如き Simple Capillary Hemangioma は腫瘤を形成するため血管腫のなかでも腸重積を起し易く，Hansen の集計したものでも出血と閉塞，腸重積を症状としたものが多い。

治療及び予後：Simple Capillary Hemangioma は，腫瘤を含めて腸切除を行うが，悪性変化していた報告例はなく，予後は良好なものと考えられる。

む す び

我々は術後腸管癒着症として手術を行つたところ，小腸腫瘍としても，極めて稀とされている Simple Capillary Hemangioma により腸重積を起していた1例を経験し腸切除を行つて治癒せしめたので，その経過の概要を述べ，併せて若干の文献的考察を加えた。

最後に御校閲をいたゞいた星子教授，小林助教授並びに組織学的所見につき御教示をいたゞいた本学第1病理学教室浅野助教授に深謝する。

本文の要旨は，昭和38年10月6日第24回信州外科集談会で発表した。

文　献

①Hansen, P. S.: Am. J. Clin. Path., **18**: 14－42, 1948　②Lichtenstein, M. E. & Dutra, F. E.: Arch. Surg., **47**: 69－75, 1943　③Raiford, T. S. et al.: Arch. Surg., **25**: 122 and 321, 1923　④Merchant, F. T.: Arch. Surg., **39**: 1031－1040, 1939　⑤Pearce, A. E. et al.: Surgery, **36**: 299－305, 1954　⑥Winstein, E. C. et al.: Surg. Gynec. & Obst., **116**: 103－111, 1963

ABSTRACT

A case of intussusception of the ileum

deu to a simple capillary hemangioma was reported.

The ileum in length of 15 cm. with tumor was resected and a side-to-side anastomosis performed.

Pathologic examination revealed a tumor with smooth surface, egg-shaped, red-brown, measuring 5 by 6 by 5 cm..

Microscopic examination showed a capillary hemangioma with many small dilated capillary canals, originating in submucosa.