巨大な腎線維腫の1例

昭和40年6月26日受付

信州大学医学部星子外科教室
(主任：星子直行教授)
武井秀夫

A Case of Giant Fibroma of the Kidney

Hideo Takei
Department of Surgery, Faculty of Medicine,
Shinshu University
(Director : Prof. N. Hoshiko)

腎腫瘍のなかで我々臨床家が最もしばしば経験するのは Grawitz 腫瘍，Wilms' 腫瘍などの悪性腫瘍であり，良性腫瘍の場合は臨床症状の発現のないまゝ経過する関係上，余り関心が寄せられないことが多いのみでなく，腎の良性腫瘍自体少いものであり，なかでも脂肪腫，筋腫，線維腫は極めて稀な疾患とされ，文献上少数例をみるにすぎない。我々は最近その腫瘤の巨大なため，外科的手術の対象となつた腎線維腫の1例を経験したので報告する。

症例

患者：20才，未婚婦人。

初診：昭和39年3月27日。

主訴：腹部膨隆。

既応歴：特記すべきことなし。

家族歴：癌と高血圧の素因を認める。

現病歴：8才頃に左季肋部の腫瘤に気付く。

その当時の大きさは明らかでないが，凡そ超鶏卵大であつたという。しかし当時は排尿痛，腹痛，腰痛などの自覚症状は全くなかつたので放置していた。その後，腫瘤については余り気にしていなかつたが，来院前の1～2年の間に腫瘤は次第に増大しはじめたのに気付き，ついに腹部全体に及ぶに至り精査のため当科に受診した。

現症：体格中等大，栄養良，顔面やゝ蒼白。眼結膜には軽度貧血を認める。胸部には理学的に特記すべき所見はない。腹部は高度に膨隆しているが，腹壁静脈の怒張はみられない。腫瘤は超人頭大，球形で，弾性硬，腫瘤の中央部にくびれを触れる。上極の境界は不鮮明なるも下極の境界は鮮明である。

圧痛なく上下への移動性は約4横指巾，左右への移動性は少ない。(図-1)

諸検査成績：

血液所見：赤血球数434×10^4，白血球数5,100，血色素量84%（ザーリ値）で白血球百分率には特別な所見は認められなかつた。出血時間3分30秒，凝固時間2分（開始）～11分30秒（完結），血沈値1時間10mm，2時間値20mmであつた。

血圧：112～74mmHg。

尿所見：混濁なく比重1.021。蛋白陽性（スルフォフタレイン，煮沸試験），沈渣には極めて少数の白血球，上皮細胞を認めるのみで他に特別な所見は認められなかつた。

肝機能検査：B.S.P. 5%（30分），グロス反応陰性（$^{8.5}/_5$），Z.T.T. 13.8K.U.，T.T.T. 2 9M.U.，黄疸指数は4。

腎機能検査：P.S.P. 試験では1時間値43%，2時間値50%。

心電図：特記すべき所見なし。

レ線所見：胸部レ線像には著変は認められない。

腹部レ線所見：バリウム透視により胃は上方に圧排され，また下行結腸は右側に圧排されて，上行結腸像と重複しており，腫瘤による消化管の高度の右側への圧迫像が認められた。(図-2)

腎部，膀胱部単純撮影では特記すべき所見なく，また結石陰影などもない。(図-3) 75%ウロコリンによる静脈性腎盂撮影では患側の腎盂，腎杯の変形が認められ，更に腎の軸の横転がみられ，左尿管は造影されなかつた。(図-4)

後腹膜気腹法では腫瘤の境界は鮮明で後腹膜腫瘤であることが証明された。(図-5)

以上の所見から左腎腫瘍の診断のもとに，39年4月22日左腎摘除術を施行した。

手術所見：G.O.E. 麻酔のもとに上腹部より臍下に至る，正中切開を加え開腹する。

腹水はなく，腸管は全く右方に圧排され創口には普

通の被膜に被われ，表面に静脈走行の豊かな表面平滑の腫瘤を認める。周囲との癒着はなく，被膜の剝離は容易であるが腫瘤は腎の実質と完全に癒合せるため左腎をも併せて腫瘤を摘除した。更に腫瘤により右方に圧排された下行結腸を整復したのち，後腹膜をも縫合閉鎖し，手術を終る。

術後経過は良好で7日目全抜糸，17日目全治退院した。

摘除腫瘍所見：腫瘍の大きさは24.0×19.0×16.5 *cm*，重さ4,436*g*，健常腎組織は上極部に認められる

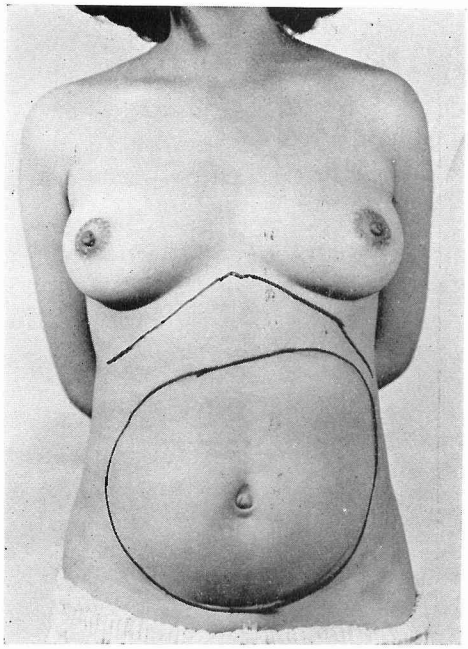

図—1（a）

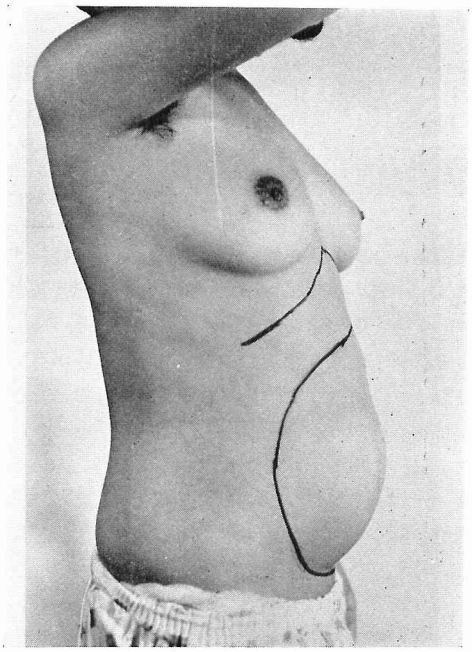

図—1（b）

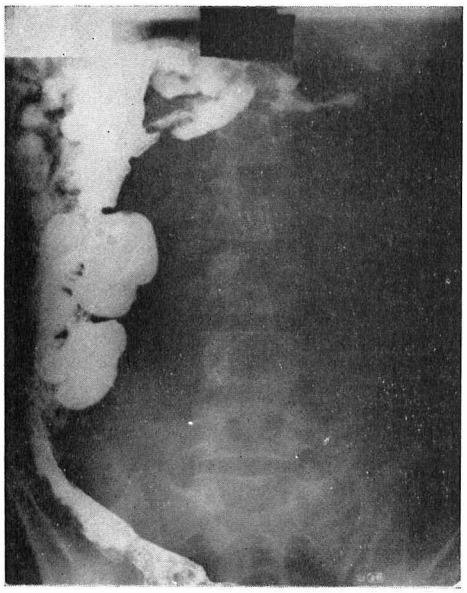

図—2

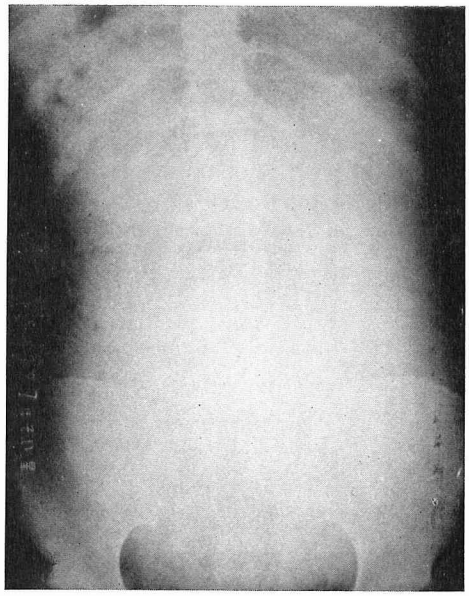

図—3

のみで，その他は帯黄白色の腫瘍組織であつた。(図-6)。割面は（図-7）に示す如く腫瘍上方に嚢胞の空洞を認め，均一で黄白色を呈していた。

組織所見：細胞成分に乏しく，殆んどが不規則に走る膠原線維束より成るほぼ一様の腫瘍で，一部は硝子化している。明瞭な被膜構造はみられないが，腎実質や被膜とは明瞭に境され，浸潤発育像はなく腎盂被膜も萎縮を示すにすぎない。腎盂突隆部の腫瘍組織内には内膜の肥厚した中等大の動脈と共に，萎縮した腎組織が一層の円柱上皮で被われ，且つ不規則に拡張した幾つかの管腔として見出される。

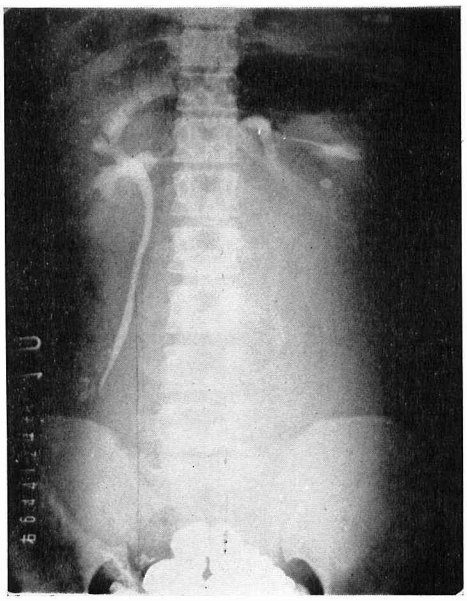

図－4

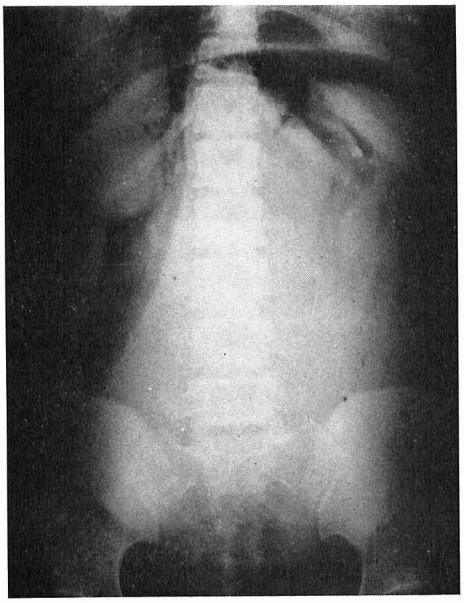

図－5

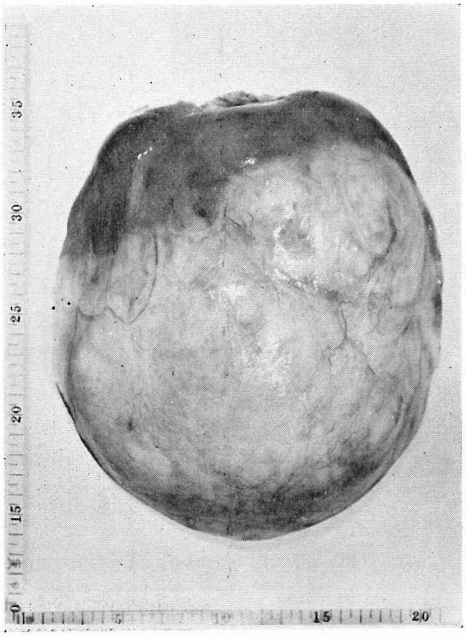

図－6

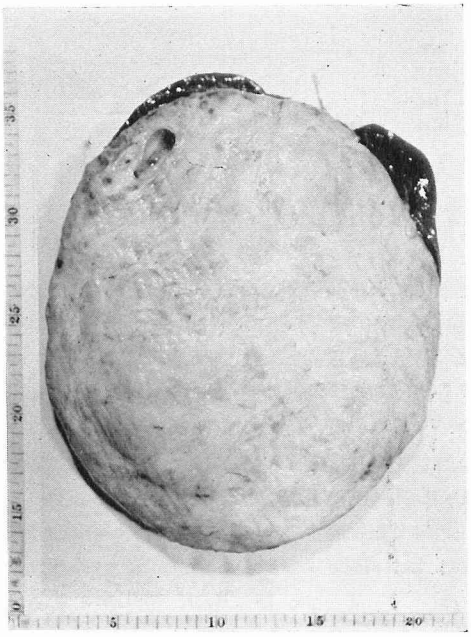

図－7

図－8（a）　　H-E 染色　×　100

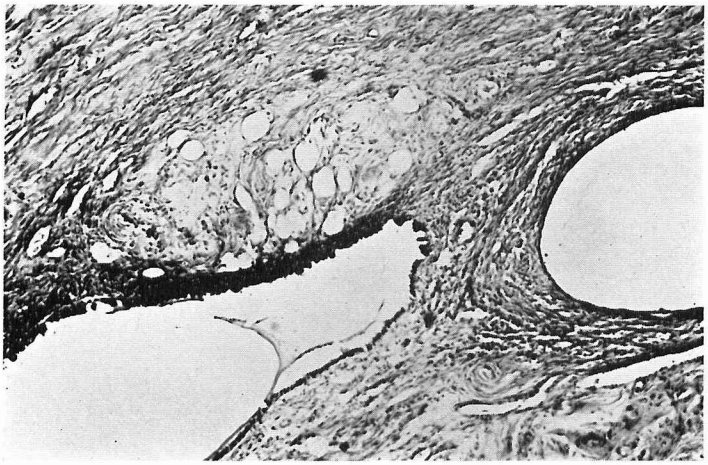

図－8（b）　　H-E 染色　×　40

考　按

腎腫瘍はその発生部位から腎実質，腎盂及び腎被膜腫瘍に分類されるが，腎実質腫瘍は上部尿路腫瘍中最も多く，且つ臨床的にも最も重要なものである。腎腫瘍の分類は病理学的分類乃至は命名法に関してまだ意見の一致がみられないようである。腎実質腫瘍の分類にについては近年いくた試みられているが，大別すればその分類に関して２つの傾向がみられる。その一つは主として組織発生を基とするもので Ewing, Fite, Foot, Lowsley, Lucke, Schulmberger 他は主として組織像を基とするもの Bell, Melicow である。組織発生を基とする分類の１例として Lowsley and Kirwin①は次の如く分類している。即ち，

（Ⅰ）Epithelial tumor
　（A）Carcinoma
　　（1）Adenocarcinoma
　　（a）Clear cell
　　(confused with hypernephroma)
　　（b）Granular cell
　　(frequently papillary)
　　（c）A transition form, combining both type of cells
　　（2）Alveolar carcinoma
　　（3）Malignant papillary cystadenoma
　（B）Adenoma
（Ⅱ）Connectiv tissue tumors
　（A）Sarcoma, spindle cell

(B) Fibroma, fibrosarcoma
(C) Lipoma, liposarcoma ;
angiolipoma (hamartoma)
(D) Leiomyoma, leiomyosarcoma
(E) Myxoma, Myxosarcoma
(F) Hemangioma
(Ⅲ) Embryonal tumors
(A) Adenomyosarcoma (Wilms' tumor)
(Ⅳ) Arising from adrenal rests
(A) Hypernephroma

以上，各種の腫瘍がみられるが，実際には腎腫瘍の多くが悪性腫瘍で，良性腫瘍の占める割合は極めて少い。例えば Mayo clinic で経験された腎腫瘍283例中良性はわずかに3例 (1.4%)②であり，また藤井・白神③によると泌尿器科患者総数5385名中腎腫瘍患者は11例 (0.204%) でこの中に腎良性腫瘍は見当らず，更に菅野・加藤④は腎腫瘍は外来患者の0.27%で，このうち良性腫瘍は1例のみであるとしている。

良性腫瘍中の腎線維腫の占める位置はさらに少く，その頻度は東京大学病理学教室（落合・柿崎）⑤で扱われた剖検2000例の外科的腎疾患の組織学的検査を行い，臨床的には無症状で剖検によつて発見されたもののみを挙げると，Adenoma 10例 (0.5%)，Lipoma 2例 (0.1%)，Fibroma 22例 (1.1%) で，このうち Fibroma はすべて髄質に発見されている。38年度版剖検輯報⑥によれば15044例の剖検例中，腎腫瘍総数は88例であり，そのうち Fibroma 11例を算え，しかもこの Fibroma はすべて髄質性のものと報告されている。西⑦は自験の純粋腎腫瘍26例を加えて，本邦文献より集めえた350例の腎腫瘍について，統計的観察を行つているが，腎腫瘍350例中，良性腫瘍は47例であつたが，このうち腎線維腫は1例も報告されていない。その後百瀬・平林⑧の腎線維腫の1例の報告がある以外症例を集めえないが，欧米では Fuchsman, Angrist (1948) により11例の Fibroma が報告されている。(図-9)⑨

いずれにせよ腎線維腫は稀なものと考えられる。さて腎線維腫は結合織に起源を有する腫瘍で，既に統計的にもみられる如く，その大部分は解剖に際して偶然発見されることが多く，その発生部位は皮質にみられるものは少く，大部分は髄質に存在する。多くは球形で灰白色を呈する最大直径2～10mmの小結節を形成しているが，本例の如く巨大な線維腫は珍らしい。症状は一般に腎腫瘍にみられる血尿，貧血，疼痛，全身倦怠感などの主症状はみられず，また腎線維腫に特有の症状もないので腫瘍の比較的小さい時はそのまま看過されることが多いと思われる。ただ腫瘤の増大によつてはじめて腫瘍に気付いて医師を訪れるか，或いは圧迫症状などがみられて医治を乞うことになろう。

	Fuchsman & Angrist (1948)	西 (1935)
腺　腫	50	2
線維腫	11	0
筋　腫	13	13
腺筋腫	1	0
脂肪腫	1	3
乳頭腫	0	23
血管腫	0	4
混合腫	3	0
その他	0	2
計	79	47

図 9

本例は腫瘤が長期にわたり放置され，急激な増大を起してはじめて巨大な腹部腫瘤として外科を訪れたもので，腫瘤が大きいために，下行結腸など消化管の多くの反対側への完全な偏位が認められたことと，腫瘤の巨大さが興味深かつたものである。

むすび

20才女子にみられた巨大な左腎線維腫の一例を報告し，いささかの文献的考察を行つた。

終りにのぞみ，御校閲をいただいた星子直行教授並びに小林滋助教授に深謝します。
この論文の要旨は昭和39年11月第26回信州外科集談会で発表した。

参考文献

①赤坂　裕：日本泌尿器科全書，2. I. 121，1960　金原出版　②日本外科全書：24. Ⅱ　261，1956　金原出版，東京　③藤井　浩・白神健志：泌尿器科紀要，9 (6)：306－314，1963　④菅野英男・加藤薫：名市大医学雑誌，12 (3)：1260，1961　⑤落合京一郎・柿崎　勉：日本泌尿器科全書，2. I，123，1960　金原出版　⑥昭和38年度剖検輯報（杏林書院）　⑦西　襄：日外会誌，36：117，1935
⑧百瀬剛一・平林一郎：日泌会誌，45：44，1954
⑨古野千城・栗村忠央：癌の臨床，7：5，340，1961