

症 例

亜急性甲状腺炎と甲状腺癌の共存例

昭和39年7月22日 受付

信州大学医学部丸田外科教室
篠原光男Simultaneous Occurrence of Subacute Granulomatous
Thyroiditis and Papillary Carcinoma of Thyroid
(A Case Report)

Mitsuo SHINOHARA

Prof. Maruta's Surgical Clinic, Shinshu University Hospital

甲状腺炎、殊に亜急性甲状腺炎と甲状腺癌の共存することは稀である。著者は丸田外科教室において治療した亜急性甲状腺炎の遠隔成績を調査した際、亜急性甲状腺炎と甲状腺癌の合併した一例を経験したので、若干の文献的考察を加えて報告する。

症 例

症例 48才の女性

既往歴及び家族歴に特記すべきものはない。

現病歴、昭和32年10月中旬、感冒様症状とともに左前頸部の疼痛を訴えたが、約5日後自然に消退した。同年11月中旬、嚥下痛とともに再び前頸部、疼痛及び腫脹が現われ某病院を訪れた。当時の病歴によれば、体温36.9°C、脈拍数112、軽度の全身倦怠感、頭重、咽頭痛を訴え、白血球数7,200、赤沈90~123mmで、甲状腺腫は、左側鳩卵大、右側超鶏卵大で硬く、自発痛及び右葉の圧痛を伴い、急性甲状腺炎として抗生物質の投与を約1ヵ月間うけたが治癒しなかつたので、その後亜急性甲状腺炎の診断のもとに副腎皮質ホルモンの投与をうけたところ、自覚症状は速かに消失し、左側甲状腺腫は消失したが、右葉に示指頭大の結節を残し、この結節は消失しないまま放置していた。

昭和33年6月当科外来初診、当時右前頸部に小指頭大の硬い腫瘍を触知し、表面凹凸不平、境界鮮明、圧痛はない。その後亜急性甲状腺炎経過後の腫瘍形成として経過を観察していたが、昭和36年9月亜急性甲状腺炎の治療成績調査の際、なお腫瘍を認めるため、組織学的確診を得べく、昭和36年10月9日手術を施行した。

当科入院時。甲状腺機能検査では、 T_4 摂取率24.4%、PBI 6.7r/dl、で血沈は6~18mmで正常、その他の検査所見も異常を認めなかつた。

手術所見では、甲状腺の右側腺葉内に結節状の小指頭大の腫瘍があり、表面は灰白色で、硬く、周囲と線維性癒着をしている。これを剔出し凍結切片標本で顕鏡すると乳頭状腺癌の像を認めた。そこで右葉切除を行なつたところ、気管の後方で腺葉内に埋もれている拇指頭大の腫瘍が認められた。所属リンパ節の腫脹は認められなかつた。

剔出標本(写真1, 2)の肉眼的及び組織学的所見(写真3, 4)では、腫瘍は周囲の甲状腺組織と癒着し一部に厚い被膜を持ち、剖面は一樣に灰白色である。組織学的検索により、2つの腫瘍は乳頭状腺癌の像を呈し、一部被膜を破つて周囲甲状腺組織に及んでいる。これら腫瘍の周囲甲状腺組織は間質結合組織の中等度の増殖と小円形細胞の浸潤を来し、この部はかつて炎症を経過したことがあると想像される。

本例は手術後約3年を経過した現在、軽度の腹声を訴える他、健康にすごしている。

考 按

甲状腺炎と悪性甲状腺腫の合併については、Lindsay等^①によれば、甲状腺の悪性腫瘍302例中37例の高率に橋本氏甲状腺腫を合併したと報告しているが、これは橋本氏甲状腺腫に対する見解の相違にもとづくもので、一般的には稀なものとされている。また亜急性甲状腺炎と悪性甲状腺腫の合併例は極めて稀なもので、その報告例も少ない^{②③④⑤}。この場合、悪性甲状腺腫が亜急性甲状腺炎に引きつづき発生したのか、或は最初に悪性甲状腺腫があり、その上に亜急性甲状腺炎が合併したものかについては議論のあるところで、Woolner等^⑥は亜急性甲状腺炎108例中既存の甲状腺腫があつたものは12例であつたと報告し、隈等^⑦の亜急性甲状腺炎31例について検討した報告に

写真 1

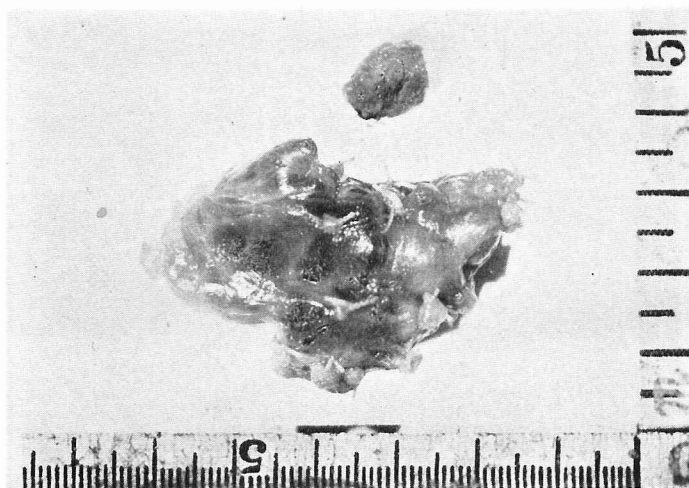

写真 2

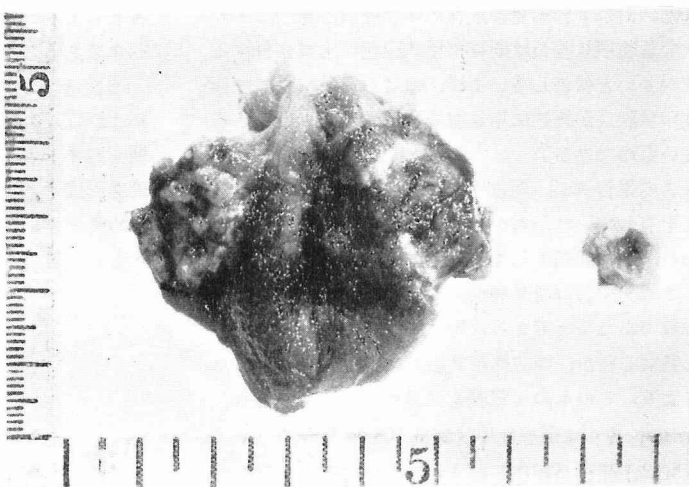
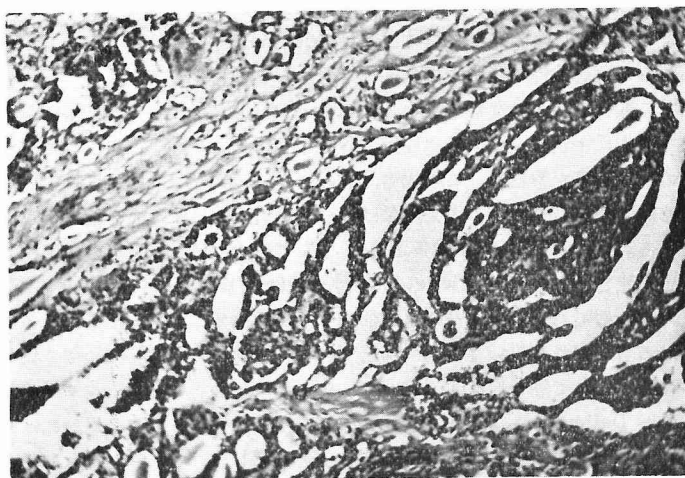


写真 3

乳頭狀腺癌



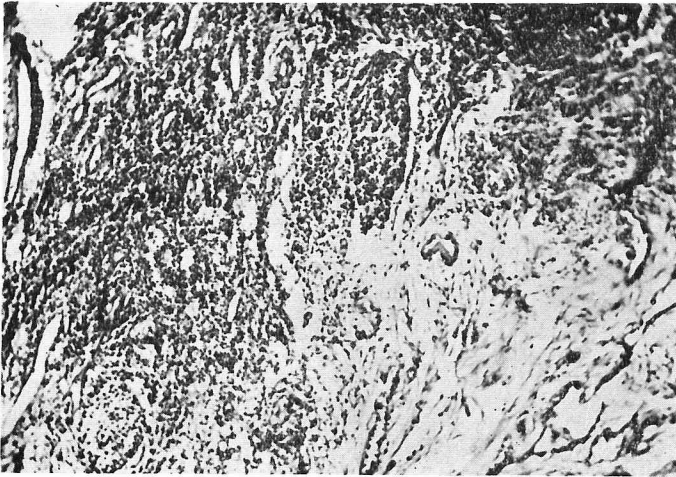


写真 4

亜急性甲状腺炎を経過せる像を示す

よれば、31例中約半数に既存の甲状腺腫があつたとのべ、亜急性甲状腺炎は既存の甲状腺腫の上に合併することが多いと報告しているが、著者の経験によれば亜急性甲状腺炎が既往に甲状腺腫を有することはむしろ少ないものである。

著者の報告例が、亜急性甲状腺炎発病前にすでに癌腫瘍を有していたか否かという問題については確証がないが、実際問題として、極めて小さい腫瘍があつても、これを甲状腺炎発病前に患者が自ら発見することは困難であろうと考える。甲状腺癌が既存甲状腺腫の上に発症したか、亜急性甲状腺炎につづいて発症したかにより、このものゝ意義も又異つて来るであろう。Woolner 等^③は亜急性甲状腺炎 108 例の経過後、5 ヶ月間以上腫脹が存在した 4 例について手術を行なつたところ 1 例に乳頭状腺癌及び濾胞状腺癌の組織像を示す癌腫瘍の合併を認め、他の 3 例には腺腫の合併を見た報告している。又既存甲状腺腫に発病した 12 例においては悪急性甲状腺炎の炎症消退後も以前の甲状腺腫に変化は見られなかつたとのべている。Cric 等^④は橋本氏甲状腺腫及び亜急性甲状腺炎と合併した 2 例の甲状腺癌を報告し、この場合、炎症より腫瘍に移行したのか否か、その因果関係は不明であるとのべている。Rywin^⑤は甲状腺炎と合併した 2 例の甲状腺癌を報告し、1 例は Riedel 型、他の 1 例は de Quervain 型であり、炎症が腫瘍を形成する局所的素地を作るものであるという見解にもとづいて、甲状腺炎が誘因となつて癌を形成するであろうと考えている。最近 Dailey 等^⑥は甲状腺機能亢進症の治療に放射性ヨウ素を使用することによつて甲状腺炎を起し、これが更に甲状腺癌の発生をもたらすことも考えられ

るとして、¹¹³¹I 治療例の遠隔調査は注意して行なうべきであるとのべている。

当教室における亜急性甲状腺炎の治療後の遠隔成績によれば、表に示す如く、治療後長期にわたり甲状腺腫を残すものがあることから、亜急性甲状腺炎より腫瘍を形成することも一応考えられるが、しかし、他方極めて小さい既存甲状腺腫に亜急性甲状腺炎が併発したという見解も否定出来ない。

亜急性甲状腺炎の治療成績
(丸田 外科)

	甲 状 腺 腫	
	消 失	残 存
副腎皮質ホルモン治療 38例	32 (84.2%)	6 (15.8%)
その他の保存的治療 28例	26 (92.9%)	2 (7.1%)

当教室における 66 例の亜急性甲状腺炎について、副腎皮質ホルモン治療例と、その他の保存的治療例とに分けてみると、副腎皮質ホルモン治療例の方が、その他の治療例よりも甲状腺腫の残存する率が高く、しかもこの残存例の中に本報告例が含まれていた。

亜急性甲状腺炎の治療には、副腎皮質ホルモンが劇的に奏効することは一般に認められているが、著者の症例の如く癌を合併していることがあるので、副腎皮質ホルモン治療後においても、なお甲状腺腫を残すような場合には充分注意して経過を観察する必要がある、場合によつては積極的に手術を行なうべきであると考えられる。

結 論

著者は亜急性甲状腺炎と甲状腺癌の合併例を報告したが、本例が既存の極めて小さい甲状腺癌に亜急性甲状腺炎が合併したのか、或いは亜急性甲状腺炎に引きつづいて癌が発生したのか詳細は明らかでない。本例の如く亜急性甲状腺炎の治療後に長期間にわたり腫脹の残存する場合には、嚴重な経過観察を行なうと共に、場合によっては積極的に手術を行ない組織学的確診を下す必要があると考える。

文 献

- ①Lindsay et al: J. Clin. Endocrinol. & Metab., 12: 1578, 1952 ②隈・他: ホと臨., 7: 662, 1959.
③Woolner et al: J. Clin. Endocrinol. & Metab., 17: 1202, 1957 ④Crile et al: Cancer, 6: 57,

- 1953 ⑤Rywwlin: Presse méd; 60: 593, 1952
⑥Dailey et al: J. Clin. Endocrinol. & Metab., 13: 1530, 1953

ABSTRACT

A Case of papillary adenocarcinoma of the thyroid and simultaneously occurred subacute granulomatous thyroiditis was reported. The relationship between thyroiditis and carcinoma of the thyroid still remains unknown.

Clinically there are such cases remaining the enlargement of thyroid tumor for extended period after the treatment of thyroiditis. In such cases, one should put in mind the possible coexistence of these two conditions and treat these patients surgically.