小児胎生癌の1例

昭和38年12月24日 受付

信州大学医学部星子外科教室
(主任：星子直行教授)
小野節郎　伏見一　草野充郎

A Case of Embryonal Carcinoma in Infant

Setsurō Ono, Hajime Fushimi and Mitsuo Kusano
Department of Surgery, Faculty Medicine
Shinshū University
(Director : Prof. N. Hoshiko)

従来睾丸腫瘍は比較的少い疾患とされ，ことに幼児に発生するものは極めて稀なものとされているが，最近その報告例も散見されるようになつてきた。これらの腫瘍は組織学的には多種多様であるが，なかでも胎生癌は稀である。最近吾々も停留睾丸固定術6ヶ月後に同睾丸の腫大を訴えて来院し，睾丸摘除後組織学的に胎生癌であつた1例を経験したので，その概要を報告する。

症　例

患　者：降○秀○，1才6ヶ月。

家族歴：特記すべきことはない。

既往歴：小児喘息の診断を受けたほか特記すべきことはない。

現病歴：昭和37年5月30日（生后9ヶ月目）左鼠径部の腫瘤に母親が気付き当院小児科を訪れ，左鼠径ヘルニア嵌頓の診断を受け，用手的に整復が試みられた。その后6月17日，8月17日にも同様な症状があり，いずれも用手的に整復されたが，症状が反復するため，根治手術を希望して8月20日当科外来に紹介された。9月14日に左外鼠径ヘルニア及び鼠径部停留睾丸の診断のもとに左外鼠径ヘルニア根治手術及び睾丸固定術が行なわれた。9月23日左睾丸下極から左大腿内側にかけた固定糸が切れたが，睾丸は正常位よりやゝ高いのみで，左陰嚢に納まつているのでそのまゝ9月25日に退院した。昭和38年1月頃より左睾丸がやゝ大きく固くなつているのに家人が気付き，その后左睾丸が大きさを増す傾向があるため3月30日当科を訪れ，入院した。

入院時所見：体格中等大，栄養普通，体温36.9°C，脈搏は整，90回，頸部，胸部，腹部に異常所見はなく，諸リンパ節の腫脹も認められない。

局所所見：左鼠径部に約5cmの手術瘢痕を認めるが，鼠径部及び陰嚢皮膚に異常なく，その瘢痕の下縁から左陰嚢にかけて軽度の膨隆せる個所を認める。膨隆せる個所を触診すると陰嚢内に球形で弾力性硬，表面平滑，波動のない超くるみ大の腫瘤を認め，皮膚との癒着はない。比較的可動性があるが上極は肥厚せる精索に癒着し境界は余り明らかでない。左右の鼠径リンパ節も触れない。右睾丸は全く正常と思われる。

検査所見：赤血球数 340×10^4，白血球数9,400，ヘマトクリット値38%，尿尿に異常はない。以上の所見より左睾丸腫瘤の診断にて，3月22日手術を施行した。

手術所見：エーテル開放点滴麻酔のもとに，左鼠径部から陰嚢上部に前回の手術瘢痕を含めて約7cmの皮膚切開を加えて睾丸を露出するに，睾丸下極には癒着はないが，上極は癒着強く，とくに精索とは強く癒着している。癒着剝離后精索を可及的上部で切断し睾丸を摘除した。摘除せる睾丸はやゝ肥厚せる被膜で良く被われ，大きさくるみ大，重量17gm，硬度は弾力性硬，割面はやゝ膨隆し，色は黄色を帯び，一部は灰黄色を呈していた。（図1）

病理組織学的所見：腫瘍組織は部分的にやゝ充実性の傾向がみられるが，ほゞ一様の腺様構造をもつ定型的な胎生癌で他に seminoma や teratoma の混在はみられない。腫瘍組織はうすい結合織性の被膜にて包まれ，その外方の睾丸組織のうすい層とははつきり区劃されているが，一部には明らかにこの被膜を越えて外方への発育をみるところがある。腫瘍内に1ヶ所血管を伴つた梁状の結合織層がみられるが，これは腫瘍に侵された既存の被膜と考えられる。腫瘍はこの血管周囲或いは被膜内の他の部位などに於けるリンパ管内に侵入発育する像もみられる。（図2，図3）

術后経過：経過良好で第10病日で退院した。退院時局所リンパ節を始め全身のリンパ節に異常なく，胸部にはレ線的にも，理学的にも異常所見を認めなかつた。昭和38年7月20日（術后122日）来院時特別な所

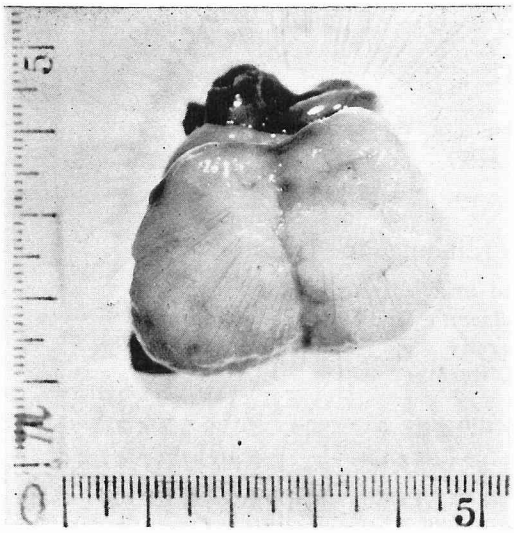

図 1　　睾丸摘除標本

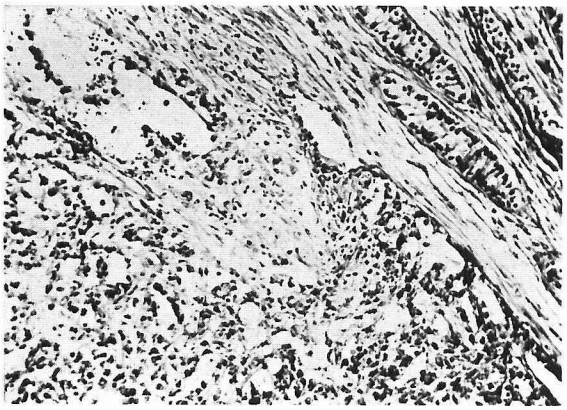

図 2　　H. E.　×100

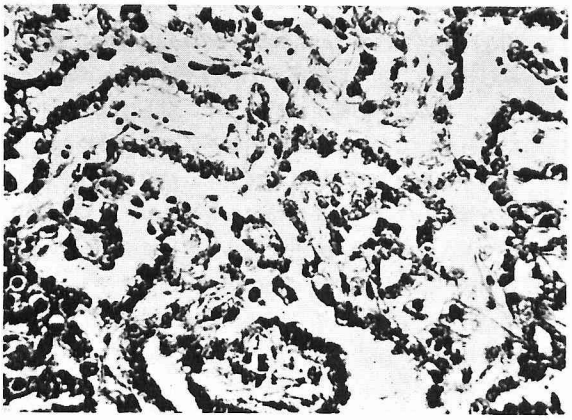

図 3　　H. E.　×400

見なくひきつゞき経過観察中である。

考　按

従来睾丸腫瘍は比較的稀なものとされ，Hinman①は文献上，男子入院患者の1,500人に1例（0.06%）に，又，Southam②は27,000例の一般入院患者中38例（0.14%）に本症を認めている。本邦の報告では長坂③は癌腫2,280例中僅かに6例（0.25%）であつたと述べ，川村④は全腫瘍屍体1,298例中1.2%にすぎなかつたという。石神⑤は東大泌尿器科外来患者総数15,059人中15人にみられ0.1%にあたるとし，また慶大泌尿器科の統計でも13,316人中14例で同様0.1%⑥，京大泌尿器2,703人中9例で0.3%⑦で欧米に比してその頻度は少い。

分類：本症は病理組織学的にも，発生学的にも多種多様な変化を示すもので，発生に対する見解の相違，病理組織学的所見の複雑さから各種の分類が提議されている。一般にしばしば引用される Friedman and Moore⑧によると，

1) seminoma　35%
2) embryonal carcinoma　19%
3) teratocarcinoma　35%
4) teratoma　7%
5) その他(chorionepithelioma を含む)　3%
6) interstitial cell tumor　1%

の如く，分類され，又市川⑨は次の4種の基本型を考え，それぞれ単独の場合と2種以上混在する場合に分けている。即ち，

1) ゼミノーム　seminoma
2) 胎生癌　embryonal carcinoma
3) 畸型腫　teratoma
4) 絨毛上皮腫　cholionepithelioma

こゝで注意されることは，諸型の混在することが多いことである。

発生誘因としては外傷后⑩，麻疹罹患后⑪，停留睾丸⑫⑬⑭⑮⑯⑰⑱よりの発生があげられているが確たるものではない。原因についても他の悪性腫瘍と同様不明の点が多い。性機能の盛んな時代にもつとも多いということから，内分泌物質の関与も考えられているが，如何なる物質が如何なる方法で働くかについては全く不明である。

従つて年令的には，幼児から老人にまで及ぶが他の臓器に比較すると一般に幼児に於ける発生率が高い。Scott⑲の117例の統計では最年少12ヶ月，最高64才，平均年令35才，Campbell⑳は4才迄3例，65才以上は2例で平均年令は32才であ

つた。腫瘍の型でも発生年令に差のあることは当然であり，seminoma は他の腫瘍にくらべて発生年令がおそくて，31～35才にもつとも多く，ついで畸型腫の21～25才，胎生癌や絨毛上皮腫は20才台で，幼児にみられるものはとくに胎生癌が多い[5]。

さて本例は停留睾丸を合併していたものであるが，発生誘因の一つとかぞえられる停留睾丸は日常の臨床上しばしばみられるもので，さほど珍しいものではない。Charny and Woligin[21]らは停留睾丸の合併症として外傷性睾丸炎，睾丸捻転，ヘルニア，停留睾丸の悪性化，炎症或いは精神障害などをあげ，高井ら[22]はそれに加えて本症のほかの先天性異常，合併症として尿道下裂，男性仮性半陰陽，睾丸萎縮，無精子症をあげている。また土屋[12]は本症の重要な合併症として，1) ヘルニア，2) 不妊，3) 癌性変化をあげ，そのうち 1) については報告者により異るが，停留睾丸の60～80%にヘルニアが合併していたといい，また 3) については停留睾丸に於ける腫瘍の発生率は正常下降睾丸に於けるよりも11倍高く，文献に現れた停留睾丸に於ける腫瘍発生率は正常睾丸に於ける48倍であるという。Campbell[23]は正常睾丸よりも停留睾丸に癌性変化の起る率は高く，腹部睾丸では20例に1例，鼠径睾丸では80例に1例の悪性変化が起るもので，両者の実数は同じであるが，鼠径睾丸癌と腹部睾丸癌の比は 1：4 であると述べている。しかし睾丸悪性腫瘍は少なく，停留睾丸に於ける腫瘍は更に稀であるからこの統計は再検討の要ありとしているものもある[12]。明治31年以来の本邦文献を集録した石山・大田黒[24]の報告によれば停留睾丸腫瘍は67例であり，ひきつゞき梶田[13]らが昭和25年から36年までに文献的に集めえた本邦例は86例であつたという。その后吾々の調査では松浦[14]，志田[15]，鈴木[16]，稲田[17]，藤田[18]らの報告がみられるが，そのいずれもが seminoma であつて，年令的には30才から40才台が最も多く73%を占めており，幼小児には少く，10才台に1例あるのみで，10才以下の症例はない。これらの事実は seminoma の年令分布と発生頻度に一致する。幼児で停留睾丸に発生した本例の如き睾丸胎生癌は非常に稀のものゝようである。

症状：初発症状としては睾丸腫脹が最も多く諸家の統計でも60～80%をあげている。ときに睾丸痛，下腹部，鼠径部への牽引痛を訴えることもあり，転移病巣の進展による症状を主訴とすることも多い。また鼠径部停留睾丸に発生するときは比較的早期に発見されるが，腹部の場合は無症状のため放置されやすく，圧迫症状が出て始めて気付かれることが多い。

転移：早期に後腹膜腔リンパ節転移を起しやすいことが特徴である。副睾丸，陰嚢に波及すると骨盤，鼠径リンパ節或いは大腿リンパ節も侵かされる。血行性には肺，肝，脳，腎，脾，腸間膜，心，骨転移を起した報告もみられる[15][25][26][27][28]。Rusche[29]によると早期転移は腫瘍の種類によつても異るとして，

1)	cholionepithelioma	100%
2)	teratoma	42%
3)	adultteratoma	35%
4)	embryonal carcinoma	26%
5)	seminoma	15%

の如く述べている。

診断及び治療：診断は睾丸腫脹の著しくない早期では困難である。また腹部停留睾丸に於ては無症状で経過するので，しばしばおそきに失し診断は困難である。睾丸の腫脹，硬結を認めた場合は勿論，転移による症状らしい訴えをもつときは睾丸腫瘍の有無を精査すべきであり，外傷或いは炎症以外の睾丸腫脹は腫瘍を考え，またゴム腫，睾丸捻転，血腫などと鑑別すべきであるが，これらの多くは既に機能を失つていることが多いから，積極的に精索上位切断を伴つた睾丸摘除術が望ましい。また後腹膜のリンパ節の廓清も可及的に行なうべきであるという意見[30]とこれを広範囲に廓清しようとしても手術的侵襲は大きくその完全を期し得ない故，睾丸摘除術と放射線後療法を治療の眼目としている意見がある[31]。Hinman[32]，Lewis[33]らは前者の所属リンパ節の広範囲廓清の立場であり，Sauer and Burke[34]，Rusch[29]らは睾丸摘除術と放射線療法の立場をとつているが，これは症例によりおのずから異るものと思われる。放射線療法については睾丸摘除後に行なつて Dean[35]29%，Lowry[36]42%，Ormond[32]57.1～16.6%，Sauer[34]27.7%の治癒率を認めたと報告し，睾丸摘除術のみの場合の5～6%にくらべて非常に有効といえる。しかし放射線感受性については seminoma が強く 2000～3000γ で破壊されるが，胎生癌，畸型癌では抵抗性が強く，また絨毛上皮腫は血行性転移が速かで放射線抵抗性も大きいといわれる。

予后：早期転移が早いので予后は一般に悪い，勿論発見の時期，転移の有無，悪性度の如何により左右される。放射線療法の行われなかつた時期には極めて不良であつたが，大量の放射線療法が行われるようになつた今日では改善されてきている。

結　語

吾々は最近停留睾丸固定術及び外鼠径ヘルニア根治

手術後に発生し，比較的早期に発見しえたと思われる幼児睾丸胎生癌の1例を経験した。停留睾丸の手術適応としては固定術がもつとも望ましいと思われるが，悪性化の可能性もあるので，手術時睾丸の性状に充分留意するとともに術後の経過観察をおろそかにせず，悪性化の疑いのあるときは睾丸摘除術，症例によつては所属リン睾節の廓清，レ線の深部照射の必要性を痛感したので，若干の文献的考察を加えて報告する。

最後に御校閲をいたゞいた星子教授，小林助教授並びに組織学的所見につき御教示をいたゞいた中央検査部病理丸山講師に深謝する。

文　献

①Hinman: Principles & Practice of Urology, Phil., London, 1937.　②Southam: Brit. J. Surg., 11: 223, 1923.　③長坂：臨床と研究，29: 78, 昭27.　④川村：日病会誌，39: 112, 昭27.　⑤石神：日本泌尿器科全書，金原，南江堂，東京，6: 45, 昭35.　⑥松井ほか：臨皮泌会誌，10: 15, 昭31.　⑦稲田ほか：泌尿器科紀要，7: 869, 昭36.　⑧Friedman & Moore: Military Surgeon, 99: 573, 1946.　⑨市川ほか：日泌会誌，45: 1, 昭29.　⑩金原ほか：広島医学，13: 413, 昭35.　⑪清田ほか：外科の領域，6: 560, 昭33.　⑫土屋：日本外科全書，金原，南江堂，東京，25: 130, 昭33.　⑬梶田ほか：臨皮泌会誌，15: 669, 昭36.　⑭松浦ほか：泌尿器科紀要，7: 514, 昭36.　⑮志田ほか：日泌会誌，53: 354, 昭37.　⑯鈴木ほか：臨皮泌会誌，16: 157, 昭37.　⑰稲田ほか：日泌会誌，52: 958, 昭36.　⑱藤田ほか：日泌会誌，51: 1137, 昭35.　⑲Scott; Young's Practice of Urology, W. B. Saunders Co., 1: 672, 1926. より引用.　⑳Campbell: Urology, W. B. Saunders Co., 2: 1211, 1954.　㉑Charny & Woligin: Chriptoorchism, Hoeber-Haper Book, New York, 1958.　㉒高井：日独医報，5: 290, 昭35.　㉓Campbell: Arch. of Surg., 44: 353, 1949.　㉔石山大田黒：癌の臨床，1: 161, 昭31.　㉕中平ほか：日泌会誌，52: 682, 昭36.　㉖安部ほか：日臨外会誌，23: 97, 昭37.　㉗羽上ほか：日内会誌，49: 741, 昭35.　㉘増田ほか：久留米医誌，23: 2639, 昭35.　㉙Rusche: J. Urol., 68: 340, 1952.　㉚落合ほか：手術，4: 275, 昭25.　㉛原田ほか：手術，8: 741, 昭29.　㉜Hinman: Surg. Gynec. & Obst., 37: 429, 1924.　㉝Lewis: J. Urol., 59: 763, 1948.　㉞Sauer & Burke: J. Urol., 62: 69, 1949.　㉟Dean: J. A. M. A., 105: 1965, 1935.　㊱Lowry: J. Urol., 55: 373, 1946.　㊲Ormond: J. Urol., 60: 272,