異物（ヘアー・ピン）による食道周囲膿瘍症例

昭和34年11月14日 受付

信州大学医学部耳鼻咽喉科学教室（主任：鈴木篤郎教授）
鈴　木　　裕

A Case of Periesophagealabscess due to Foreignbody (Hair-pin)

Yutaka Suzuki
Department of Otolaryngology, Faculty of Medicine, Shinshu University
(Director: Prof. T. Suzuki)

緒　言

食道周囲膿瘍は戦後各種抗生物質の発達と共にその発症は減じたとはいえ，今尚重篤な症状を呈し，しかも難治な疾患である事は言をまたない。特にその合併症に思いを致す時には実に心寒いものがある。

今回，私は本症の1例に遭遇し，幸に全治退院せしめる事を得たが，その大要を玆に述べて，我科領域以外の諸賢にも，いさゝかなりとも御参考になればと願う次第である。

症　例

患　者：9才の男児。

初　診：昭和34年9月22日。即日入院。

主　訴：嚥下痛，前頸部腫脹。

家族歴・既往歴：特記すべきことはない。

現病歴：昭和34年9月18日，夕食に際して塩イカを食べた時に突然咽喉部の劇痛を訴え，その直後から疼痛の為摂食不能に陥つた。直ちに附近の養護訓導により咽頭検査を受けたが，別状なくそのまゝ放置していた。

翌19日，嚥下痛は収まらず，某内科医を訪れたが感冒，急性咽頭炎として治療されたのみであつた。

20日，ますます嚥下痛は亢進して来たので，今度は某外科医を訪問した。こゝでは咽頭巻綿子での盲目的操作を繰返し，ペニシリンの筋注を受けた。

21日に至つて一般状態悪化し，発熱，嚥下痛の亢進，右側前頸部の腫脹圧痛も出来し，水分の摂取も不能となつた。そこで遽く某専門医に受診した所，直ちに当科へ紹介されて来院した。

現　症：耳鼻口腔には異常を認めない。咽頭には唾液充満し，後鼻孔，喉頭は疼痛の為検査困難であつた。前頸部は両側共高度に腫脹し，圧痛劇甚であつた。直ちに頸部のレ線撮影を施行した所，食道入口部附近に第1図の如く異物が認められ，しかもその一部は右側食道壁外に穿入している事が明かとなつた。

一般現症のうち特記される点は顔貌極度に苦悶状態で，両側上肺野の呼吸音粗雑，腹部は著しく陥凹し，全皮膚も強度に乾燥していた。就中，疼痛の為の睡眠障害，食欲皆無により著明な脱水症状，飢餓症状を呈していた。血圧は最高120，最低80。血沈は1時間値75，2時間値102。白血球数27,000。体温38.1°C。呼吸不稽。脈搏整で110を数えた。

経　過：直ちに補液すると共に強力なる化学療法を開始した。夕刻一般症状が稍落着いたので食道直達を行つた所，食道入口部より約2cm下方に針金様のものを発見したので直ちに鉗子で摘出した。その直後刺入点より，膿汁の流出するのが直達鏡下に認められた。異物はヘアーピンの釣針状に折り曲げられたものであつた（第2図）。

所が翌23日に至つても体温の下降も見えず，前頸部の腫脹も依然として高度であり，特に右側に波動らしきものを認めたので夕刻試験穿刺を施行した。即ち，右胸鎖乳突筋の前縁で，舌骨の高さに於いて穿刺針を刺入し，約2cmの深さで約4ccのガスに引き続いて黄緑色の膿汁を吸引する事が出来た。直ちに該部に3cmの切開を加え附近の筋層を圧排しつゝ深部に進んで行くうちに約20ccの膿汁を排泄した。その膿瘍部には壊死組織を認めたので，ゴムドレーンを挿入し残余の膿汁排泄に努めた。

24日より体温少しく下降し，流動食も少量乍ら摂取可能となり。白血球数も13,000に減少，好転の兆が見られた。

25日夜8時，9時，26日朝7時と短時間ではあるが脈搏不整（3～4回に1回休止，遅脈速脈混合性）を認めたので，第2内科に依頼して心電図による検索を受けたが，その時には既に何等異常が認められず．以後脈搏の変調は出現しなかつた。

患者の一般状態も漸次好転し，食欲も正常に復し，白血球数も9月30日に11,200，10月5日には7,800と

第 1 図

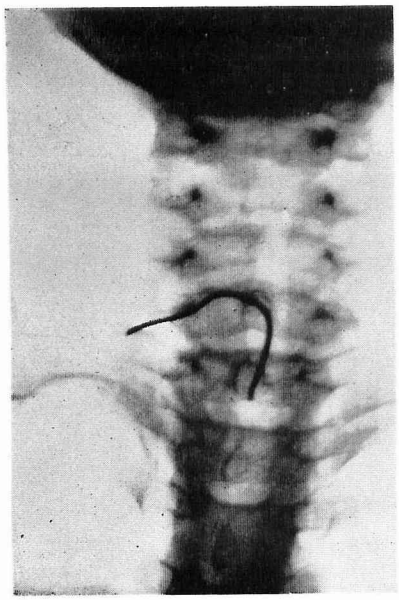

正　面

側　面

第 2 図

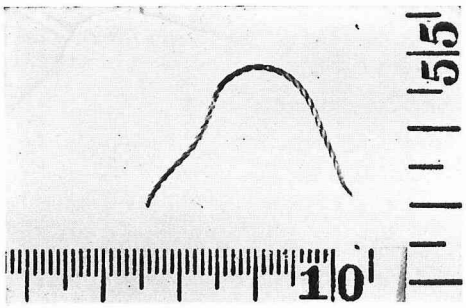

第 3 図

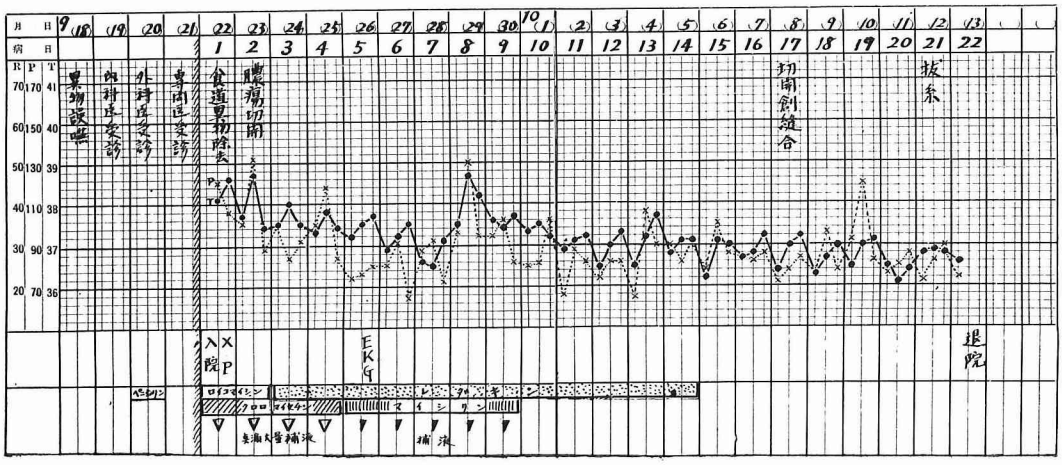

なつた。一方切開創からの膿汁も認められなくなつたので10月8日術創縫合を行い，10月12日抜糸，翌13日退院した。尚，経過の大要は第3図に示してある。

考　按

食道周囲膿瘍の原因は食道内よりと，食道外，即ち周囲の諸臓器より波及するものとに大別される。前者は異物による損傷が大部分[13]を占め，その他直達による損傷，腐蝕剤，熱湯による食道潰瘍，消化性潰瘍，新生物の崩壊等がある。異物の中の大多数は魚骨によるものである（竹田[13]の42例中33例，稲村[2]の27例中17例）。本症例の如く針金の食道壁穿孔による周囲膿瘍の発症例は珍しく，稲村[2]の1例，浦野[16]の2例を見るに過ぎない。

好発部位も本例にも見る如く上部食道特に第1狭窄部に最も多いとされて居る[13]。

さて，本症例の食道周囲膿瘍を来たした機転は，先ず異物による食道壁の穿孔が生じ，そのまゝ何等加療される事なく5日間放置されていた。その間に該部は炎症を起し，食餌摂取不能による体力の消耗と相俟つて急速に蜂窠織炎の形で進行し，此の時期に強力な化学療法が行われた為に限局化して膿瘍形成がなされたものと考えられる。

食道の周囲は周知の如く粗鬆なる結合織が存在するのみで気管，反回神経，頸動静脈と隣接し，更に縦隔洞とも交通している。故に此の膿瘍は排泄孔を見出さない限り，往々にして周囲の諸臓器を侵し重篤な合併症を誘発する。文献に現された合併症では縦隔洞炎内至は縦隔洞膿瘍[4][5][9][10][18][19]，更に膿胸[19]，気胸[9][10]，肺炎[3][8][10]等がある。又，反回神経を侵して麻痺[6][11][14]を生ぜしめたり，更に内頸静脈の破綻[17]，総頸動脈破裂[7][15]，気管穿孔[10][18]も挙げられている。

本症の予防は早期診断による適確な処置にある。それには先ず詳細な現病歴の聴取が重要であり，レ線撮影，食道直達を実施して異物の介在を認めたならば速やかに之を摘出すべきである。久保[8]は最初の5日間が予後を左右すると言つている。

治療面では第一に切開排膿が肝要である。幸にも自潰による自然治癒の例[1]，化学療法のみで治つた例[12]もあるが，これらは稀なものと思わねばならない。切開するに当つては，直達鏡下での内切開と頸部よりの外切開とがあるが，その両者の何れかを選ぶには膿瘍の位置，大きさ，状態，患者の一般状態等により判断する事が望ましい。更に充分なる栄養補給と強力なる化学療法の実施により治癒の可能性が増して行くのである。

此の症例でも早期にレ線撮影，食道直達が実施され，食道異物に対する適切な処置が講ぜられていたならば，周囲膿瘍形成に至らず患者の負担が軽減したのではないかと思う。

本症の死亡率は戦前は37%，戦後は13%[13]と減少はして来たが，耳科に於ける他疾患に比して尚高率であるが，早期診断，早期治療により更に減少する余地が多分に在る事を確信する次第である。

結　語

症例，9才の男児。ヘアーピンを誤嚥し，5日間適切な処置を講ずる事なくして来院した。レ線撮影，食直にて食道入口部附近の異物を発見摘出したが，食道周囲膿瘍を併発し，頸部外切開により，排膿，栄養補給，化学療法により漸次症状好転し，3週間にして全治退院した。

擱筆にあたり，鈴木篤郎教授の御校閲を深謝する。

文　献

①飯沼寿雄：食道異物（鋲）により継発された食道周囲膿瘍の食道内自潰により治癒せる1症例，日耳鼻，40；1316，1937　②稲村兵助：両側食道外切開により治癒せる針金の誤嚥による食道周囲膿瘍の1例，東北，25；286，1939　③伊能茂次：特発性食道周囲蜂窠織炎，日耳鼻，44；1504，1941　④岩武豊治：食道損傷に依る食道周囲膿瘍，上部縦隔洞膿瘍の治療に就いて，日気食，4；88，1953　⑤久保猪之吉；食道異物の合併症及び摘出法後処置に関する注意，耳喉科，7；636，1934　⑥久保正雄：一側回帰神経麻痺を伴える頸部食道周囲膿瘍，耳鼻臨，31；1168，1936　⑦桑原良一：総頸動脈破裂を来たせる食道周囲瓦斯蜂窠織炎の1例，耳喉科，4；717，1931　⑧Layman, E. H.: A case of esophageal foreign body with mediastinitis and other complications, Laryngoscope, 57；400, 1947　⑨佐藤信也：縦隔洞炎及び気胸を続発して斃れる一食道異物（義歯）患者の臨床的並びに剖検的観察，日耳鼻，42；300，1939　⑩佐藤正夫・他：内視鏡検査による食道損傷とその処置，日気食，9；39，1958　⑪執行孝胤：嗄声を伴える食道周囲膿瘍の一例，日耳鼻，55；527，1952　⑫竹田磋智夫：クロマイ筋注により治癒せしめた食道周囲膿瘍の1例，耳喉科，28；494，1956　⑬竹田磋智夫：笹木臨床最近20年間の食道周囲膿瘍の統計的観察，耳と臨，2；231，1956　⑭竹田磋智夫・他：咽頭後壁に破れ更に両側後筋麻痺を来した食道周囲膿瘍治験例，日気食，6；219，1955　⑮浦野英夫：15年間の食道異物統計並びに頸部外切開を要した異物例，耳と臨，1;211，1954　⑯Wolcott, C. C.:Perioesophagitis, Laryngoscope, 57；45，1947　⑰山崎幸夫・他：治療経過中大出血を来しS字洞圧迫により止血し得たる食道周囲膿瘍の一治験例，耳喉科，14；738，1942　⑱山中　巖：気管に穿孔せる食道周囲膿瘍の1例，耳喉科，4；36，1932　⑲吉村宗次：食道周囲炎及び縦隔膜炎膿胸を併発せる食道異物の1例，日耳鼻，39；90，1936