粘膜に発生した悪性黒色腫について

── 女性外陰部と硬口蓋に発生した悪性黒色腫2剖検例（附）日本における各症例の文献的観察 ──

昭和34年11月30日 受付

信州大学医学部病理学教室（指導：那須 毅教授）
永原貞郎　白沢健二朗　小沢喜市

Malignant Melaonma of the Mucous Membrane

A Report of Two Autopsy Cases of Malignant Melanoma Arised From the Female Genitals and the Hard Palate and a Review of the Literature in Japan

Sadao NAGAHARA, Kenjiro SHIRASAWA and Kiichi OZAWA
Department of Pathology, Faculty of Medicine, Shinshu University
(Director: Prof. T. NASU)

悪性黒色腫は，母斑細胞の起源を始めとして，名称の問題・その発生における人種的差異など，腫瘍学上頗る多岐多彩な諸問題を含んでいる。皮膚の母斑及び悪性黒色腫に関する研究は，枚挙に遑ないが，粘膜に発生した症例の報告は比較的珍らしい。ALLEN 等は悪性黒色腫 337 例中51症例（約15%）の粘膜に発生した悪性黒色腫を認めており，その好発部位として，鼻腔・口蓋・歯肉・小陰唇及び陰核等を指摘している。粘膜の悪性黒色腫は，特に悪性度が強くまた予後が悪い点において，注意が喚起されるほか，その母斑発生の究明が問題とせられる。

自験症例

症例 1　外陰部悪性黒色腫　70才　女
（8回経産婦）

臨床的事項：

約10年前から大陰唇における軽度の黒色色素沈着に気付いていた。昭和32年10月（死亡の約1年8カ月前）頃から，腰痛・神経痛があり，両側鼠蹊リンパ節が拇指頭大に腫脹した。

昭和33年5月（死亡約1年前）血性帯下があり，某医により「黒色腫」と診断せられた。信州大学医学部放射線科に入院し，約3カ月に亘つて両側鼠蹊部にテレコバルト照射療法をうけた。仝年6月本学産婦人科に入院。外尿道口から尿道隆起部にかけて，超拇指頭大で表面が平滑な有茎性の黒褐色腫瘤と，両側鼠蹊リンパ節腫脹を認め，手術的に原発巣の切除と，両側鼠蹊リンパ節剔除をうけた。病理組織学的に，類円形ないし紡錘形で多量の黒褐色色素を含む腫瘍細胞がびまん性に増殖しており「黒色肉腫」と診断せられた（図：1）。術後ナイトロミン注射と手術創に Co^{60} を照射し，10月末一時退院した。

昭和33年12月，両側鼠蹊部において数個のリンパ節が腫脹し，できるだけ剔除したが外陰部にも多数の腫瘍転移巣が認められた。

昭和34年3月（死亡約3カ月前），両側大陰唇には手拳大の葡萄状多房性の硬い黒色腫瘍がみられ，また胸部・下腹部皮下にも転移巣を認めた。外陰部にテレコバルトを照射したが，腫瘍は減少せず，尿失禁をおこした。仝年5月初旬から，胸部皮下転移巣に疼痛を覚え，咳嗽・胸痛が著明となり，悪液質が増強して昭和34年5月25日死亡した。

尚，白血球は3,000～4,200，尿黒素陽性であつた。

病理学的事項（剖検番号－554）：

栄養が稍々衰え，軽度の脊柱後彎症が認められる。

外陰部：大陰唇・小陰唇皮膚は汚穢な煤様黒色で，蚕豆大～小豆大の腫瘤が累々と集まり 10×5×4cm 略々小児手拳大に突隆していて，弾力性硬である。陰核は黒褐色拇指頭大に腫大している。鼠蹊部皮膚は硬くなり，この部から会陰にかけて大豆大～米粒大の半球状黒褐色結節が多数認められる。

病理組織学的に，外陰部真皮から表皮にかけて，類円形・長楕円形～紡錘形の腫瘍細胞がびまん性に増殖している。腫瘍細胞の核は類円形～楕円形で色質量は中等量で，微細点状で，一部のものは濃染性のものもみられる。原形質は比較的少なく，多量の黒褐色色素が沈着している。この色素は臭素によつては脱色するが，酸・アルカリでは脱色しない。また鉄反応及び脂肪染色は陰性で硝酸銀で黒染するので，黒素と判定せられる。PAP 鍍銀標本において，腫瘍細胞は繊細な

好銀線維によつて纏絡せられていないし，BODIAN染色によつて神経線維は認められない。黒素を多量に含む腫瘍細胞はその核が不明になつており，遂には間質結合織に沈着したものもみられる。腫瘍細胞の渦巻状配列・胞巣状配列は全く認められないが，一部においては網状配列を呈するところがある。本腫瘍は悪性黒色腫と診断せられた（図2）。

膣前庭・膣：外尿道口にかけて広汎に黒褐色に染まり，外陰部の腫瘍と相連続している。膣粘膜は萎縮し，糜爛を認め汚穢暗褐緑色に染まり，組織学的に多核性乃至濃染性の腫瘍細胞が散見せられる（図3）。

子宮・卵巣：子宮は形態尋常，膣部は萎縮性である。漿膜下に多数の黒色斑が認められ，体部前壁の筋層内には小豆大の筋腫が1個存在している。内膜は出血性で，所謂子宮卒中の像を呈している。卵管漿膜にも多数の点状黒色斑が認められ，左卵巣はそら豆大に腫脹して嚢胞状となつている。両側旁結合織にも点状斑状に黒色斑が認められ，恥骨骨膜もびまん性に黒褐色に染まり，骨質が脆く悪性黒色腫の転移を認める。

腹部大動脈－及び総腸骨動脈周囲リンパ節は，悉く黒褐色に染り，豌豆大に腫脹しているが，軟化・融解したものも認められる。

肺臓：左肺－暗赤色，含気性に乏しい。米粒大～大豆大の黒褐色軟かい腫瘍結節が認められ，肺胞内には長楕円形で核も楕円形の腫瘍細胞が稍々胞巣状に配列しており，黒素を含有しない腫瘍細胞も多数認められる（図4）。腫瘍転移巣から離れた肺胞において，毛細血管・線維芽細胞及び結合織が増殖した肉芽組織が認められるところがある。右肺－下葉は稍々容積が大で血量に富み，左肺と全様の腫瘍転移巣を認める。

肝臓：1270g 表面は平滑，被膜は稍々肥厚し，米粒大～帽針頭大の帯青黒褐色腫瘍結節が散見せられ，長楕円形～紡錘形の腫瘍細胞からなつている。腫瘍組織に隣接した肝細胞には血鉄素が沈着し，星細胞は血鉄素或いは黒素を摂取して腫大・増殖している。

腎臓：稍々小さい。右腎に粟粒大小結節が1個認められ，類円形で濃染性の腫瘍細胞がびまん性に増殖し，基質に鬱血が著しい。

胸骨・肋骨：胸骨下部から左側第5～10肋骨にかけて，旁乳線を中心にして略手拳大の扁平な黒褐色の脆い腫瘍塊を形成し，骨質が侵蝕せられている。

其の他：心筋の褐色萎縮，右肺門リンパ節の結核初感染群，脾の鬱血，副腎皮質リポイド減少，胆石形成及び動脈硬化性腎硬化症等を認める。

症例 2　硬口蓋悪性黒色腫　65才　男

臨床的事項：

昭和31年8月（死亡約3年前），右硬口蓋に2×2cm略々小指頭大の黒色腫瘤を認め，漸次増大して1年後には鳩卵大に達した。昭和32年8月信州大学医学部耳鼻科において，右硬口蓋の 3×5×4cm の黒色腫瘤を切除した。病理組織学的に，核は円形胞状で類円形の少量の原形質に多量の黒褐色色素を充満した腫瘍細胞が，びまん性一部胞巣状に配列して増殖し「悪性黒色腫」と診断せられた（図5）。術後右下顎部にレ線，また右上顎にテレコバルト照射をうけた。

昭和33年1月末（死亡約1年8ヵ月前），既述の手術創跡に黒色腫瘤を生じたので，右上顎切除術をおこない，さらに全年10月2回に亘つて黒色腫瘍を切除した。

昭和34年再び腫瘤が増大し，2月（死亡9ヵ月前）右側の WEBER 氏上顎全摘出術と眼球摘出をおこなつたが，眼球には著変を認めなかつた。腫瘍の増殖が強いため，充分切除することができなかつた。全年3月～6月に亘つ，てラジウム・レ線・Co^{60} 等による照射療法をうけ，一般症状は軽快した。

7月頃から腰痛を訴え，本学整形外科において第5腰椎に不規則な陰影を認められ，変形脊椎症 Spondylosis deformans と診断されたが，腫瘍転移が疑われた。

8月上旬より全身症状が悪化し，死亡1ヵ月前から呼吸困難となり，肺全体に雑音を聴取した。漸次悪液質状を呈し，昭和34年10月11日死亡した。

尚，白血球は2,800。尿はウイスキー様で1日放置すると黒褐色となるので，黒素尿と診断せられた。又糞便も黒変した。

病理学的事項（剖検番号－602）：

顔面・頭蓋：右側の眼球と上顎骨の一部が手術的に剔出せられ，超鶏卵大の物質欠損が認められる。その底部の粘膜は平滑で光沢に富み，そら豆大～豌豆大の黒褐色平坦な円形斑が数個認められる。病理組織学的に，粘膜は萎縮性で肉芽組織が形成せられ，小形の紡錘形～類円形腫瘍細胞がびまん性に増殖している。腫瘍細胞の原形質は乏しく，多量の黒褐色色素を含み，一部の腫瘍細胞においては，核が隠れている。この色素は臭素によつて脱色するが，酸・アルカリでは脱色しない。また鉄反応及び脂肪染色は陰性で，硝酸銀で黒染するので，黒素と判定せられる。PAP 鍍銀標本において，腫瘍細胞は繊細な好銀線維によつて纏絡せられていないし，BODIAN 染色によつて神経線維は証明せられない。本腫瘍は悪性黒色腫と診断せられる（図6）。

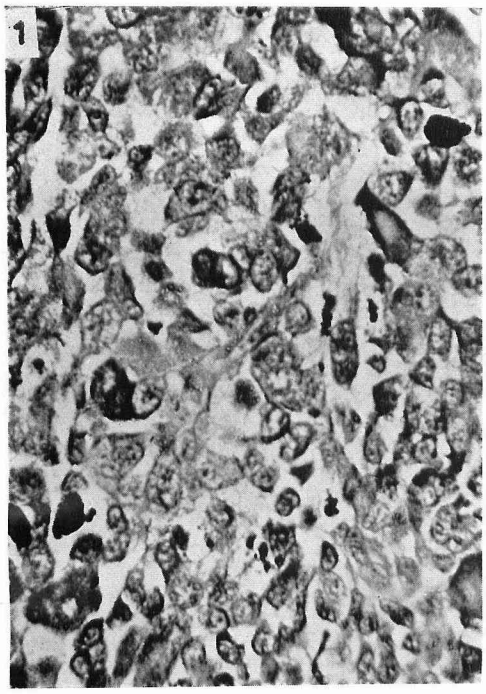

図 1：例 1（女性外陰部悪性黒色腫）
死亡約1年前の外陰部切除標本，類円形～長楕円形で原形質に黒素を含んだ腫瘍細胞がびまん性に増殖

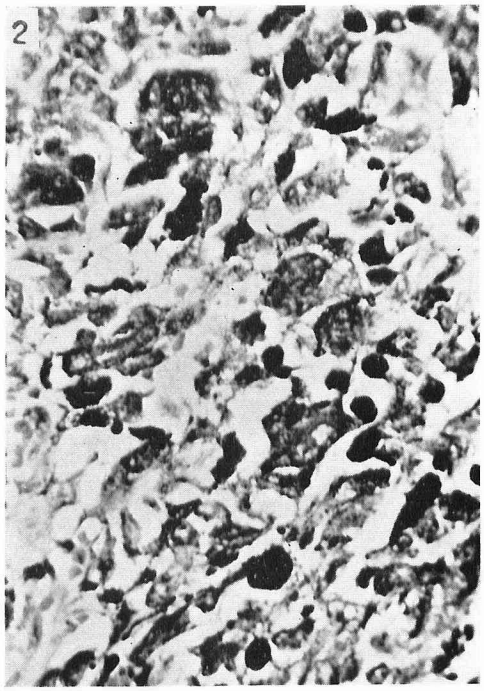

図 2：例 1（女性外陰部悪性黒色腫）
剖検時外陰部腫瘍，大形の類円形へ長楕円形の原形質に多量の黒素を含み，核も類円形で色質は中等量の腫瘍細胞のびまん性増殖

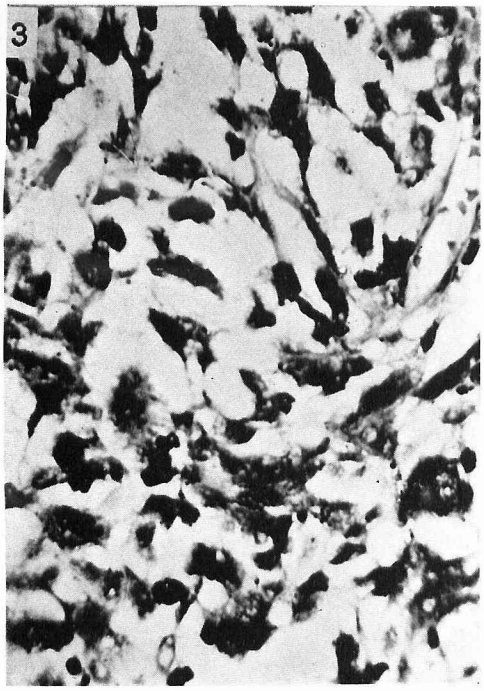

図 3：例 1（女性外陰部悪性黒色腫）
剖検時膣腫瘍，紡錘形～類円形の腫瘍細胞に黒素を含み，多核性～濃染性細胞が散見せられる

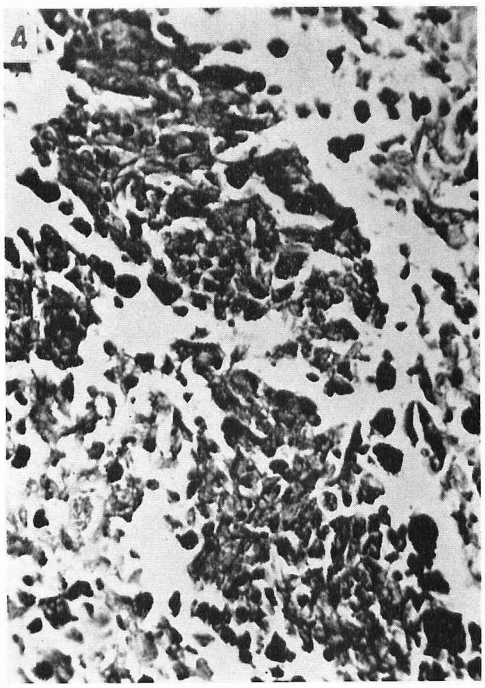

図 4：例 1（女性外陰部悪性黒色腫）
肺の転移巣，肺胞内に長楕円形の腫瘍細胞が稍々胞巣状配列を示して増殖

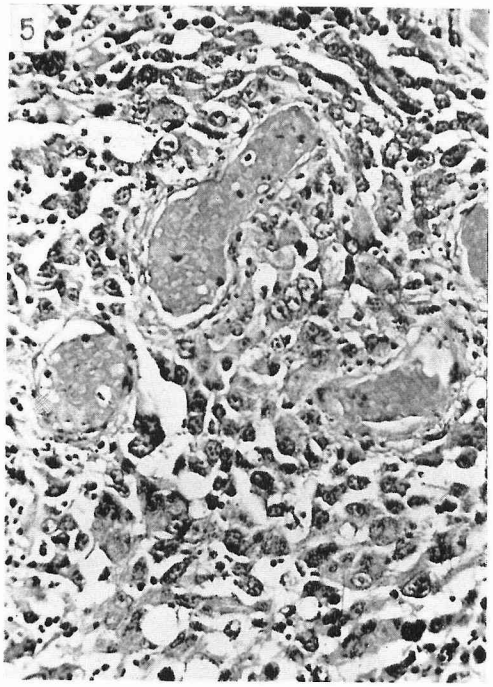

図 5：例 2（口蓋の悪性黒色腫）
死亡2年前の口蓋切除標本，円形胞状の核と類円形少量の原形質に黒素を含んだ腫瘍細胞がびまん性一部胞巣状に配列

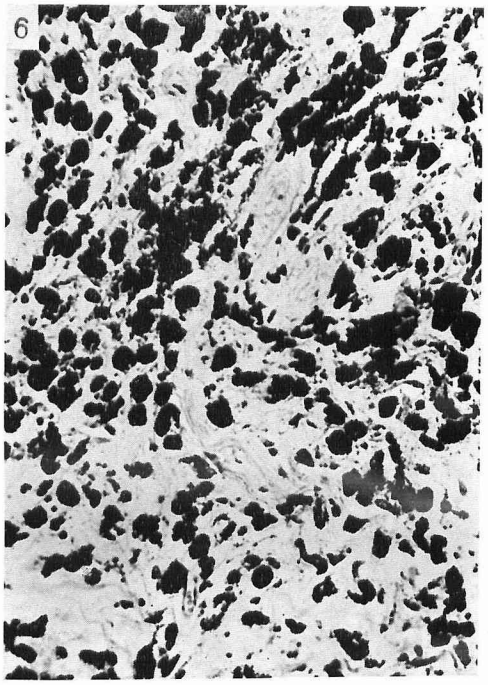

図 6：例 2（口蓋の悪性黒色腫）
右上顎手術瘢痕創，粘膜萎縮性で肉芽組織が形成せられ，小形の紡錘形～類円形多量の黒素を含む腫瘍細胞のびまん性増殖

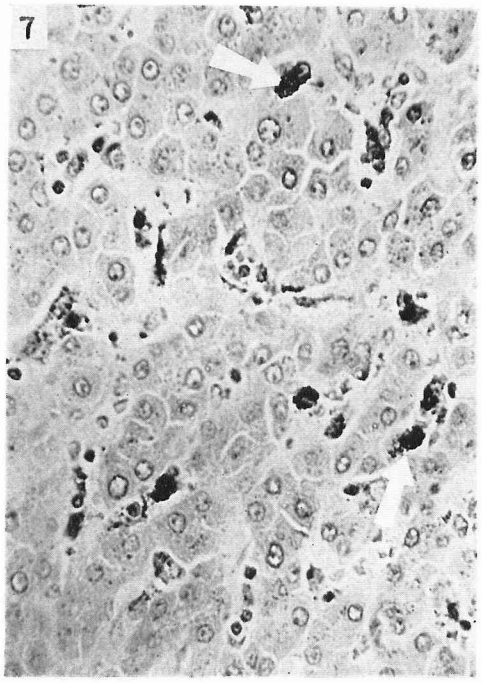

図 7：例 2（口蓋の悪性黒色腫）
肝臓(鉄反応標本)，転移巣以外の肝組織において星細胞に黒素及び血鉄素が沈着して腫大(矢印)

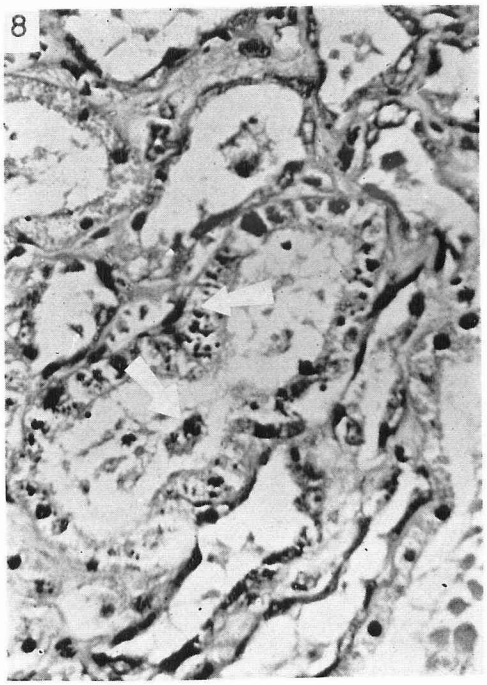

図 8：例 2（口蓋の悪性黒色腫）
腎臓，転移巣に隣接した細尿管において上皮細胞及び管腔内に黒素が認められる（矢印）

腫瘍組織は上顎手術瘢痕巣から連続性に頭蓋底に及び，右側前頭骨眼窠部・左側小翼・両側岩様部・鞍背等の骨質は脆弱で黒染し，該部硬膜には豌豆大～小指頭大の黒色斑が認められる。軟膜に著変を認めないが，左側頭葉皮質に粟粒大黒色斑が1個存在する。

皮膚：鼻梁・額部・側頭部・胸及び腹部に，米粒大～小指頭大の黒色斑が多数認められる。

肺臓：両肺とも容積大，胸膜に小豆大～米粒大で稍々扁平な黒色斑が多数認められる。割面において小指頭大～豌豆大の煤様黒褐色の軟かい腫瘍結節が播種性に認められ，一部の結節は融合している。腫瘍細胞は類円形乃至紡錘形で，びまん性で一部は稍々胞巣状に配列し，黒素も多量に認められる。転移結節以外の肺組織も暗赤色，淡煤様で，肺胞内には黒素を含んで腫大・剥離した肺胞上皮細胞が多数認められる。また肺胞内滲出液にも少量の黒素が認められる。

前縦隔リンパ節：暗赤色，髄様に腫脹している。皮質洞内皮細胞には血鉄素を摂取したものが多く，髄索の細網細胞には黒素沈着も認められる。

肝臓：1570g 容積大，表面から小指頭大～小児手拳大の黒褐色結節が多数認められ，殊に右葉においては表面に隆起している。腫瘍細胞の性状は肺転移巣におけるものに類似している。また転移巣以外の肝組織は鬱血性で，肝細胞に血鉄素沈着があり，星細胞は血鉄素或いは黒素を摂取して腫大・増殖している（図7）。

腎臓：表面は概ね平滑：暗赤色，皮髄の境界は明瞭。小豆大～粟粒大の黒褐色転移結節が多数認められ，転移巣に隣接した細尿管上皮及び内腔には少量の黒素が認められる（図8）。尚左腎表面に灰白色粟粒大の線維腫即ち Hamartom が1個みられる。

膵臓：稍々小さい。膵頭部に拇指頭大の黒色結節があり，小葉間静脈内に黒素が中等量認められる。

消化管：胃・小腸粘膜には，小豆大～小指頭大の黒色転移結節が多数認められるが，大腸粘膜には転移結節はみられない。

肋骨・脊椎骨：肋骨は第8肋骨以下総ての骨質が脆い黒色の腫瘍組織になる。また脊椎骨は頸椎以下悉く暗黒色の腫瘍組織で置換せられ，脆弱となつている。また大腿骨髄は脂肪髄で稍々硬く，膠様感を呈する部が多く，粟粒大の黒色斑が1個認められる。

其の他の転移巣：

心嚢内面・心外膜・気管支周囲結合織・大網・骨盤漿膜等に多数の点状黒色斑が認められ，膀胱直腸窩においてはびまん性で略々小児手掌大に達している。甲状腺・胸筋・副腎髄質・尿管粘膜 膀胱粘膜等には，半米粒大～小豆大黒色結節が認められる。また両心室の心内膜中隔寄りの部に，豌豆大の黒色結節が数個存在し，主に紡錘形腫瘍細胞から成つている。

尚，心冠状動脈の硬化にもとずく左心室の散在性線維化～小瘢痕巣，腎臓の動脈硬化性腎硬化症などもみられる。

総括と考按

母斑及び悪性黒色腫：

悪性黒色腫の組織像は極めて複雑で，従来黒色肉腫または黒色癌と云う名称で報告されている例が多い。その多彩なことは石倉によれば，悪性黒色腫が胎生的腫瘍芽の発育に基づいており，腫瘍細胞が極めて幼若未分化状態にある為であろうと云われる。

悪性黒腫色の発生母地と考えられる母斑細胞の起源については，WILLIS のごとく未だ尚その決定態度を留保する学者もあるが，最近は SOLDMAN 以来の神経説が有力となつている。即ち MASSON は，母斑細胞は表皮 Melanoblast 及び SCHWANN 合胞体の両者に由来すると述べ，川村教授は，母斑細胞は神経櫛に由来し，不充分ながら Melanoblast と SCHWANN 合胞体への両分化能を有する一連の異常細胞と看做している。文献上，悪性黒色腫と RECKLINGHAUSEN 病との合併例（古戸－黒田，石井，川崎－成田等）は，神経由来説を支持するに適当な症例と思われる。自験2症例の腫瘍組織においては，腫瘍細胞の渦巻状配列を認めず，また BODIAN 染色により腫瘍細胞に神経線維を証明しえなかつたので，悪性黒色腫乃至母斑細胞の神経説に直ちに左袒することはできない。

一方加藤は，母斑細胞は年令の増加とともに，間質の増生及び母斑細胞の退化が認められ，その形態・配列が一様でないことを指摘し，而して母斑組織は皮膚を構成する組織成分を包有する Hamartom 様組織であると結論した。また浦沢は気管支粘膜に原発した悪性黒色腫の剖検例を報告し，その発生病理は MASSON 等の神経説で解釈するよりは，寧ろ先天性迷入組織による異所的発生と看做している。自験症例2の腎臓において，小さい髄質線維腫が存在していたが，悪性黒色腫との直接関係は明らかでなく，これをもつて母斑組織の Hamartom 説の有力な証拠とみなすことはできない。

悪性黒色腫の自験2症例にみられるような広汎な転移は，黒岩，青池等の症例でも認められている。症例2の膵臓の小葉間静脈に黒素を証明しているごとく，血行性転移と推定される。然し症例1，2の肝転移巣周辺の星細胞に血鉄素と黒素の沈着を認め，症例2の

肺胞内に多量の黒素を摂取した肺胞上皮細胞を認めているので，肉眼的に黒色調を呈した部分に悉く腫瘍細胞を認めうるわけではない。

女性外陰部の悪性黒色腫：

外国においては TORGLLER 以来多数の報告がある。日本においては，筒井が第4回病理学会総会で簡略な演説をおこなつて以来，近藤等昭和32年末まで11症例が挙げられているが，剖検例の詳細な記載は自験症例1をもつて嚆矢とする（表1）。

文献を総覧すると，外国の外陰部悪性黒色腫症例においては，小陰唇・陰核等が好発部位とせられる。一方日本の場合は，外国例に比較して膣前庭・外尿道口等粘膜に発生する頻度が多い。これは人種的差異に基づくというよりは，寧ろ原発部位を決定する際の報告者の見解の相異が問題となると思われる。殊に小陰唇と膣前庭とは隣接した組織で，両者の相違は上皮及び固有膜における黒素量の多寡によつて決定されるに過ぎない（瀬戸）。まして腫瘍発生が junctional change の部に多いということを考慮すれば，外陰部における増大した黒色腫瘍塊について，その原発部位を決定することは殆んど不可能であろう。そこで母斑細胞が，元来黒素を多量に含有する小陰唇に形成されやすいと考えれば，外国報告例に観るように小陰唇原発と診断される症例が多くなる。日本においても，4年前恥骨丘に形成された小指頭大の母斑が癌化したという斉藤の症例や，生来大陰唇に認められた母斑が漸次膨隆拡大した山口の症例等はこの範疇に属する。自験症例1は約10年前から大陰唇に黒色色素沈着があつたが，これの直接腫瘍化は証明されなかつた。

他方，女性外陰部に母斑が発生することは少なく，従つてそれから悪性黒色腫となる例は極めて稀であるという HINSELMANN の研究がある。かくて何等かの機転で粘膜に存在する黒素は，その先天的 Potenz を生理的に捌きかねて，悪性化に逐いやられると云う伊藤教授の説を適用すれば，膣前庭・外尿道口の如き粘膜に発生したと云う決定がなされる。自験症例1は死亡1年前，外尿道口から尿道隆起部にかけて超拇指頭大の腫瘤が認められたので，粘膜発生の悪性黒色腫と看做したい。然し本例の末期状態のごとく巨大腫瘍化している場合には，その原発部位の正確な決定は差控える方が適当かと考えられる。

口蓋及び歯肉の悪性黒色腫：

MOORE は悪性黒色腫26症例中12例（約40%）が口蓋・歯肉部に発生したと述べ，BAXTER は WEBSTER (1859) 以来の口腔内悪性黒色腫症例を総括しているが，その36例は口蓋に認められたと云う。日本における口蓋及び歯肉部の悪性黒色腫は，岡によつて昭和32年末までに35例が列挙されている。著者達は，昭和23年から昭和33年末に亘る戦後11年間の文献中23症例を蒐集しえたが，その剖検例は北村－小島，小田切，青池，黒沢の4例に過ぎない（表2）。

BAXTER によれば，口蓋・歯肉部の悪性黒色腫はその20%が，腫瘍発生以前に黒色斑が気付かれている。抑々 BECKER によれば，口腔粘膜の色素沈着は生理的現象と云われる。また峯の研究において，日本人の口腔粘膜の約30%に黒色斑が認められ，峯や高橋によれば黒素沈着は頰粘膜，歯列縫合線に最も多くみられ，悪性黒色腫の好発部位たる口蓋には寧ろ少い。然し相当進歩した悪性黒色腫に今時に黒色斑が存在する時，黒色斑が腫瘍化したか否かの決定困難なことは黒住の指摘を俟つまでもない。更に齲歯・義歯或いは歯槽膿漏等の病変が先行した悪性黒色腫の症例が多い。たとえば渡辺の症例は，休止状態にあつた口腔の色素斑が，30数年以前に施した不適当な総義歯によつて間断なく刺戟せられて，腫瘍化したものと想像されている。

元来，口腔粘膜はその一部が外胚葉，一部は内胚葉に由来し，発生学的に極めて複雑な発育を遂げる。そこで発育欠損の生じ易い部や，細胞遺残部において何等かの刺戟が加わつて腫瘍化するものと云われる。即ち BAXTER は，上顎内に包埋せられた黒素形成能を秘めた細胞が，腫瘍化する可能性を指摘しており，KROMPECHER が報告した生後2ヵ月の乳児における悪性黒色腫の原基は，その腫瘍組織中に包埋せられていた歯の上皮細胞屑 débris に帰せられている。自験症2例においてはこのような所見は認められなかつた。

結　論

1．70才女の外陰部悪性黒色腫と，65才男の硬口蓋悪性黒色腫の2剖検例を報告した。日本における女性外陰悪性黒色腫例の統計的観察をおこない，原発部位の決定困難なことを指摘した。また日本における口蓋及び歯肉の悪性黒色腫のうち，戦後約11年間に亘る23例について文献的観察をおこなつた。

2．悪性黒色腫の転移は広汎に認められるが，肉眼的に黒色調を呈する部位に悉く黒色腫細胞が認められるものではなく，黒素を摂取した細胞も混在していることを強調した。

本論文において報告した症例の詳細な臨床的観察は，夫々の臨床担当者により報告せられる予定である。

表 1.　日本における女性外陰部悪性黒色腫

番号	報告者	報告年度	年令	分娩回数	初発症状	局所所見	全身所見	治療	予後	番号
1	筒井*	大 4				膣前庭の黒色肉腫			死亡	1
2	小林*	大10	71才		約1年半前外尿道口に疼痛小指頭大の黒色塊を切除	外尿道口前壁に拇指頭大，圧痛ある表面平滑な暗褐色腫脹，鼠蹊リンパ節小指頭大腫脹		切除	術後8ヶ月死亡	2
3	近藤	昭 2	72才	4	10ヶ月前，外陰部湿潤，黒色腫瘤　排尿困難	陰核直下外尿道口附近に鳩卵大の黒～淡褐色不正形腫瘤　尿道に沿い膣の前壁に浸潤，小陰唇咈開，鼠蹊リンパ節腫脹（尿道口附近の真皮に原発せる黒色肉腫）	黒素尿(－)	手術		3
4	蘇・他	昭 5	57才	2	2年5ヶ月前，帯下増加，外陰部湿潤暗黒色着色	右小陰唇上部の内面，陰核に拇指頭大黒褐色硬い腫瘍　表面桑実状(黒色肉腫)，尿道・膣・鼠蹊リンパ節転移	黒素尿(＋)	ラジウム・レ線照射		4
5	中村	昭 9	51才	5	6年前 小陰唇に小指頭大潰瘍，2年前小指頭大疣状黒褐色腫瘍	小陰唇，陰核は小児手拳大，湿潤性の暗黒褐色桑実状硬い表面粗糙な腫瘍（黒色肉腫）。左鼠蹊リンパ節転移	黒素尿(－)	手術	術後1年7ヶ月経過良好	5
6	斉藤	昭28	68才	3	4年前 恥骨丘上の小指頭大ホクロ　漸次大陰唇にむかつて増大，瘙痒感（＋）	小陰唇，陰核ともに原形を止めず外陰全体が腫瘍化　暗褐色～黒褐色（黒色腫），尿道口・膣壁は癌性化。大陰唇浮腫状手掌大に膨隆。	黒素尿(－)	ラジウム照射	7ヶ月後経過良好	6
7	山元・他	昭29	71才	4	1年前，外陰部腫瘤のレ線深部療法	膣前庭・尿道口直下から膣口にかけて過雞卵大の稍々硬い黒色腫瘍が茸状に突出。陰阜に拇指頭大腫瘤，膣・鼠蹊リンパ節転移（黒色肉腫）。尿線散乱，局所痛。		8-Azaguanine 治療		7
8	瘳・他*	昭29	59才	1		尿道口原発悪性黒色腫剔出後，膣入口に小指頭大転移。右鼠蹊リンパ節鳩卵大転移。		剔出とラジウム照射		8
9	川崎・他	昭30	35才	未婚	1年前 外陰部徐々に発赤，漸次腫脹して腫瘤形成	膣前庭から右小陰唇にかけて雞卵大の硬い黒褐色腫瘍（悪性黒色腫），尿道は小指頭大肥厚，陰核・膣に異常なし。両側鼠蹊リンパ節腫脹。	多発性神経線維腫と汎発性線維性骨炎合併	外陰部腫瘍とリンパ節剔出とラジウムとレ線照射	術後3ヶ月経過良好	9
10	礎田*	昭32	85才			外尿道口の小雞卵大の悪性黒色腫(黒色肉腫)				10
11	山口*	昭32	40才		生来大陰唇に黒子1個存在	漸次拡大膨隆，悪性化したもの	転移(－)			11
12	自験例 1	昭34	70才	8	10年前，大陰唇に軽度の黒色色素沈着 1年前血性帯下	外尿道口から尿道隆起部にかけて，超拇指頭大，表面平滑な有茎性の黒褐色腫瘤（悪性黒色腫）。リンパ節腫脹。－手術3ヵ月前，両側大陰唇に手拳大の葡萄状多房性硬い黒色腫瘍	白血球減少症，黒素尿(＋)尿失禁，咳嗽・胸痛・悪液質	手術とテレコバルト照射。	死亡：外陰部の小児手拳大腫瘍，膣・鼠蹊リンパ節・肺・肝・腎・骨等広汎な転移。	12

註：＊印症例は原著論文未発表のため，学会演説抄録より転載

表 2　昭和23～33年日本における口蓋・歯肉悪性黒色腫

番号	報告者	報告年度	年令・性	初発症状	局所所見	病理組織学的診断	全身所見	治療	予後	番号
1	森・他	昭23	69才♀	2年前，右硬口蓋に豌豆大の無痛性黒褐色腫瘍（搔爬）	口蓋正中線から右半全部を占め歯槽突起を越えて上顎骨前面に及ぶ腫瘍。頸部一顎下リンパ節鳩卵大。	円形細胞肉腫	黒素尿（＋）肝・大網・幽門転移	右上顎切除	発病7年9ヵ月で死亡	1
2	森川	昭24	53才♀	7年前，硬口蓋右側前部の無痛性小指頭大腫瘍	硬口蓋の殆んど全面に亘り，一部は歯根の前部まで黒色粗糙，小凹凸ある比較的硬い腫瘍。	黒色肉腫		ラジウム照射 50％尿素液の腫瘍内注入	退院3ヵ月後，全身症状良好	2
3	岡崎・他	昭24	33才♀	7ヵ月前，右上顎第2門歯齲歯に金冠を装着し，歯根・右硬口蓋に黒色斑を生じ，徐々に増大・隆起。	右硬口蓋の柔軟で，弛緩性肉芽様の腫瘍。右顎下腺拇指頭大腫脹	癌腫型黒色腫	黒素尿（＋）	局所のジウム照射 脾のレ線照射	予後良好	3
4	加藤	昭25	48才♀	4ヵ月前，口蓋中央の腫脹	口蓋中央の3×1cm黒褐色茸状の腫瘤，表面滑沢，肝臓様弾力。所属リンパ節腫脹（－）	黒色肉腫	黒素尿（－）	腫瘍剔出	発病1年3ヵ月後死亡	4
5	戸崎*	昭26	58才♀	1ヵ月前，軟口蓋に腫瘤自覚	軟口蓋左側の直径2cm大，円形の黒色腫瘍。硬一及軟口蓋に多数の黒色斑	黒色肉腫		手術，体腔管レ線照射		5
6	渡辺・他*	昭26			上顎口唇口蓋の腫瘍	黒色肉腫		手術	予後良好	6
7	渡辺	昭27	74才♀	34年前，上下共総義歯2ヵ月前上歯列門歯・歯根部の不正楕円形黒色着色。	右上Ⅰ，Ⅱ門歯，左上Ⅰ門歯の歯根部の黒褐色膨隆せる潰瘍状色粟斑。硬口蓋粟粒大～小指頭大の黒色斑	黒色肉腫		レ線深部療法		7
8	岡*	昭29	♀		歯肉及び口蓋部原発腫瘍	黒色肉腫	子宮腟部癌を併発			8
9	梅田・他*	昭29	55才		硬口蓋に迅速に発育し，周囲に浸潤	黒色肉腫				9
10	北村・他	昭29	38才♂	1年前，右硬口蓋に黒色斑を自覚，摘出術とレ線深部療法	口蓋原発部は肉芽組織で充満され残存上顎骨より頭蓋骨に亘り黒色腫瘍組織のびまん性・破壊性一部結節性増殖	悪性黒色腫	両側下肢の知覚異常　胸骨・肋骨・腰部の疼痛 貧血，白血球増多　血中黒素顆粒症，（＋）	摘出術とレ線深部療法	死亡：骨系統・肝・肺・膵・腎・心・内分泌臓器・腸管等（脳・脊髄を除く諸臓器）に広汎な転移	10
11	黒住・他	昭29	66才♂	6ヵ月前，右上顎第1小臼の抜歯後，黒色小斑出現漸次腫大	上顎歯槽突起の右半部に黒色～帯青黒色の表面凹凸不平の弾性硬，出血性の腫瘍塊。黒色斑散在。顎下一顎動脈三角部リンパ節腫脹	黒色癌		原発巣，リンパ節摘出レ線深部療法	術後5ヵ月再発（－）	11
12	小田切・他*	昭30	55才♂	9ヵ月前，右上顎第小臼歯が齲歯となり，外傷性炎症による腫瘍形成	2ヵ月後，該歯根部に小豆大黒色円形隆起となり漸次増大　右顎下リンパ節転移	悪性黒色腫	前胸部疼痛，咳嗽，喀痰	Sarkomycin治療	死亡：脳実質を除いた全身臓器に大小黒褐色腫瘍転移巣	12
13	逢坂*	昭30	39才♂		右上顎歯槽突起，硬口蓋に発生した腫瘤	黒色癌		手術		13

					リンパ節転移					
14	高　橋	昭31	64才♀	口腔は総入歯	硬口蓋中央に拇指頭大を超える粗糙な盛りあがつた黒色斑，その左側寄り歯槽突起に及ぶ地図状びらんのある腫脹部。軟口蓋右寄りに小さな青色斑1個。左頸部リンパ節の超雞卵大腫脹	悪性黒色腫	腋窩・乳房・胃・肝転移	上顎部分切除	術後2ヵ月死亡：剖検をおこなわず	14
15	横　川	昭31	60才♂	数年前，右下大臼歯の抜歯後義歯，1年前，右下顎歯根部及その周囲に雞卵大黒斑，漸次腫瘤となる。	右下顎歯根部の拇指頭大硬い鈍紫色腫瘍，中央に小指頭大潰瘍，周囲の黒斑　右顎下腺と頸部リンパ節雞卵大転移	悪性黒色腫		腫瘍と周囲黒色斑の摘出，レ線照射	術後6ヵ月再発（－）	15
16	北村・他*	昭31			上顎犬歯外側の腫瘤	黒色肉腫	3年2ヵ月で腰椎転移		4年1ヵ月後死亡：剖検所見記載なし	16
17	黒　沢*	昭31			右 6 7 の歯肉移行部原発腫瘍	悪性黒色腫				17
18	西村・他*	昭32	37才♂	1年前，$\overline{|2}$ 歯肉乳頭部の小豆大，青紫色着色漸次膨隆増大，齲歯（－）	$\overline{2211234}$ 部歯肉縁から唇側は歯肉唇移行部に亘り，舌側は歯肉中央附近まで青紫色，弾力性硬，表面凹凸不平結節状膨隆，粘膜色素沈着（－）	黒色腫	黒素尿（－）	摘出術	完全治療	18
19	伊藤・他*	昭32	55才	歯槽膿漏と齲歯で反覆抜歯された部に発生		悪性黒色腫	4ヵ月後，リンパ節・骨・左肺上葉転移黒素尿（＋），喀痰糞便中にも黒素（＋）	Co^{60} 治療	死亡：剖検をおこなわず	19
20	落合・他*	昭32	68才♀	7年前転倒して上顎門歯を2本折る。3ヵ月前，上顎門歯歯根部の暗紫色着色と顎下部腫脹	上顎歯根部，暗紫色隆起，表面潰瘍状	悪性黒色腫		腫瘍摘出とレ線深部療法	経過観察中	20
21	青池・他*	昭32	36才♂	3年4ヵ月前，右下大臼歯部の歯肉移行部が腫脹	該部の拇指頭大，黒色腫瘍，顎下リンパ節腫脹	悪性黒色腫	前胸部の色素母斑，変形性脊椎関節症 黒素尿（－）	原発腫瘍摘出 仙骨部のレ線照射 ナイトロミン注射	死亡：広汎な骨・肝・肺・心・腎・甲状腺・膵・胃転移	21
22	岡・他	昭33	34才♂	3年前直径2cmの黒色斑 1年前，左大臼歯の内側硬口蓋粘膜に色素斑と左上顎第2大臼歯の疼痛	硬口蓋の中央硝々左，第1大臼歯の内側に 3×2.7×2cm 黒青色凹凸不平の腫瘤，脆く破壊され易い。 左側頸部 3×2cm のリンパ節腫脹	黒色肉腫	黒素尿（＋）	腫瘍及び色素斑摘出　レ線深部療法 Sarkomycin 治療	術後4ヵ月経過良好	22
23	高橋・他*	昭33	54才♀		硬口蓋及び右側頸部腫瘤	肉腫型黒色腫		観血的治療とレ線深部治療		23
24	自験例 2	昭34	65才♂	3年前，右硬口蓋に 2×2 cm 略小指頭大黒色腫瘍一漸次増大	右硬口蓋の 3×5×4cm黒色腫瘤手術 2年後術創に黒色腫瘤増大－摘出，剖検時，右側眼球と上顎骨の一部は剔出せられ超雞卵大欠損，粘膜平滑 黒色斑散在	悪性黒色腫	変形脊椎症，呼吸困難，肺雑音 白血球減少症 黒素尿（＋） 糞便黒素（＋）	WEBER 氏 上顎全摘と眼球摘出 ラジウム・レ線・Co^{60}照射	死亡：皮膚・肺・肝・腎・膵・消化管・漿膜・心臓・骨等広汎な転移 腎髄質線維腫	24

註：＊印症例は原著論文未発表のため，学会演説抄録の転載

文　献

母斑及び悪性黒色腫一般に関する文献：

①ALLEN, A, C, et al. : Malignant melanoma ; a clinicopathological analysis of the criteria for diagnosis and prognosis Cancer 6(1) : 1-45, 1953 ②BEERMAN, H. : Pimented nevi and malignant melanoma of the skin ; a survey of some of the recent literature Am. J. Med. Sci. 229 (4) : 444-465, 1955 ③古戸節郎. 他：巨大なる神経繊維腫を合併した悪性黒色腫の1例 とやま県医通報 5. 昭32 ④広野　巖：夥しい転移を構成した眼黒色肉腫. 癌 40(2-4) : 170, 昭24 ⑤石井鶴蔵：RECKLINGHAUSEN 氏病と悪性黒色腫との合併例 皮膚科性病科雑誌 65(1) : 636, 昭30 ⑥伊藤　実：メラニン研究続報 3, メラニン癌の組織学的考察　皮膚科性病科雑誌 60(3) : 56. 昭25 ⑦伊藤　実. 他：悪性黒色腫 臨牀皮膚泌尿器科 10(12) : 899-905. 昭31 ⑧川村太郎. 他：母斑細胞の神経節起源に就て 皮膚科性病科雑誌 64(6) ; 333, 昭29 ⑨川村太郎：悪性黒色腫およびその類症 癌治療の進歩 第9集 骨・皮膚及び軟部組織 145-175. 第1版, 医学書院 東京-大阪昭33 ⑩加藤利子：色素性母斑の組織学的研究 日病会誌 47(1) : 57-85, 昭33 ⑪黒岩　耕：夥しい転移巣を形成した悪性黒色腫の剖検例医療 10 (増刊号) : 240, 昭31 ⑫MASSON, P. : My conception of cellular nevi Cancer 4 (1) : 9-38, 1951 ⑬峯　正意：日本人に於ける口腔粘膜の黒素沈着に就て 皮膚科泌尿器科雑誌 28 (4) ; 325-381, 昭3 ⑭浦沢喜一. 他：興味ある臨床経過をとつた悪性黒色腫の1剖検例 札幌医誌 11 (2-3) ; 181-185, 昭32

女性外陰部悪性黒色腫に関する文献

①DEUTSCH, A. : Zur Kenntnis der Vulvamelanome Zbl. Gyänk. 57 : 2793, 1933 ②HINSELMANN, H. : Beitrag Zur Kenntnis der bösartigen pigmentierten Geschwülste der Vulva Ztschr. Geburtsh. &. Gynäk 62 : 34, 1908 ③磯田和夫：悪性黒色腫の2例 産婦人科の進歩 9 (2) : 174, 昭32 ④川崎安行. 他：レックリングハウゼン氏病を伴つた女子外陰部悪性メラノームの1例 臨牀婦人科産科 9 (12) : 1027-1029, 昭30 ⑤小林隆美：女性尿道メラノーム 日本外科学会雑誌 22 : 816, 大正10 ⑥近藤　泱：女性外陰部に発生せる黒色肉腫, 十全会雑誌 32 : 111-120 昭2 ⑦中村豊彌：女子外陰部黒色肉腫の臨床的並に組織学的知見補遺 東北医誌 17 : 67-78, 昭9 ⑧廖大　鶴. 他：尿道口部悪性メラノームに就て 産婦人科の進歩 6 ; 57, 昭29 ⑨斉藤　浩：女子外陰部に発生し一部癌化せる黒色腫の1例に就て 日産婦誌 5 (9) : 949-952, 昭28 ⑩蘇記之. 他：女性外陰部黒色肉腫の臨牀的及び統計的観察知見補遺 日本婦人科学会雑誌 25 (3) : 249, 昭5 日本婦人科学会雑誌 25 (4) : 348, 昭5 ⑪筒井秀二郎：黒色腫病に就て 日病会誌 4 : 481-486, 大4 ⑫山口武津雄：悪性黒色腫症例 皮膚科紀要 52 (3) ; 181, 昭32 ⑬山元潤一. 他：8-Azaguanine の制癌効果（外陰悪性黒色腫使用例）産科と婦人科 21 : 360-362 昭29

口腔殊に口蓋・歯肉の悪性黒色腫に関する文献

①逢坂義計：歯槽突起, 硬口蓋に発生した黒色癌の1例 日本耳鼻咽喉科学会々報 58 (10) : 1188, 昭30 ②青池勇雄. 他：多発性骨転移を来した悪性黒色腫の1例 癌の臨床 3 (7) : 835-840, 昭32 ③BAXTER, H. : A review of malignant melanoma of the mouth ; report of a case Am. J. Surg. 51 (2) : 379-386, 1941 ④石倉武雄：口蓋並に鼻腔悪性黒色腫に関する病理組織学的考察 大日本耳鼻咽喉科会々報 49 (11) : 999-1004, 昭18 ⑤伊藤賀祐. 他：広汎な転移を来した悪性 Melanom 症例 日本皮膚科学会雑誌 67 (4) ; 280, 昭32 ⑥加藤　弘：口蓋黒色肉腫の1例 歯界展望 7 (14) : 477-478, 昭25 ⑦北村四郎. 他：全身特に骨系統に広汎な転移を示した口蓋原発の悪性黒色腫の1例 癌 45 (2-3) : 280-282, 昭29 ⑧北村　浩. 他：黒色肉腫3症例についての考察 弘前医学 7 (4) : 721-722, 昭31 ⑨黒沢正明：黒色腫の多発性骨転移の1例 日本整形外科学会雑誌 30 (2) : 212, 昭31 ⑩黒住静之. 他：歯槽突起, 硬口蓋に発生した黒色癌の1例 耳鼻咽喉科 26 (9) : 442-444, 昭29 ⑪MOORE, E. S. et al. : Melanoma of the upper respiratory tract and oral cavity Cancer 8 (6) : 1167-1176, 1955 ⑫森　俊夫. 他：硬口蓋に原発せる黒色肉腫の1例並にメラニン色素の顕微化学的知見 長崎医会誌 23 (2) : 101, 昭23 ⑬森川政一：硬口蓋黒色肉腫の尿素療法 新潟医会誌 63 (3) : 132-134, 昭24 ⑭西村恒一. 他：下顎歯肉並びに歯槽骨部に発生した黒色腫の一症例に就て 歯学 44 (3-4) : 33-37, 昭32 ⑮落合政明. 他：上顎洞部に原発せる悪性メラノーム症例 日本耳鼻咽喉学会々報 60 (11) : 1719, 昭32 ⑯小田切教男. 他：硬口蓋に初発し全身転移を来した悪性黒色腫の1例 日内会誌 44 (7) : 760, 昭30 ⑰岡文夫：重複腫瘍の1例 日本耳鼻咽喉科学会々報 57 (4) ; 384, 昭29 ⑱岡文夫. 他：硬口蓋に発生せる黒色肉腫の1例 北関東医学 8 (2) ; 183-187, 昭33

⑲岡崎茂．他：硬口蓋に発生した癌腫型黒色腫の1例 医学 6(4)：196-199, 昭24 ⑳高橋忠彦：硬口蓋に発生した悪性黒色腫の1例 耳鼻咽喉科 28 (2)；87, 昭31 ㉑高橋尚克．他：悪性黒色腫の1例 日本外科学会雑誌 59(8)：1379, 昭33 ㉒戸崎芳男．軟口蓋に発生せる黒色肉腫の1例 通信医学 3 (2)：238, 昭26 ㉓梅田良三．他：硬口蓋黒色肉腫症例 日本耳鼻咽喉科学会々報 57 (8)：822, 昭29 ㉔渡部俊二：硬口蓋黒色肉腫の1例 広島医学 5 (7)；231-233, 昭27 ㉕渡辺綱秀．他：上顎口唇口蓋に発生せる黒色肉腫 歯科月報復刊1号：11, 昭26 ㉖横川礼二郎：下顎歯齦より発生せる悪性黒色腫の1例 耳鼻咽喉科 28 (6)：431-434, 昭31