甲状腺末及び抗甲状腺剤投与に際しての諸臓器の病理組織学的変化

昭和34年10月23日 受付

信州大学医学部病理学教室（石井善一郎教授，矢川寛一助教授）
山　田　慶　次

Histopathological Changes evoked by Thyroidpowder and Antithyroid Drug

Keiji Yamada
Department of Pathology, Faculty of Medicine, Shinshu University
(Director : Prof. Z. Ishii and Assist. Prof. K. Yagawa)

Murray (1891) が粘液水腫の治療にはじめて甲状腺のグリセリンエキスを用いて効果のあることを発見して以来各種甲状腺剤が甲状腺機能低下症の治療のために用いられてきており，他方甲状腺機能亢進症（Basedow 氏病及び甲状腺中毒症）の治療剤として Astwood (1943) が thiourea を応用して以後多くの物質が甲状腺機能を抑制するものとして挙げられ，抗甲状腺剤（antithyroid drug）なる名称のもとに総括されてきている。然しこれら甲状腺剤及び特に抗甲状腺剤の甲状腺機能に及ぼす作用機転については不明の点が多く，又斯る薬剤投与が甲状腺及び爾余諸臓器に及ぼす形態学的変化に就ての記載も学者により必らずしも一致していない。

そこで著者はマウスを用い，甲状腺末及び抗甲状腺剤（乃至抗甲状腺物質）投与に際しての諸臓器の組織学的変化に就てみるとともに，特に Basedow 氏病及び甲状腺中毒症患者の甲状腺の組織像に及ぼす投与薬剤の影響に就て比較検討してみた。

実験材料及び方法

実験動物は平均体重12gの若い成熟マウスを用い，次の如く8群に分けて30日乃至300日にわたる逐日的変化をみた。

1群　甲状腺末（Thyroidium-藤沢薬品）投与群：体重60kg の成人1日普通用量1.7g の比体重5倍量の割合で計算してマウス1匹1日投与量を0.0017gとした。以下同様計算方法にて各薬剤のマウス1匹1日投与量を定めた。

2群　Methiocil (4-methyl-2 thiouracil- 中外製薬）投与群：1日0.0017g

3群　Mercazole (1-methyl-2 mercaptoimidazole-中外製薬）投与群：1日0.001g

4群　PAS (SANPAS CALCIUM p-aminosalicylic acid calcium-三共製薬）投与群：1日0.01g

5群　Sulfamine (ERYCON 6-sulfamylamido-2, 4-dimethyl-pyrimidin-第一製薬）投与群：1日0.005g

6群　ヨード（KJ）投与群：1日0.001g

7群　TSH (PRETIRON-Schering) 投与群：1日10単位皮下注射

8群　対照群：前記各種薬剤投与群と同一組成の餌料で，薬剤を含まないものを与えた。

ちなみに試験餌料の組成は

普通白米飯	100g
ウドン粉	95g
米糠	5g
魚粉	5g
投与薬物	1日量200匹分

で，米飯の水分を利用して固く練り合わせて，之を直径4乃至5mm位の丸剤とし，自然乾燥したものを軽く煎ると約160g となる。マウスは好んでこの試験餌料を喰食し，食べ残すことはない。以上の如くして飼育したマウスを各種実験群夫々30日から300日にいたる各種期間に於て夫々5匹宛用い，主として甲状腺，副腎，肝，腎，肺，脾，心及びリンパ節等について Haematoxylin-Eosine, van Gieson Azan-Mallory, PAS (Lillie), Sudan Ⅲ 染色等を施してその組織学的変化をみた。

なお信州大学医学部丸田外科教室（丸田公雄教授）の好意により112例の Basedow 氏病及び甲状腺中毒症患者の甲状腺手術材料に就て組織学的検索の機会を得たので，特に術前投与抗甲状腺剤の甲状腺組織に及ぼす影響に就て比較検討した。

実験成績

実験動物は全実験期間を通じて発育状態に大差を認めず，各実験動物とも体重の逐日的増加をみた。たゞ

し甲状腺末投与群に於ては他実験群に比し体重増加の程度が劣り，或は消耗し，死亡率が最も高い。

次に各実験群に就て臓器別に夫々薬物投与日数に従つてその組織学的所見を略記する。

甲 状 腺

甲状腺末投与群

30日：濾胞はコロイドを充満し，上皮は扁平化している。濾胞の大いさはかなり不斉となる。

60日：やはり濾胞は大小不斉で，上皮は扁平となり，その高さは核の直径以下である。核も又濃縮性で，時に萎縮性濾胞をみる。コロイドは大体平均して存在し略々対照群に等しい。(図1)

90日：コロイド含有量及び染色性が不斉となり，一部の濾胞はコロイドを充満して大型となり，上皮の扁平化乃至萎縮を示す。然し一部ではコロイドを殆んど欠くか，或は不規則形空隙を形成し，染色性もまちまちで好塩基性青色を帯びるものもある。

160日：濾胞上皮は極度に扁平化し，濾胞壁が菲薄となり，或は濾胞相互の融合を来す。間質では血管の充盈とリンパ球様細胞の出現を伴う。

240日：濾胞の形態，コロイドの染色性等著しく不揃いとなり，濾胞上皮の萎縮が甚だしく濾胞壁が殆んど菲薄な膜状を示し，或は融合する。間質には時々浮腫状膨化，脂肪組織の侵入等を伴うことがある。動物によつては一部にかなり腫大上皮を有する濾胞が存在することもあるが，斯るものでもコロイドは極めて稀薄で，或は空胞形成又は消失している。(図2)

Methiocil 投与群

30日：一般にコロイドが稀薄で，濾胞上皮の核の腫大を示すが，上皮の高さ，濾胞の形，大いさ等は大体斉一で，対照動物の甲状腺に比し著しい差はない。

60日：濾胞の形が不斉となり不正円形に近くなる。上皮は一様に高さを増し，従つて濾胞腔は狭く，コロイドも減少乃至消失してくる。それでもなお一部には濃厚コロイドを充した扁平上皮濾胞を混える。(図3)

180日：甲状腺は著しく増大し，濾胞の形態，大いさともに全く不斉となる。濾胞上皮は核，胞体ともに著しく腫大すると同時に濾胞腔にむかつて盛に岬状乃至乳嘴状増殖を示し，濾胞壁は凹凸極めて不斉となる。従つて濾胞腔は狭くなり，コロイドは殆んど消失してくる。間質は血管に富み，時々濾胞内出血を伴う。(図4)

240日：甲状腺は著しく大きく，濾胞の大いさは極めて不同で，普通の4乃至5倍に達つする巨大濾胞と，その間に多数の萎縮性小濾胞乃至崩壊濾胞を混在する。濾胞の形も不正円形，不正多角形等色々である。濾胞上皮には屢々空泡形成等の変性に陥るものがあるが，一般には丈が高く腫大性である。然し乳嘴状増殖傾向はむしろ軽度で，処々に髄様上皮増殖巣をみる。コロイドの不規則性増量濃染を示すものがある。なお間質の増加，血管の拡張，壁肥厚等が認められる。

300日：間質の増加が著明で，屢々リンパ球様細胞の出現増殖をみる。濾胞の数，上皮の乳嘴状増殖像等は減少し，上皮はむしろ萎縮消失を示す。然し一部濾胞にはかえつてコロイドの出現増加をみる。(図5)

Mercazole 投与群

90日：濾胞は略々一様に腫大球状化し，やゝ稀薄なコロイドを充満し，上皮は圧平され，核は濃縮性である。斯る濾胞が密接集合し，浮腫性間質によつて葉状に分劃されていくように見えるのが極めて特徴的である。(図6)

160日：濾胞は一層大きさを増してコロイドをもつて充満され，上皮は圧縮乃至消失して濾胞壁は菲薄な膜状を示す。間質は浮腫乃至線維症を伴い，やはりコロイド結節様濾胞を葉状に取り囲む。間質血管の拡張と壁肥厚を伴う。

ＰＡＳ投与群

60日：濾胞は一般に小形で上皮の丈が伸び，濾胞腔は狭小となる。コロイドは略々対照動物のそれと同程度に染り一様に含有されている。Methiocil 投与群60日目の動物甲状腺に似ている。(図7)

260日：濾胞は大小不同となり，大形でコロイドを充満しているものの間に稀薄なコロイドを容れた球形に近い小濾胞群を混在する。なお一部に上皮の変性或は崩壊集団をみる。

Sulfamine 投与群

60日：濾胞はそう大きくないが球形に近くふくれあがり，略々一様にコロイドを充している。濾胞上皮は腫大性であるが増殖像等はない。

180日：濾胞の形，大いさ等がやゝ不同で，上皮の丈が高く，濾胞腔は狭くなる。然し Methiocil 群のような増殖像はない。概して小濾胞性コロイド腺腫といつた像で，Methiocil 投与60日群の甲状腺に近いものである。(図9)

240日：一部に濾胞の変性萎縮があらわれ，或は崩壊上皮の不規則性集団等をみる。コロイドは稀薄化乃至消失を伴い，多数の空隙形成を示す。

ＴＳＨ投与群 (12日)

濾胞は一般に大形腫大性で，濃染するコロイドを大体一様に充満している。上皮はやゝ扁平であるが特に変性像という程のものではく，又増殖像もない。(図10)

ヨード投与群

濾胞は著しく腫大し，コロイドをいつぱいに充満して上皮は殆んど見分けがつかない程に扁平化し，或は融合している。然し長期投与（200日）を行うと濾胞の変性，崩壊，間質の浮腫等を伴つてくる。

Basedow 氏病及び甲状腺中毒症患者に於ける抗甲状腺剤投与と甲状腺組織像

次に本学丸田外科教室に於て Basedow 氏病及び甲状腺中毒症患者で甲状腺切除の行われた手術材料112例に就て特に術前投与抗甲状腺剤と組織像に就て検討してみた。勿論同一甲状腺でも部分的に種々雑多の組織像を示し，或は移行像をみるのであるが，その主要病像と見做されるものに就てみると「表1」の如くなる（組織学的分類は Wirkle-de la Camp に従つた）。即ち全材料に就てみると St. coll. proliferans が最も多く，St. coll. non-proliferans, St. coll. basedowificata の順に少くなり，Basedow 氏病甲状腺腫の典型像とされている St. parench. basedowiana は僅か5例にしかすぎなかつた。次に術前投与抗甲状腺剤と甲状腺組織像との関係では無処置例（3例）は St. parench. basedowiana の像が主病変で，（図11）ヨード投与を行つたものはそれが単独使用した場合は勿論，Methiocil 又は Mercazole と併用した場合にも著しくコロイド型組織像が増加している。（図12, 14, 16）なお Methiocil 及び Mercazole の単独投与例でも無処置例に比すればコロイド型組織像が多く，（図13, 15）どちらかといえば Methiocil の方が Mercazole 投与例よりコロイド型化の傾向が強い。

表1　抗甲状腺剤と Basedow 氏病甲状腺組織像

組織像＼投与剤	無処置	Methiocil	Methiocil＋KI	Mercazole	Mercazole＋KI	KI	計
St. parench. basedowiana	3			2			5
St. Coll. basedowificata		7	6	11	1		25
St. Coll. non-prol		4	15	8	2	1	30
St. Coll. prol.		8	16	22	3	1	50
St. Coll. microfoll			2				2
計	3	19	39		6	2	112

副　腎

甲状腺末投与群

60日：副腎皮質の著明な肥厚（対照正常動物の3乃至4倍位）を示し，殊に皮質内層には（所謂 x－層にあたる部）著しく大きな空胞状細胞の著明な増殖があり爾余皮質細胞と明かに区別されて，皮質全層の½乃至⅓を占める。この空胞状細胞は円形乃至類円形で，大きさは束状帯正常細胞の4乃至5倍以上に達つし，互に密に接つしている。胞体は全く明瞭空胞状に見え，Sudan Ⅲ 染色では皮質リポイドに比しやゝ黄色調の強い大滴状脂肪物質をもつて充されている。核はむしろ濃縮性円形で，辺在するものが多いが，比較的小形のものでは胞体の中心近く位置するものもある。束状帯細胞は殊に内層のものは腫大性で，胞体は明るく，核はやゝ小形濃縮性である。束状帯外側から（境界は明瞭でないが）球状帯にかけては特に変化は認められない。網状帯にあたる部は空胞状細胞の増殖で占められ見分けがつかない。（図17）

90日，180日ともにやはり皮質の肥厚があり，最内側に大形空胞状細胞が増殖して皮質全層の⅔乃至¾位を占めている。爾余皮質細胞は殆んど全体にわたり泡状腫大を示しているが前記大形空胞状細胞附近ではかえつて萎縮性である。（図18）

240日：皮質の肥厚は軽度となり，対照動物のそれに近いか，或はむしろ萎縮性である。大形空胞状細胞も1乃至2列，時に数列を数えるにすぎない。爾余皮質細胞には軽度の変性，萎縮像を混えることもある。

Methiocil 投与群

60日，190日：先ず皮質の肥厚が目につく。然し甲状腺末投与群程著しくはない。又甲状腺末投与群で大形空胞状細胞の増殖した皮質最内層の部に一致して，Methiocil 投与群ではやゝ小形の暗調細胞の髄様増殖が対蹠的で，皮質全層の約⅓を占める。本細胞は胞体は軽度好酸性暗調で，その量は比較的少く，Sudan Ⅲ 染色でやゝ黄色調の強い脂肪物を充す。核は胞体の割合に大きく，色質に富みやゝ粗大で核小体等とともに明瞭である。爾余皮質細胞殊に束状帯細胞は一般に腫大明清化を示す。球状帯は境界をはつきりし難いが，特に変化を認めない。（図19）

180日：皮質の肥厚は軽度となり，皮質内層にみられた前記の暗調細胞増殖層は細胞の減少，消失及び細胞の萎縮により著しく菲薄となり皮質全層の¼乃至⅕を占めるに過ぎない。（図20）

240 日：皮質の厚さ，形ともに対照動物のそれに近く，乃至は萎縮性である。前記暗調細胞は著しく萎縮して充血と線維性増殖を伴い，髄質を囲んで一見被膜様外観を呈する。爾余皮質細胞には時に空胞形成，核濃縮等の変性像を混えるが著しい変化はない。(図21)

Mercazole 投与群

90日，180日：ともに皮質の軽い肥厚があり，殊に束状帯細胞の腫大と，最内層に少数の Methiocil 投与群で見たような暗調細胞の出現をみる。180 日目ではかえつて皮質の萎縮を来し，皮髄境界部に於ける線維性増加が目立つ

ＰＡＳ投与群

60日：皮質の軽度の肥厚，皮髄境界部に強い充血等がある程度で著しい変化はない。

180 日：皮質のやはり軽い肥厚と，皮質最内層に Methiocil 投与動物でみたような暗調細胞が僅かに認められる。

240 日：皮質の肥厚もなく，殆んど対照動物の副腎の像に近い。

Sulfamine 投与群

60日，180日：皮質は軽度に肥厚し，最内層に Methiocil 投与群にみたような暗調細胞が２乃至３列，時に数列認められる。又髄質境界部に線維性肥厚を伴う。爾余皮質細胞には著しい変化はないが，空胞形成，核濃縮等を示すことがある。

240 日：特に皮質内層暗調細胞の変性萎縮，線維化がみられる。

ＴＳＨ注射群（12日）

軽度の皮質の肥厚を認める。束状帯細胞は一般に腫大性で，特に束状帯内層⅓位を占める細胞は対照動物皮質細胞の２乃至３倍位に腫大し，甲状腺末投与群に見られた空胞状大形細胞に似た形を示すが，染色性はかえつて Methiocil 投与群に出現した暗調小形細胞に似て，やゝ好酸性で暗調な胞体をもち，又核は円形大形である。束状体外側の細胞は泡状明清である。（図 22）

肝

甲状腺末投与群

30日：屢々肝細胞の核及び胞体の腫大があり，又肝小葉中心帯に著しい鬱血と，周辺帯細胞に目立つ脂肪乃至空胞変性をみる。

60日：やはり血量に富み，肝細胞の溷濁腫脹を認める。

90日：動物によりかなり差があるが，中心静脈及び毛細管洞の拡張充盈が著しく，肝細胞索の萎縮をもたらし，或は肝細胞の泡状腫脹及び核濃縮を伴つた変性乃至壊死像が見当る。

160 日：肝細胞の変性乃至壊死像がかなり認められ，主として肝小葉周辺帯に於ける大小不同の脂肪顆粒の沈着をみる。(図23，24)

240 日：やはり肝細胞の著明な空胞状乃至砕片状の変性，核の濃縮或は膨化等が瀰蔓性に及んでくる。

Methiocil 投与群

60日，90日：血管の拡張充盈があり，一般に肝細胞の形態，配列等が不規則化する。時には2核乃至3核の腫大肝細胞をみる。又主として肝小葉週辺部，時には全く不規則性の比較的大滴状の脂肪沈着がある。なお少量ながら間質性円形細胞浸潤を伴うことがある。(図25)

180 日：肝細胞の著明な空泡化，核の濃縮，融解等の変性乃至壊死像が巣状又は不規則瀰蔓性に認められる。なお血管の拡張充盈が著しく屢々嚢状拡張を示す。(図26)

240 日：180 日のものと同じく肝細胞の変性乃至壊死性変化と，血管の拡張充盈が一層顕著となる。

Mercazole 投与群

90日，160日：本実験群では軽度の鬱血がある程度で著しい変化は認められない。

ＰＡＳ投与群

60日：肝細胞には著しい変化を認めないが，Sudan Ⅲ染色では殆んど瀰蔓性に小乃至中等度の脂肪顆粒が存在する。少数の血管周囲性円形細胞浸潤を伴う。

180日，240日：肝細胞に軽度の泡状乃至空胞状の腫大が見られ，肝小葉中心帯から中間帯に及ぶ，更には瀰蔓性の脂肪沈着をみることがある。血管の拡張充盈と，一部に少量の円形細胞浸潤を認める。

Sulfamine 投与群

60日．180日：肝細胞の不規則性空胞化があり，中心性又は不規則巣状の大小不同脂肪顆粒の沈着を伴う。又血管の拡張及び円形細胞浸潤をみることもある。

240 日：肝細胞の溷濁腫脹，空胞状変性等が巣状散在性に存在する。(図27)

ＴＳＨ注射群（12日）

血管系の著明な拡張と充盈及び肝細胞の水腫状乃至微細顆粒状変性及び核の膨化，壁濃染等をみる。（図28)

ヨード投与群

著明な鬱血と，肝細胞の泡状腫脹があり，殊に核の腫大，色質濃染等が目立つ。又２核乃至３核の大形肝細胞が見当る。

腎

甲状腺末投与群

30日，60日：一般に血量に富み，尿細管上皮の軽度の腫脹と管腔の拡張をみることがある。

90日：間質に主として血管周囲性のリンパ球及び組織球様細胞の浸潤巣が存在する。斯る細胞浸潤は対照動物でもみることがあるが，実験動物の方がその程度及び頻度に於てまさつている。

160日：至るところに間質性の円形細胞浸潤が存在し，やはりリンパ球及び組織球様細胞からなり，常に血管の著明な拡張と血液充盈を伴つている。斯る細胞浸潤巣は主として皮質に位置するが，髄質内にも認められ，時には腎盂粘膜下に比較的瀰蔓性に存在することもある。糸球体，尿細管には著しい変化はないが，尿細管上皮の不規則性の空胞性腫脹，剝離，或は特に主部及び介在部乃至集合管上皮にやゝ多量の細顆粒状脂肪沈着を認め，少数ながら硝子様円柱を容れる。（図29）

Methiocil 投与量

30日：糸球体，尿細管には特に変化を認めないが，比較的大きな小葉間動脈を囲んで円形細胞浸潤を認める。

60日，90日：一般に糸球体は腫大性で係蹄の肥厚を示し，尿細管上皮の腫脹を伴う。屢々 Bowman 氏嚢腔及び尿細管腔内に漿液性浸出があり，又主として集合管上皮にやゝ大形の脂肪滴が存在する。なお少数の間質円形細胞浸潤をみる。(図30)

180日，200日：軽度ながら糸球体の腫大，Bowman 氏嚢壁の肥厚及び嚢腔の拡張を示し，尿細管上皮の空胞状腫脹がかなり高度に認められ，やはり主として血管にそつた円形細胞浸潤をみる。(図31)

240日，300日：間質血管の拡張，充盈及び之に沿つた円形細胞浸潤は実験日数のかさむにつれ，量及び頻度ともその程度がまさつてくる。

Mercazole 投与群

90日，160日：糸球体，尿細管等には著しい変化はない。たゞ間質血管及び糸球体係蹄の拡張，血液充盈が認められ，時に血管にそつた円形細胞浸潤をみる。然し何れも Methiocil 投与群に比すれば軽度である。

ＰＡＳ投与群

60日：屢々尿細管上皮の腫脹剝離があり，又不規則性比較的粗大脂肪顆粒の沈着をみる。時に軽い血管周囲性の円形細胞浸潤を認める。

180日：やはり尿細管上皮のかなり著しい空胞状腫脹があり，又少数の血管周囲性細胞浸潤を伴う。

260日：糸球体腫大，Bowman 氏嚢上皮の肥大，時に癒着を認めることがある。又尿細管上皮には空胞状腫脹を混える。

Sulfamine 投与群

180日，240日：細尿管上皮の空胞状腫脹及び主として介在部乃至集合管にかけてやゝ多量の脂肪沈着を示すものがある，時に糸球体の腫大，Bowman 氏嚢上皮の腫大増殖や主部尿細管上皮の侵入増殖等を示すことがある。又間質血管を囲んで，時には皮質尿細管乃至糸球体を包埋するが如く円形細胞の出現をみる。(図32)

ＴＳＨ注射群

では尿細管上皮の著明な空胞腫大と，稀に間質円形細胞浸潤を認め，又ヨード投与群では特に病変を認めることが出来ない。

肺，脾及びリンパ節

には著しい変化を認めず，従つて各実験群の間にも特に差異を見出すことは出来なかつた。

総括及び考按

甲状腺機能低下症に際しての甲状腺ホルモンの不足を補正する目的で甲状腺剤が用いられ，他方甲状腺機能亢進症の治療のために用いられる抗甲状腺剤は甲状腺ホルモンの分泌過程乃至甲状腺ホルモンの作用機転を抑制するものと解されている。しかし正常動物に対し甲状腺剤の投与は，該動物をして甲状腺ホルモンの氾濫状態にあると見做される甲状腺機能亢進症乃至甲状腺中毒症に近い状態を招き，他方正常動物への抗甲状腺剤投与は当然甲状腺機能低下症の状態に陥らしめるものと考えられるのであつて，従つて著者の甲状腺剤及び各種抗甲状腺剤の投与実験成績は夫々実験的甲状腺機能亢進症及び低下症のそれにもあたるわけである。そこで甲状腺剤又は抗甲状腺剤投与が該動物の甲状腺の機能的及び形態的変化を来すのは当然のことであるが，甲状腺に起つた諸変化は多かれ少かれ他の内分泌臓器の上にも機能的，形態的変化を惹き起し，更には爾余諸臓器の上にも変化をもたらすことは想像に難くない。次に著者実験の主要臓器に於ける組織学的変化に就て総括及び考察をこころみる。

甲状腺

甲状腺末投与動物では実験初期より濾胞の大きさ，形等が不斉，不規則となり，又上皮は扁平化して，次第に萎縮変性を示し，濾胞壁は極めて非薄化し，或は濾胞の融合を示す。コロイドははじめは濾胞を充満しているが，次第に染色性が不斉となり，稀薄化，空胞形成，消失等を示して来る。間質には浮腫，リンパ球様細胞の浸潤，脂肪組織侵入等を認める。斯の如く甲状腺末投与動物が実験日数のかさむとともに甲状腺の機能低下像を示してくることは既に多くの学者により

報告されているところであつて，甲状腺ホルモンの過剰供給による甲状腺機能の廃絶乃至は下垂体ＴＳＨ分泌の抑制の結果と解されている。

ヨードカリ投与群甲状腺の変化も従来の報告に略々一致し，主要所見はコロイドの増加と濾胞上皮の扁平化であり，甲状腺末投与動物に比べコロイドの増加乃至蓄積は遙かに高度で，濃染し，濾胞はコロイドで充されて著しく大きくなり，ために上皮は圧平萎縮を示して，或は殆んど見分けがつかず，壁は極めて菲薄となり融合することもあつて，甲状腺末投与動物甲状腺が比較的早期からコロイドの稀薄，染色性の不斉化等を伴つて濾胞の無力性萎縮像を示してくるのとやゝおもむきを異にしている。

Methiocil 投与動物では，甲状腺は著しく増大し甲状腺末投与動物と逆に濾胞上皮の腫大増殖を示し，岬状乃至乳頭状時には髄様増殖を伴う。ために濾胞の形は極めて不規則で，コロイドが消失して著しく実質性となる。斯る変化は既に Astwood (1943) 以来多くの学者が報告しているところであつて，飯田，前沢は Methiocil 投与家兎甲状腺の増殖像が，おそらくＴＳＨを介して招来されるものと考えている。然し Methiocil 投与 300 日頃になるとかえつて増殖像が軽度となり濾胞の変性崩壊を起し，間質の増加を伴つて来，又一部濾胞にはコロイドの出現増加を見るものがある。

ＰＡＳ投与群及び Sulfamine 投与動物甲状線では Methiocil 投与群のような著明な上皮増殖像は見られなかつたが，やはり上皮の腫大増高を示し濾胞腔は狭細となり，コロイドは稀薄化し，Methiocil 投与初期（60 日）の変化によく似た像を示す。然し後には何れも濾胞の大小，形，コロイドの染色性等が不規則性となり，一部に上皮の変性を伴なうことがある。又結核性疾患で多量のＰＡＳ投与を受けた患者の甲状腺にも腫大を見ることがあり，組織学的に屢々濾胞上皮は不規則性の増殖と同時に間質の増殖を伴つた濾胞の変性萎縮を見る。（図８）Methiocil, PAS, Sulfamine 等の抗甲状腺剤の投与に際しての甲状腺増殖像が投与期間の長くなる程著明となり，或は腫瘍化が報告されているが (Clausen, Hamilton, Davies)，著者の実験例では上記の如く何れも長期投与例にはかえつて増殖像は軽減し，或は変性萎縮像をみた。おそらく抗甲状腺剤の投与量の差によるものであつて著者実験に於ける投与量では最初は特有の像を示しても，長期にわたる間には該動物が本薬剤に対し順応性の出現するものと解される。ＴＳＨは甲状腺のホルモン分泌亢進を促進するとともに，上皮の増殖をうながすものとされ，ＴＳＨ投与動物でも濾胞上皮の増高，増殖が知られており（斉藤，Keating et al, Rawson），或は Methiocil 投与甲状腺増殖像に酷似すると述べられているが（前沢，飯田），著者の行つた投与量乃至投与方法では著明な変化を見出すに至らなかつた。それでも濾胞は一般に腫大性で，コロイドを略々一様に充満していた。

Mercazole は臨床的には Methiocil に遙に優る抗甲状腺性を有するものであるが，甲状腺に及ぼす組織学的変化はむしろ軽く，就中，Methiocil 等に見るような，上皮の乳嘴状増殖等は殆んど認められず，濾胞は大体一様小形で，球状緊満状を呈しやゝ稀薄なコロイドを充す。上皮は一般に扁平である。比較的間質に富み，浮腫状線維性で，濾胞を結節状集団に分劃する傾向を示すのが特徴的である。（図15）

さて Basedow 氏病甲状腺腫の示す組織像が極めて多彩にわたることは日常経験するところである。殊に臨床的手術材料に於ては，術前投与薬物がその組織像の上にかなりの影響を及ぼしていることが，上記動物実験に於ける甲状腺組織の変化からも容易に想像されるところである。何れにしても Basedow 氏病及び甲状腺中毒症の甲状腺腫は決つして単一組織像を示すものでなく，殊にその典型像とされる St. Parench. basedowiana が案外少いことは既に報告されているところである（桑畑，矢川）。

次に術前投与薬剤の種類と甲状腺の主要組織像との関係に就てみてみると，著者の取扱つた症例が 112 例に過ぎず，しかも各群症例数の間にも差があつてこの成績をもつて直ちに各薬剤の影響を結論することは危険であるが，大体の傾向を知ることが出来ると思う。無処置例は僅か３例に過ぎないがその主病変は St. Parench. basedowiana の像である。ヨード投与を行つたものでは，之を単独使用した場合は勿論，Methiocil 及び Mercazole と併用した場合にも著明にコロイド型の組織像が増加している。ヨード投与が人体甲状腺に対しコロイドの増加と，濾胞上皮の扁平化を来すことは周知のところであり，著者のヨード投与動物実験からも当然予期されるところである。Astwood は Thiouracil による甲状腺濾胞上皮の増殖はヨードによつても之を阻止又は回復せしめ得ないとしているが，著者の成績では Methiocil 単独投与例に比し，ヨード併用例の方がコロイド型出現の多いことを示し，三品も又同じ様な傾向を報告しているのであつて，Methiocil による増殖性変化もヨード投与によりコロイド化を示すことを暗示する。Methiocil の Basedow 氏病甲状腺腫組織像に及ぼす影響に就て三品は無

処置のものと，Methiocil 前処置を行つた Basedow 氏病甲状腺腫との間に特に増殖型出現率に差を認めず，Thiouracil は Basedow 氏病症状を軽快せしめるが，甲状腺組織像には影響しないとする Boyd の説に賛意を表しているが，Broders 及び Parkhill によれば Thiouracil は Basedow 氏病甲状腺腫に対し著しい濾胞上皮の増殖を来し，癌腫の像に酷似してくると述べている。著者の動物実験でも Methiocil は正常動物甲状腺に対しては少くともはじめは濾胞上皮の著明な増殖とコロイドの消失を来した。ところが Basedow 氏病患者の甲状腺組織に対しては Methiocil 前処置を行つたものが無処置のものに比し明かにコロイド型の多いことを示しているのであつて Basedow 氏病甲状腺に対し Methiocil は，ヨード程ではないがコロイド化（Colloidification 丸田）の傾向を示したのであつて，従来の報告乃至動物実験成績とそのおもむきを異にしている。Mercazole 前処置患者の甲状腺組織像も無処置のものに比すればコロイド型が増している。然し Methiocil 前処置のものに比しその程度は劣るのであつて，換言すれば Mercazole は Basedow 氏病甲状腺組織に及ぼす影響が軽度であることを物語つている。なお Mercazole 投与に際しての Basedow 氏病甲状腺の組織学的変化については多数の学者が上皮の増高増殖，腺腫の縮小を報告しているが（Mc Gavack, 藤井, Bartels, Hallman），著者実験例ではその変化はむしろ間質の増加にあり，甲状腺濾胞を葉状に分劃していくように見えるのは動物実験の場合と同じである。このような所見は，降旗等が臨床的に Mercazole 前処置を行つた Basdow 氏病甲状腺腫の手術にあたり，その大きさが縮少し，かたく触れ，Methiocil 前処置の Basedow 氏病甲状腺腫の比較的脆弱なのと性状を異にすると述べているところによく一致する。

以上の如く臨床的には何れも抗甲状腺性を有するヨード，Methiocil, Mercazole が甲状腺組織像に及ぼす変化は必らずしも同じではなく，殊に Basedow 氏病乃至甲状腺中毒症患者の甲状腺組織像に及ぼす影響は，正常甲状腺組織に対するそれとまたかなりおもむきを異にすることのあることが分る。このようなことはおそらく複雑な発現機構からなる人体 Basedow 氏病状態の改善に伴う甲状腺組織の適応性変化と考えられ，必らずしも諸薬物の夫々単一作用機序のみをもつて説明することは出来ないものと考えられる。

副　腎

甲状腺機能の変化に対し副腎皮質が敏感に反応することは幾多の業績が示しているところである。さきに教室の田島等（家兎）も Dean 及び Greep の実験（ラッテ）を追試し，甲状腺末投与動物では束状帯の肥厚からなる皮質の増大と，その内層乃至中間層から始まる Ketosteroid 諸反応の陰性化，更には疲憊の状態を，抗甲状腺剤（Methiocil）投与動物では束状帯外層から内方に進む Ketosteroid 諸反応の陰性化と相俟つその萎縮荒廃像を報告している。又最近太田は甲状腺末投与による実験的甲状腺中毒症（家兎）の研究に於て副腎重量及び比体重副腎重量の初期に於ける増加と，後には却つて減少の傾向を見，組織化学的にも初期には皮質束状帯の機能亢進像を，最後には疲憊状態を認めている。著者の実験成績では甲状腺末投与60日頃のマウスに最も著明な皮質の肥厚があり，組織像には皮質最内層に大形の空胞状明澄細胞の出現増殖が特徴的で皮質全層の⅓乃至½を占める。その後皮質の肥厚は次第に軽度となり，空胞状細胞も次第に減少消失し，実験240日頃では1乃至2層，時に数層を数えるにすぎなくなる。爾余皮質細胞では前記 Dean, 田島，太田等の成績と同じく始め束状帯細胞の腫大乃至機能亢進像があり内側から次第に外側に及んでいく。やがては萎縮像を伴つて来る。然し著しい荒蕪像は見ない。

又ＴＳＨ投与に際しても皮質の肥厚と束状帯の特に内側に著しい細胞の腫大がある。然し腫大細胞の胞体は甲状腺末投与副腎に見た大形空胞細胞に比し暗調好酸性である。

Methiocil 投与群ではやはり皮質の軽度の肥厚を示し，最内層に（甲状腺末投与群の大型空胞状細胞増殖部にあたり）やゝ小型暗調細胞の増殖があり，投与後60日では皮質全層のおよそ⅓を占める。この暗調細胞は後減少するとともに退縮性変化と線維化を残し240日では髄質を囲む線維性被膜様構造とかわる。Dean は Thiouracil 投与動物の副腎皮質束状帯は最初から萎縮に陥り所謂適応症候群に見られるような肥大を先行することはないと述べているが著者の実験例では実験初期に軽い束状帯細胞の腫大を見る。然し間もなく萎縮変性像に陥る。

なお Mercazole, PAS, Sulfamine 投与動物でも Methiocil 投与程著しくはないが，同じような変化を示し，束状帯内層に於ける暗調細胞の出現，後には之が退縮線維化とともに，皮質は全体萎縮，時に変性に陥る。

以上の如く甲状腺末投与又は抗甲状腺剤投与に際しての副腎の主要変化は皮質，就中束状帯にあり，いゝかえれば甲状腺機能異常は主として束状帯に影響を及ぼすものと云つてよかろう。そこで副腎皮質最内層に

出現した大形空胞状細胞（甲状腺末投与群）乃至大形暗調細胞（ＴＳＨ投与群）及び小形暗調細胞（抗甲状腺剤投与群）に就てゞあるが，この部はマウスで従来 x－層と呼ばれている部位に相当している。正常マウスの x－層に就ては Howard, Miller がはじめ成熟非姙娠マウスの副腎皮質内層に爾余皮質細胞と明かに区別されて存在する細胞層に就て呼称したものであつて，他の皮質細胞よりも小さく，少量の胞体を有し，Hämatoxylin-Eosin 染色（Bouin 固定）で他の細胞より赤色に濃く染り，核は円形で好塩基性であると述べている。即ち著者の抗甲状腺剤投与動物に増殖した小形暗調細胞によく一致するものである。之に対し著者の甲状腺末投与動物に出現した大空胞状細胞は本細胞と寧ろ対蹠的で，普通皮質細胞の４～５倍にも達つし，胞体は全く空胞状で，核は濃縮性偏在するものが多い。斯る細胞に就ては詳細な記載に遭遇しない。Daughaday は処女マウス（dilute brown 系）の x－層が生後 200 日以上残存し，その退行にあたり細胞の空胞形成を観察している。又 Perston は Thyroxin の投与により x－層の Lipoid の増加を記載し Adams, Medlicott 及び Hopkins は Thyroxin 投与により皮質束状帯内層細胞の肥大による副腎重量の増加をみているが，この際 x－層が存在しているとこの細胞の肥大を報告している。甲状腺末投与に際し著者のみた大空胞細胞がはたして x－層細胞由来のものであるかどうか確かではないが，部位的には確かに x－層にあたり，実験初期に於て既に皮質の⅓乃至½以上を占めて増殖し，爾余細胞と明かに区別されて存在するものであつて，単なる退行過程とは見做し難く，甲状腺末投与に際して特別の意味をもつて出現したものと思われる。然しその機能的役割は明かでない。

次にＴＳＨ投与例でやはり同一 x－層部位にあたり，甲状腺末投与群例と同じような大きな細胞の出現増殖が見られたが，胞体はかえつて抗甲状腺剤投与動物の暗調細胞に似て，好酸性暗調で，比較的大きな類円形核を示すのが興味深く，大空胞状細胞と小暗調細胞の形態的偏移の橋わたしをするかの如く見える。然し前記の如く各実験群に於ける夫々の細胞には移行像を見出すことが出来ず果して三者が同一細胞であるかどうかは不明である。最近笹野は正常マウスの x－層（Juxta-medulläre Zone）の変動に就て，この x－層は出生時には殆んど認められないが，間もなく皮質の深層や，髄質の周縁に活潑な核分割像を伴つて増生し，200 日頃に最も顕著な発育を示し，雄では性成熟とともに次第に退縮に陥り雌では最初の姙娠によつて退縮し，何れも薄い膜様組織となつて皮質と髄質との境界膜を形成すると記載しているのであつて，著者の見た上記増殖細胞の出現は 60 日から 240 日に及び，正常マウス x－層の変動の域を遙かに越えたものであることが分る。何れにしても著者のみた副腎皮質内層増殖細胞が甲状腺機能と何等かの関係を有することは明かといつてよい。以上要するに甲状腺末投与又は抗甲状腺剤投与マウスに於ける副腎の主変化は皮質，就中束状帯と x－層にあり，甲状腺機能亢進は副腎皮質束状帯細胞のはじめ機能亢進を後に疲憊の傾向を示し，甲状腺機能低下は比較的初期より束状帯細胞の機能低下をもたらすものといつてよい。たゞし x－層出現細胞の変化の意義及び之が甲状腺機能との関連に就ては今日なお説明困難である。

肝

肝臓でも Methiocil 投与群に最も著しい変化があり，60 日乃至 90 日位では肝細胞の胞体，核ともに肥大傾向を示し，この点ヨード投与群の変化に似ているが，まもなく肝細胞の著明な泡状又は空胞状変性，核の濃縮，融解等を混えた巣状又は不規則瀰蔓性の壊死性変化を示し，又不規則性の大小不同脂肪変性を伴つてくる。PAS, Sulfamine 投与動物の肝でも大なり小なり同じような肝細胞の変性乃至壊死像を示してくるが，Methiocil に比べればその程度は軽い。殊に Mercazole 投与群では同じ抗甲状腺作用を有しながら Methiocil に比べれば肝細胞の変化は遙に軽い。甲状腺末投与動物では Methiocil 投与例に比べればやゝ劣るが，やはり肝細胞の泡状化，空胞変性が肝小葉中心帯から次第に不規則瀰蔓性にひろがり，核の腫大濃染，或は濃縮等を伴つた壊死性変化を混えてくるのであつて，最近浦野が細胞学的立場から実験的甲状腺中毒症家兎の（甲状腺末投与）肝障害が肝小葉の内層に始まり次第に外側に及び遂に重篤な肝の機能障害を生ずるものと報告した成績によく符合する。なおＴＳＨ投与によつても甲状腺末投与群程ではないが同じような肝障害像を認めたのであつて，両実験群に於ける肝変化が甲状腺ホルモンの影響を受けているものと考えられる。甲状腺末及び Methiocil 投与動物に於ける肝変化に就てはさきに教室の上条が家兎を用いて詳しく報告したところであるがマウスに於ける著者の成績も略々同様変化であつて，上記の如く甲状腺末投与動物でも，又 Methiocil, PAS, Sulfamine, Mercazole 等の抗甲状腺性物質投与に際してもその主変化は肝細胞の泡状乃至空胞変性から壊死に至る障害像であつて，之等の変化の一部は各種投与薬物の毒性によるものであることはいなめないが，甲状腺機能異常によるいわば Hepatose 乃至 Hepatopathie と表現してよ

いものと思う。

腎

各実験群とも腎臓に多かれ少かれ間質性の円形細胞浸潤をみた。対照動物の腎にも斯る間質性の細胞浸潤を伴うことは決して珍らしくないが，Methiocil, 甲状腺末及び Sulfamine 投与群等に於ける細胞浸潤は少くとも対照動物のそれに比べればその量，頻度に於て優つており，おそらく夫々の投与薬物が本変化の生成に関与しているものと云つてよい。細胞浸潤はリンパ球及び組織球様細胞からなり，主として皮質に位置するが髄質にも存在し，大部分が著明な拡張と血液充盈を伴つたやゝ壁肥厚性の間質血管に沿つて出現している。中には尿細管乃至糸球体を囲繞包理するかの如く浸出しているのを見ることがある。斯る細胞浸潤は実験日数のかさむにつれ程度を増す傾向を示す。然し糸球体，尿細管等の変化とは必らずしも並行しない。糸球体には一般に著しい変化はないが，実験日数が進むにつれ，糸球体の腫大，稀に癒著，Bowman 氏嚢上皮の腫大増殖及び壁の肥厚，嚢腔の拡張及び漿液性浸出等を認める。尿細管には上皮の変性，時に溷濁乃至粗大空胞形成を伴い。時に脂肪顆粒を持つた腫脹を見，又管腔の拡張，漿液性物の出現等が認められる。

Thölen, Voegtli 等は11ヶ月半にわたる Saridon 投与マウスの腎に，投与日数の進むにつれ著明となる間質血管周囲性の浮腫及び細胞浸潤，間質血管の充血，尿細管に於ける中等度の上皮変性と円柱を見ている。更に 14 例の Saridon 長期使用人体例の腎にも同様所見を認めた。以上のことから間質性腎炎が長期にわたる投与 Saridon に起因するものと考へ，一般に非細菌性間質性腎炎の発生病理に言及しているが，その解釈に従へば著者の用いた投与薬剤による有毒物質が血中を流れその一部は腎糸球体を介して濾過され，糸球体乃至尿細管上皮に上記の如き障害を及ぼすとともに，他の一部は糸球体を通過せずに間質の peritubuläre Kapillaren に及び，その滲透性障害を来し，周囲間質に上記の様な円形細胞浸潤（即ち間質性腎炎）を惹起したものと説明される。なお Thölen 等は上記 Saridon 長期投与動物の肝にも Glisson 氏鞘の血管及び胆管の周囲に著明な細胞浸潤を認めているが，著者の実験でも Methiocil 投与動物の肝に屢々細胞浸潤があつた。もつとも吉村は甲状腺摘出ラッテでは一過性の主部上皮変性と，集合管上皮の増高，暗調細胞（吉村）の増数を示し，又過剰の Thyroxine 投与腎に主部上皮の変性と，集合管上皮の扁平化，管腔の拡張，暗調細胞の萎縮を来すと述べているのであつて，尿細管変化の一部は甲状腺機能異常に関連するものであろう。

結　論

1）マウスを用い，甲状腺末及び Methiocil, Mercazole, Sulfamine, Jod 等の抗甲状腺剤投与に際しての主として甲状腺，副腎，肝，腎等に於ける組織学的変化をみるとともに，Basedow 氏病患者に於ける Methiocil, Mercazole 及び Jod 等の投与薬剤が甲状腺の組織像に及ぼす影響に就て検討した。

2）Jod 投与動物甲状腺は著しいコロイドの増加による濾胞の腫大，上皮の扁平化を示し，甲状腺末投与甲状腺は比較的早期より濾胞の萎縮，コロイドの稀薄化及び染色性の不斉化に陥る。Methiocil 投与動物甲状腺では濾胞上皮の著しい増殖とコロイドの消失が見られ，PAS, Sulfamine 投与動物でも軽度ではあるが上皮の腫大増高及びコロイドの稀薄化乃至減少の傾向を示した。然し何れも長期投与例にかえつて増殖像が劣り，変性萎縮に陥るものを認めた。

Mercazole は臨床上抗甲状腺性の点で Methiocil に遙にまさるにかゝわらず濾胞に変化を及ぼさず，間質の増殖と，之による濾胞の集団結節状の囲繞傾向を見た。

3）Basedow 氏病及び甲状腺中毒症患者甲状腺に対して，Jod 投与は単独，併用を問わず，コロイド型化を示すが，Methiocil, Mercazole 投与に際しても又コロイド型化の傾向を認め，正常甲状腺に及ぼす変化とそのおもむきを異にすることを知つた。このようなことはおそらく複雑な発病機序を持つ Basedow 氏病状態の改善に伴う甲状腺組織の適応性変化と考えた。なお Mercazole 投与患者の甲状腺では間質の増殖が特徴的である。

4）副腎では甲状腺末投与は皮質束状帯の著しい肥厚と，x－層に於ける大空胞状細胞の増殖があり内側から外側にむかう束状帯細胞の肥大をみた。Methiocil 投与でも軽度の皮質束状帯の肥厚があり，x－層に於ける小形暗調細胞の増殖が前者と対蹠的で，束状帯細胞は一過性の腫大があるが間もなく萎縮に陥る。Mercazole, PAS, Sulfamine も Methiocil に似た変化を示すが，程度はずつと軽い。即ち甲状腺機能亢進は副腎皮質束状帯細胞のはじめ機能亢進を後に疲憊の傾向を示し，甲状腺機能低下は比較的初期より束状帯細胞の機能低下をもたらすものといつてよい。たゞx－層出現細胞の意義に就てはなお説明困難である。

5）肝では甲状腺末及び諸抗甲状腺剤投与動物に於て，又ＴＳＨ注射に際し色々の程度の肝細胞の変性か

ら壊死に至る変化を示したが，その一部は甲状腺機能異常によるいわば Hepatose 乃至 Hepatopathie とよんでいゝものであろう。

6) 腎には対照動物でも間質性円形細胞浸潤を見ることがあるが，甲状腺末及び Methiocil, Sulfamine 投与動物では対照動物に比しその量，頻度に於てまさり，諸薬物が本変化の生成に関与していることが想像される。

擱筆にのぞみ御指導をいたゞいた信州大学医学部病理学教室石井善一郎教授，矢川寛一助教授に感謝の意を表する。

なお本研究のため貴重な手術材料及び臨床資料を賜り，種々御援助をいただいた本学外科教室丸田教授に深謝する。

主要文献

①Adams, A. E., M. Medlicott & M. Hopkins : Am. Soc. Zool. Anat. Rec. 84 : 523, 1942 ②Astwood, E. B. : J. Pharm. & Exper. Therap. 78 : 79, 1943 ③Bartels, E. C. & R. W. Sjogren : J. Clin. Endocrin. 11 : 1057, 1951 ④Baumann, E. J. & D. Marine : Endocrin. 36 : 400, 1945 ⑤Broders, A. C. & E. M. Parkhill : Surgery 16 : 633, 1944 ⑥Boyd, W. : Surg. Pathology : Phil. & London, 1947 ⑦Clausen, K. H. & K. Kjerulf-Jensen : Nord. Med. 45 : 475, 1951 ⑧Daughaday, W. H. : Cancer Res. 1 : 883, 1941 ⑨Davies, H. F. & H. J. B. Galbraith : Brit. Med. J. 1 : 1261, 1953 ⑩Deane, H. W. & R. O. Greeq : Endocrin. 41 : 234, 1947 ⑪藤井他：臨床内科小児科 12 : 12, 1957 ⑫Hallman, B. L. & P. K. Bondy : Am. J. Med. 11 : 724, 1951 ⑬Hamilton, R. R. : Brit. Med. J. 1 : 29, 1953 ⑭降旗他：臨床外科 12 : 4, 1, 1957 ⑮Howard-Miller, E. : Am. J. Anat. 40 : 251, 1927 ⑯飯田：日本内分泌誌 34 : 276, 1958 ⑰上条：信州医誌 4 : 1 (増刊号), 53, 1955 ⑱Keating, F. R. et al. : Endocrin. 36 : 137, 1945 ⑲桑畑：東北医誌 436 : 51, 1949 ⑳前沢：信州医誌 7 : 6, 714, 1958 ㉑Mc Gavack, T. H. : J. Clin. Endocrin. & Metabol. 14 : 948, 1954 ㉒三品：東北医誌 43 : 68, 1950 ㉓Murray : Brit, Med J. Ⅱ : 796, 1891 ㉔太田：日外会誌 58 : 3, 460, 1957 ㉕Preston, M. J. : Endocrin. 12 : 323, 1928 ㉖Rauson, R. W. & Starr : Arch. Int. Med. 61 : 726, 1938 ㉗笹野：最新医学 10 : 7, 39, 1955 ㉘笹野他：日病会誌 46 : 3, 349, 1957 ㉙斉藤：北関東医学 6 : 110, 1956 ㉚田島：日本会誌 43 : 140, 1954 ㉛Thölen, H. et al. : Schweiz. Med. Wochschr. 86 : 35, 978, 1956 ㉜浦野：信州医誌 7 : 6, 722, 1958 ㉝矢川：日病会誌 44 : 4, 463, 1956 ㉞吉村：東京医師会誌 11 : 2-3, 82, 1958

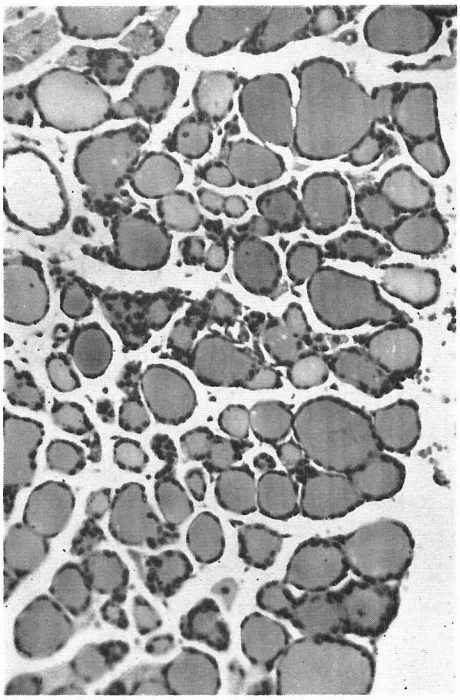

図 1．甲状腺：甲状腺末投与60日　濾胞はコロイドを充すが，上皮は扁平萎縮性，間質は浮腫状。

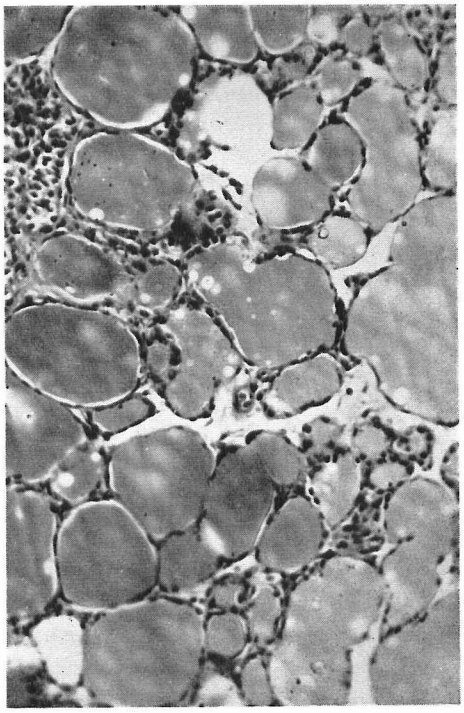

図 2．甲状腺：甲状腺末投与240日　濾胞の形，コロイドの染色性等不斉で，上皮は変性萎縮を示す。

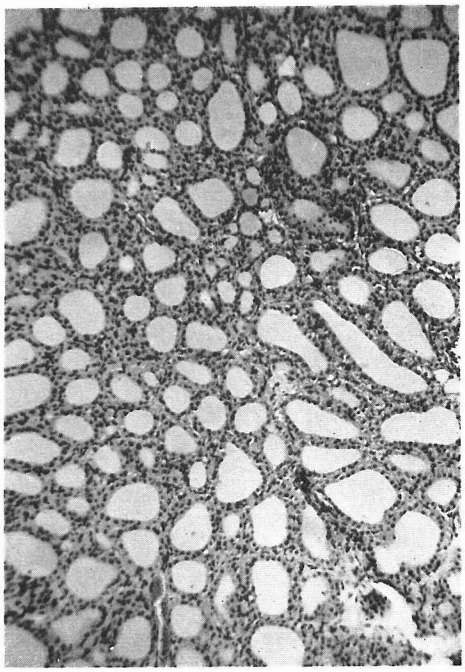

図 3．甲状腺：Methiocil 投与 60日　濾胞上皮は一様に増高し，濾胞腔は狭く，コロイドは稀薄となる。

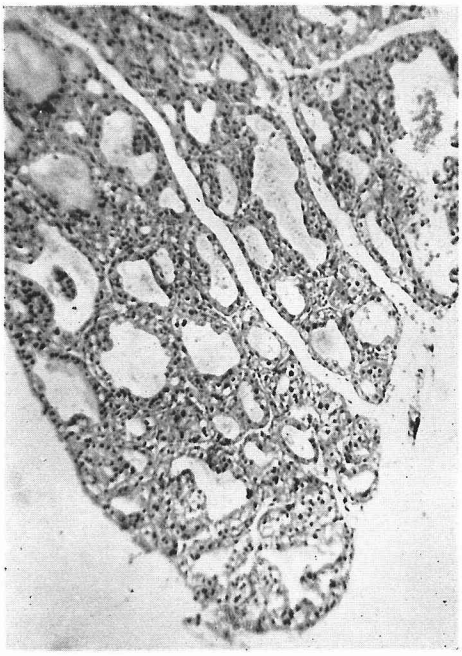

図 4．甲状腺：Methiocil 投与 180 日　濾胞上皮の乳頭状増殖と，コロイドの消失。

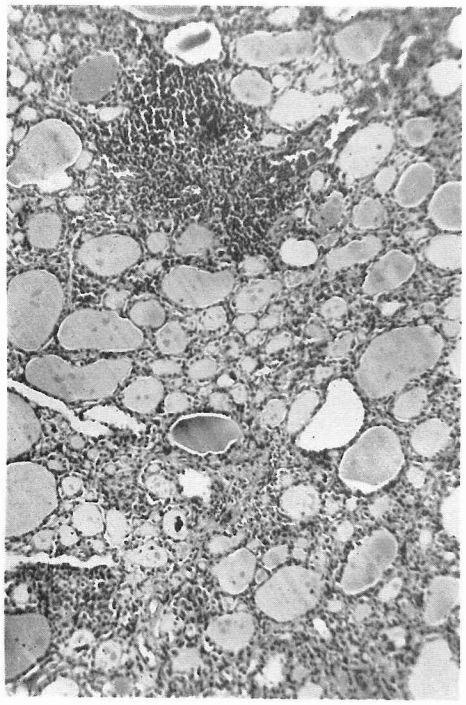

図 5. 甲状腺：Methiocil 投与 300日　濾胞は変性に陥り，間質の増加細胞浸潤を伴う。

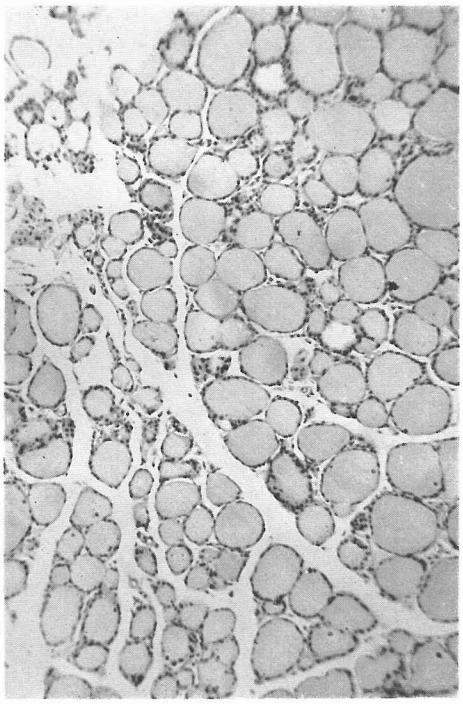

図 6. 甲状腺：Mercazole 投与 90日　濾胞は腫大球状化し，コロイドを充し，上皮は扁平，間質は浮腫状で濾胞を集合分葉化する。

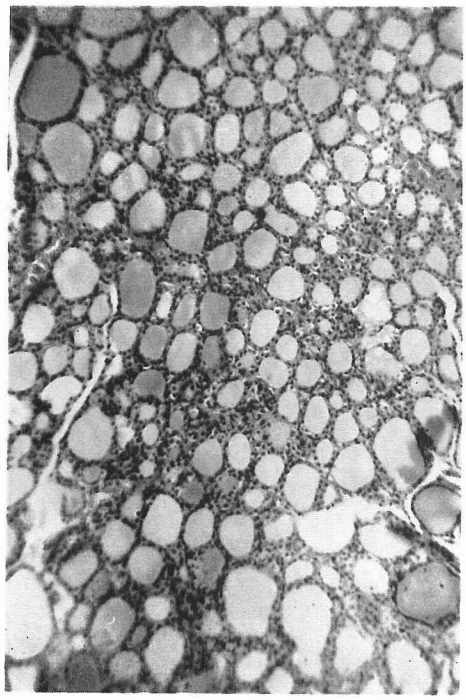

図 7. 甲状腺：ＰＡＳ投与 60日　濾胞上皮は略々一様に腫大増高する。コロイド稀薄化。

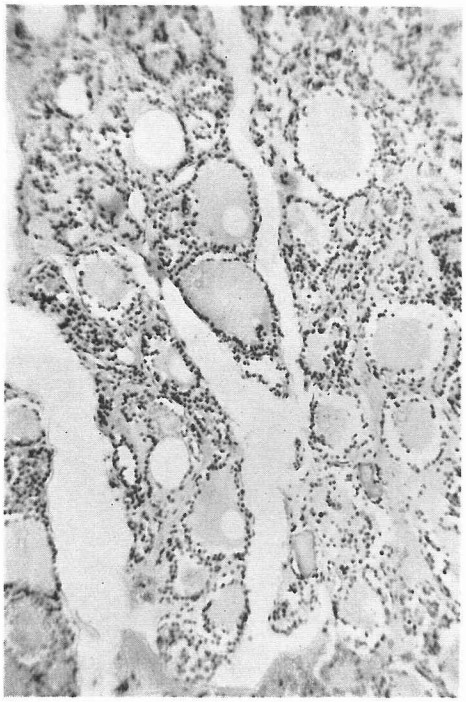

図 8. 甲状腺：肺結核症（ＰＡＳ投与）濾胞の不規則性増殖と変性崩壊。

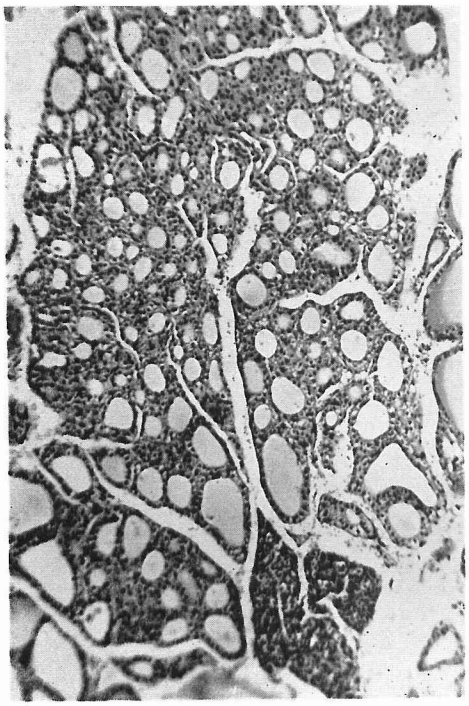

図 9．甲状腺：Sulfamine 投与 180 日　濾胞は一般に小形で，上皮の腫大，増高を示す。

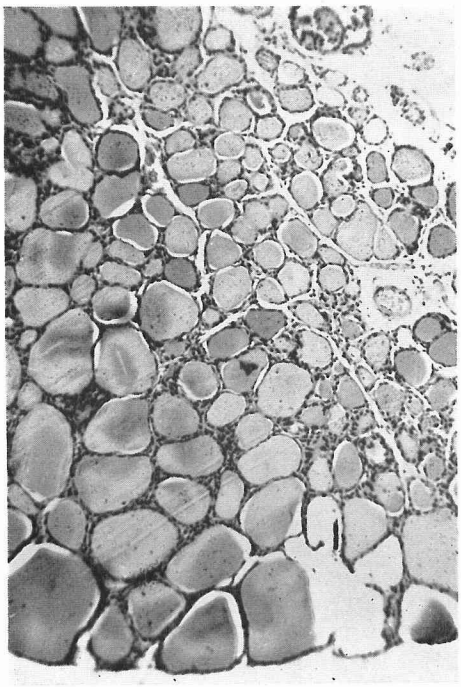

図 10．甲状腺：ＴＳＨ投与12日　濾胞は一般に腫大性で，コロイドを充す。上皮はやゝ扁平。

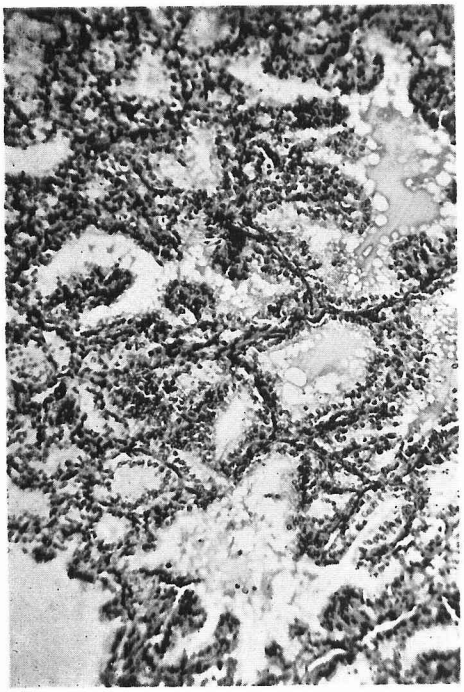

図 11．甲状腺：Basedow 氏病（無処置）St. parench, basedowiana の像。

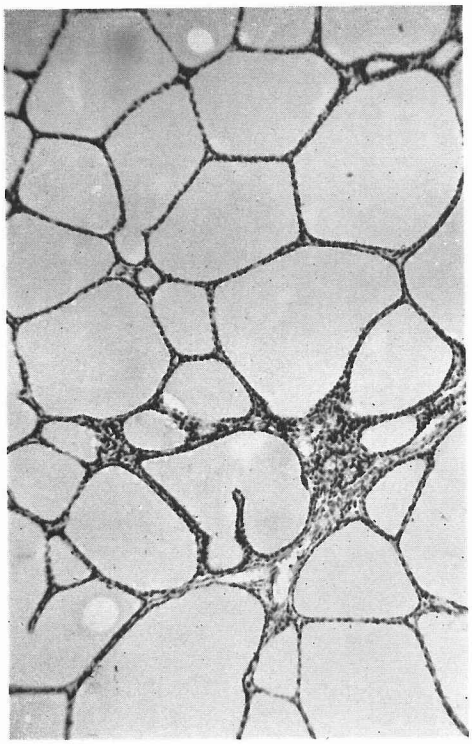

図 12．甲状腺：Basedow 氏病（ヨード投与）コロイドの増加，増殖像の低下を示す。

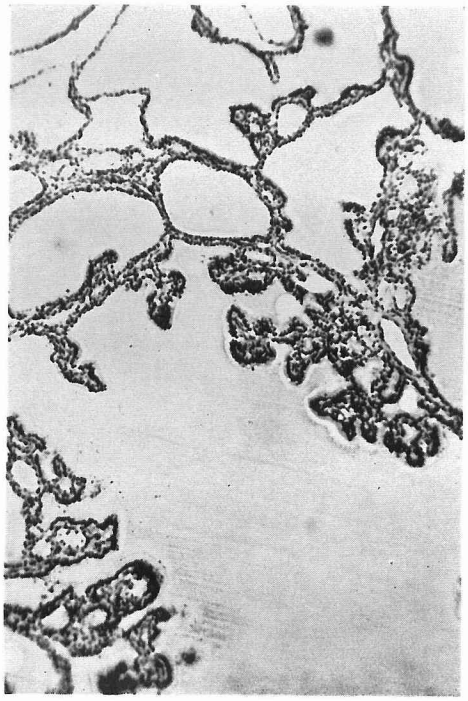

図 13. 甲状腺：Basedow 氏病（Methiocil 投与）コロイドが増加し，増殖像が軽度となる。

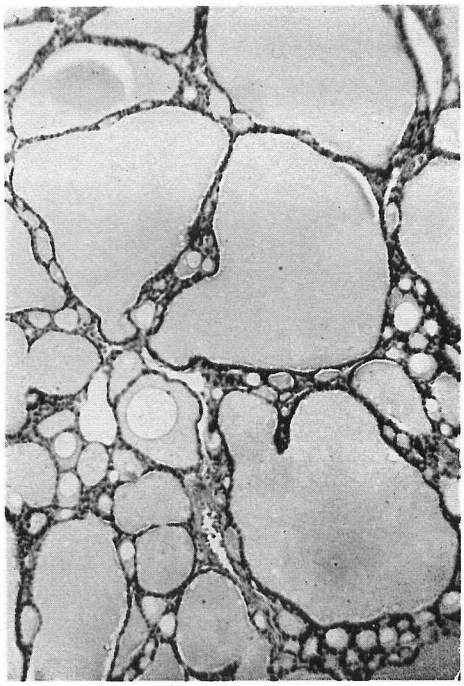

図 14. 甲状腺：Basedow 氏病（Methiocilとヨード併用）Methiocil 単独投与例よりコロイド化が強い。

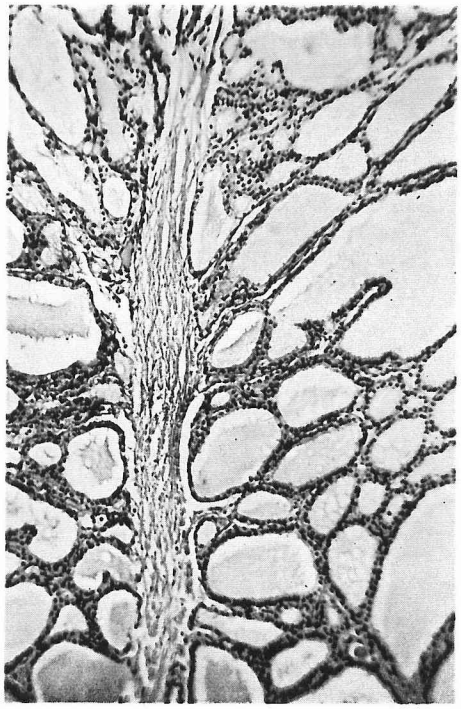

図 15. 甲状腺：Basedow 氏病（Mercazole 投与）上皮増殖像に劣り，間質の増殖がある。

図 16 甲状腺：Basedow 氏病（Mercazole とヨード併用）Mercazole 単独投与例よりコロイド化が強い。

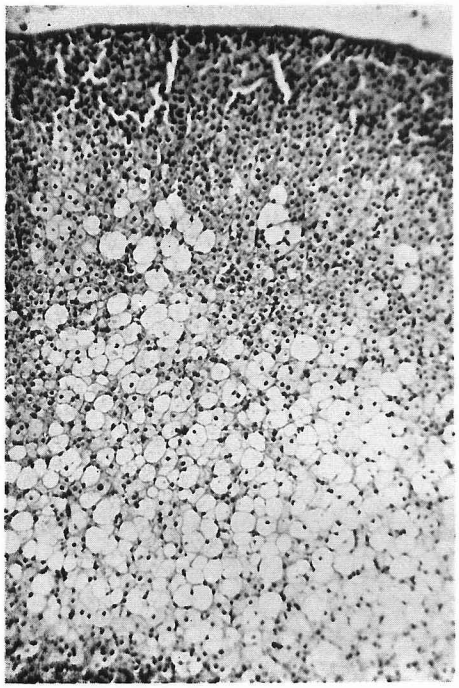

図 17．副腎：甲状腺末投与60日　皮質内層（x－層）に於ける大形空胞状細胞の増殖と束状帯内側細胞の腫大。

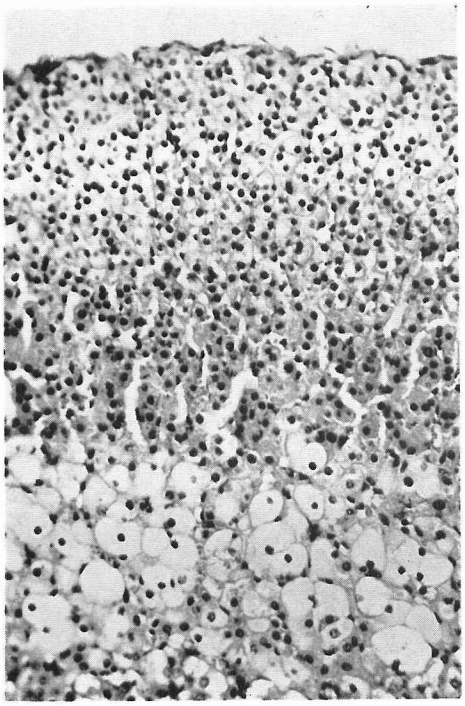

図 18．副腎：甲状腺末投与90日　皮質内層（x－層）の空胞状細胞の減少と，束状帯外側細胞の腫大。

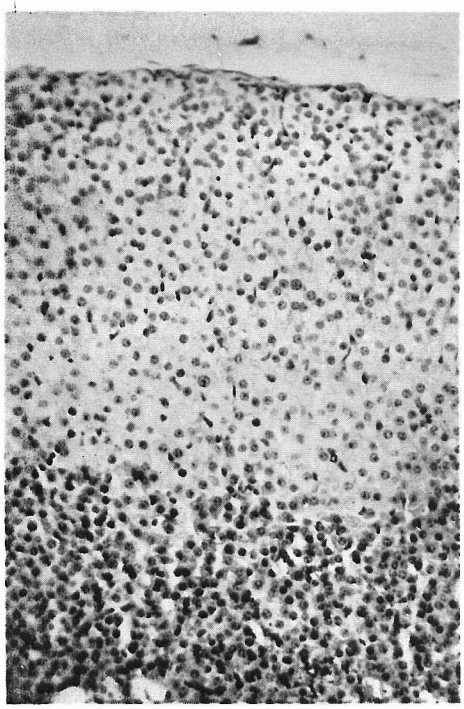

図 19．副腎：Methiocil 投与60日　皮質内層（x－層）に於ける暗調細胞の増殖。

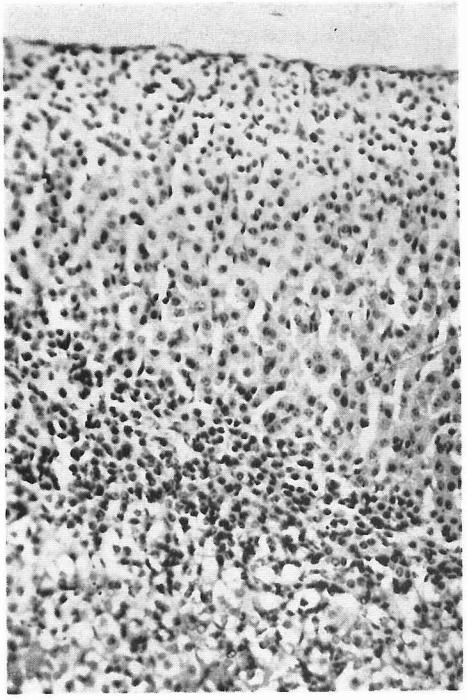

図 20．副腎：Methiocil 投与180日　皮質内層（x－層）に於ける暗調細胞の減少。

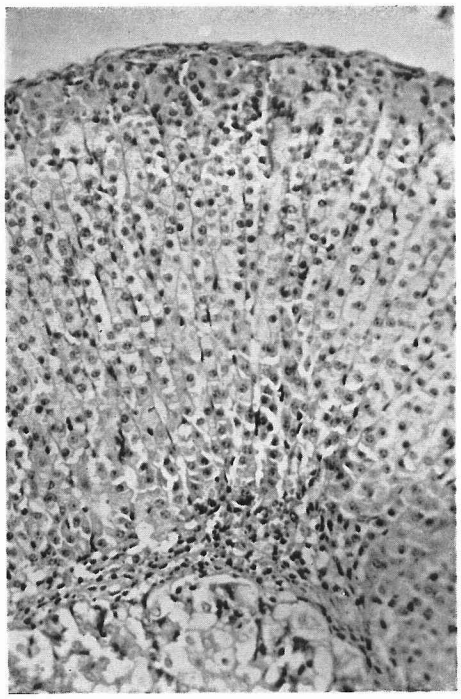

図 21．副腎：Methiocil 投与 240 日　皮質内層（x－層）の暗調細胞の退縮と線維化。

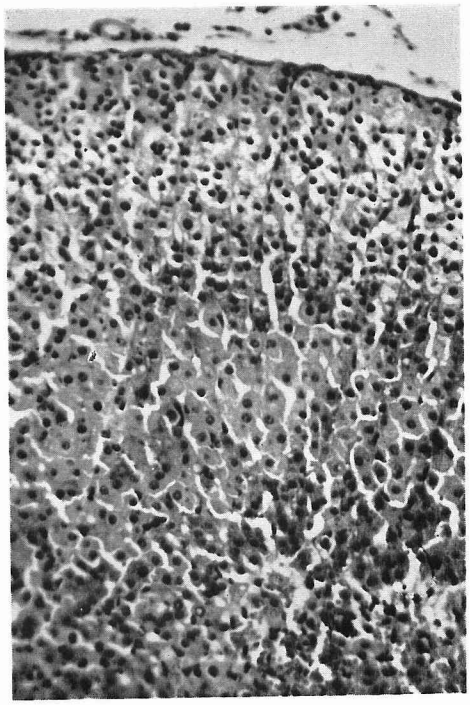

図 22．副腎：ＴＳＨ投与 12 日　束状帯細胞の腫大があり，内側は大形暗調で，外側は泡状明清である。

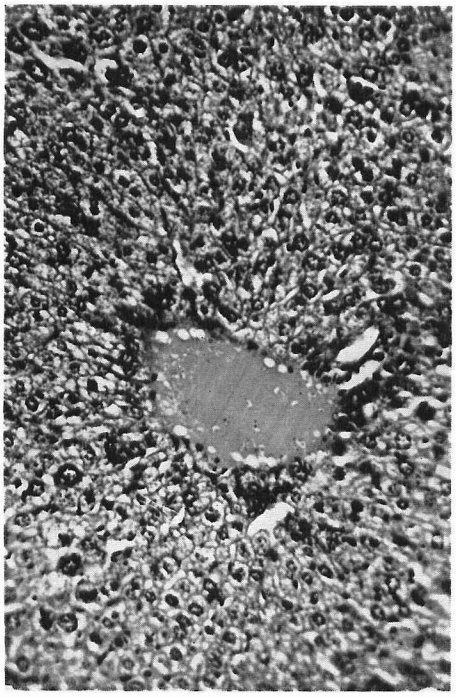

図 23．肝：甲状腺末投与160日　肝細胞の泡状腫脹及び核の濃染又は融解壊死。

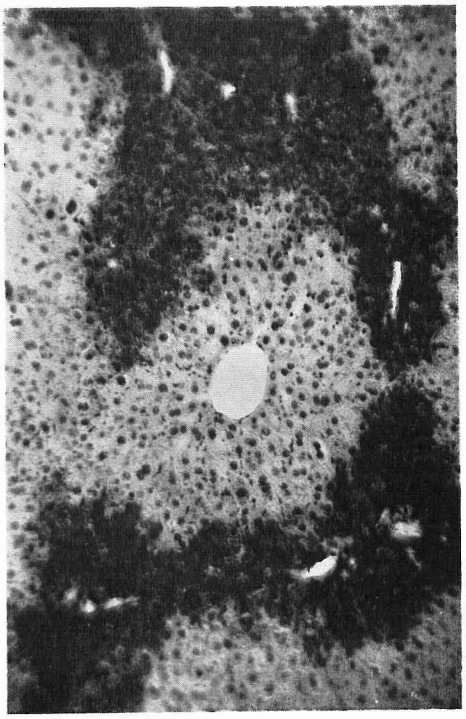

図 24．肝：甲状腺末投与 160 日（Sudan Ⅲ）周辺性脂肪化。

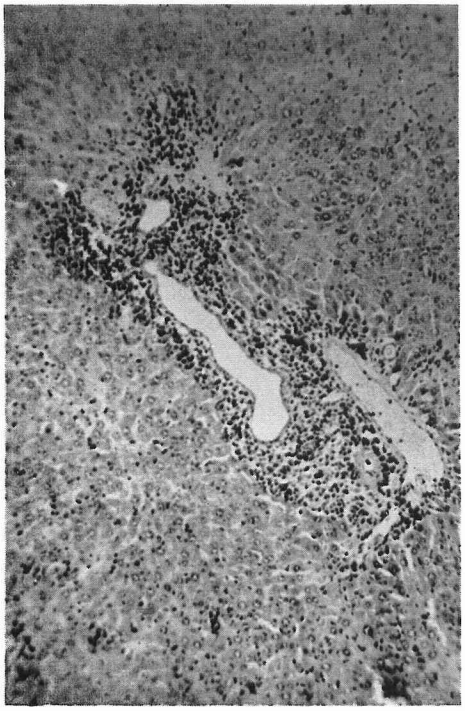

図 25. 肝：Methiocil 投与 60 日　血管及び膽管周囲性円形細胞浸潤。

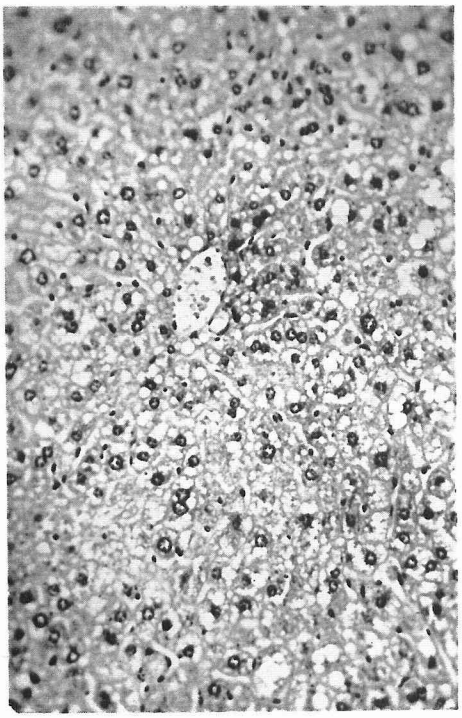

図 26. 肝：Methiocil 投与 180 日　肝細胞の空胞状変性及び壊死。

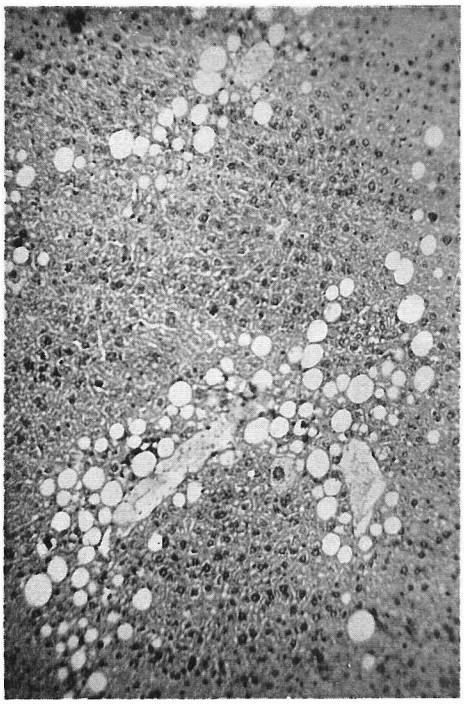

図 27. 肝：Sulfamine 投与 240 日　肝細胞の粗大空胞化。

図 28. 肝：ＴＳＨ投与 12 日　血管の拡張充盈及び肝細胞の泡状変性。

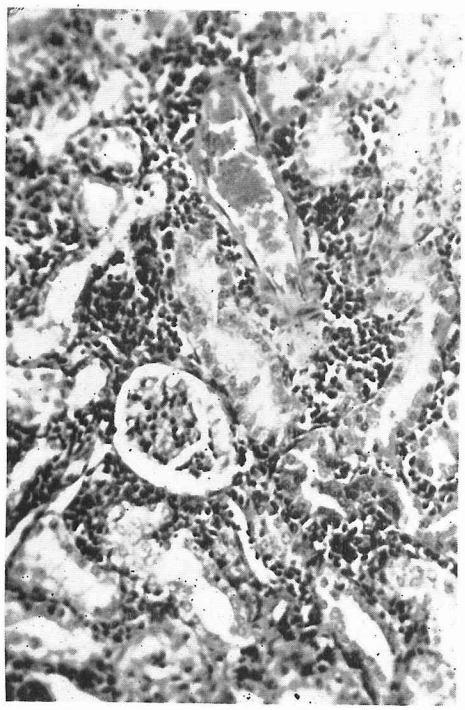

図 29. 腎：甲状腺末投与 160 日　間質性円形細胞浸潤。

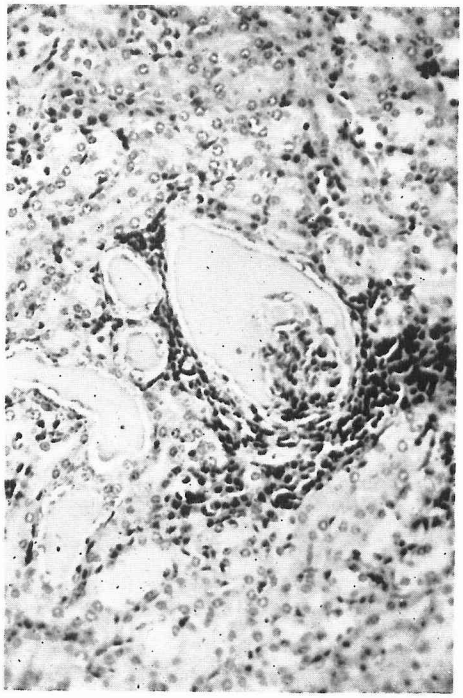

図 30. 腎：Methiocil 投与 60日　円形細胞浸潤及び Bowman 氏嚢腔，尿細管腔の拡張と漿液性浸出。

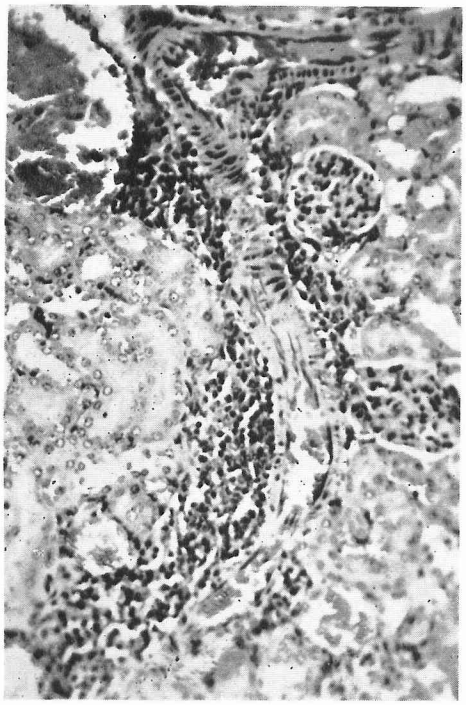

図 31. 腎：Methiocil 投与 200 日　間質血管に沿つた円形細胞浸潤。

図 32. Sulfamine 投与 180 日　間質性円形細胞浸潤。