潜在性二分脊椎によると思われる足穿孔症の1治験例

昭和34年5月11日 受付

古町病院外科
百瀬節生

A Case of Malum Perforans Pedis According to Spina Bifida Occulta

By
Sadao Momozé
Surgical Department, Furumachi Hospital

足穿孔症は1852年 Nélaton が初めて Maladie singuliere des os du pied として報告したもので，その原因に関しては諸説あり，又治療法も未だ確立していない①。私は最近本疾患の1例を経験し，その殆んど全経過を観察する機会を得，且つギプス包帯装用により局所の圧迫を除去して治癒せしめることが出来たのでここに報告する。

症　例

寺○嘉○　男　昭和13年生，初診時17才。

家族歴及び既往歴に特記すべきものなし。

現病歴　昭和31年3月下旬頃より右足底外側部，即ち第五中足骨々頭部の足底皮膚に胼胝様の変化を生じそれが次第に潰瘍となつたので，近くの某医の診察を受け下腿潰瘍といわれ治療を受けたが，少しも軽快しなかつたので同年5月中旬，当院外科外来を訪れた。初診時の所見は，体格栄養中等度の一見健康そうな青年で，他に病変を認めなかつた。患部を診ると，示指頭大の浅い漏斗状の潰瘍があり，その周囲は胼胝様に多少隆起している。又踵部及び第一中足骨々頭部の皮膚もまた胼胝様に肥厚している。初診時には診断がつかなかつたので数日間連日来院せしめ経過をみ，その間軟膏療法を行つたが，少しも軽快してこなかつたので疑問を持ち，足穿孔症なるを知つた。しかし原因がわからなかつたので先ず血管拡張を図つてみたらと思い，同年6月よりイミダリンを右大腿動脈へ注入してみた。この当時より，潰瘍より悪臭ある分泌物をみる様になつた。初診時及び診断確立当時は潰瘍及びその附近並びに下腿前面は知覚が鈍麻していたが，6月上旬には疼痛を訴える様になつた。6月中旬頃よりトリプシン5000単位を局所に使用してみたが効果はみられなかつた。7月になつてもイミダリンの動注を行つたが，この頃幾分潰瘍は軽快してきたかの様にみえたが，同月下旬潰瘍はチアノーゼを呈し，且つ足背も腫脹してきた。よつて8月上旬同部のX線撮影を行うと，第五中足骨に著明な骨萎縮が認められた（図1）ので入院させ，潰瘍を含めて同中足骨及び第五趾をリスフラン関節から切除した。術後は一応潰瘍はなくなり，縫合部もよく癒合し，治癒したかにみえたが，退院後同年11月上旬に到り縫合部のすぐ内側の足底で，第四中足骨々頭部に一致して再び潰瘍が発生した（図2）。以後はしばらく何等特殊な事をするすべもなく軟膏療法を続けた。翌32年春，腰部正中部に凹みがあり，多少の色素沈着と数本の短い毛髪が発生しているのに気づき，該部を触診すると脊椎の披裂を触知したので腰椎及び仙椎のX線写真撮影を行つたところ，第五腰椎及び仙椎に潜在性二分脊椎（旧名：脊椎披裂）を証明したので（図3，図4），本例はこの為の栄養神経障害によるものと診断した。同年8月に再び入院せしめ，カリクレイン錠を連日約1カ月間服用せしめたが，別に効果は認められなかつた。翌33年1月中旬頃より左足底にも，その外側の約中央に示指頭大の軽度の潰瘍発生をみる様になつた。同年2月よりプレドニゾロン錠を連日20日間続けてみたが余り効果のみるべきものがなかつた。この頃から右下肢は次第にやせて細くなり足は内反足様を呈してきた。以後は何をしてみてもよくならず，又良法も得られぬまゝに日時を経過した。この間潰瘍は軽快はしなかつたが余り増悪する様な事もなかつた。同年12月偶然桃谷①の論文に接し，ギプス包帯を用いて局所の圧迫を除去すれば効果のあることを知り，直ちに右大腿中央部から下腿下端まで鉄製歩行鐙を装着したギプス包帯を装用せしめた。よつて患者は通院不能となつたので軟膏を与えて自宅で交換せしめ，翌34年1月中旬ギプスを除去した。この間，潰瘍は次第に軽快し2月中旬全治した。左側足底の潰瘍は軽度であつたので，ギプスを装用することなく自然に軽快し治癒した。以上31年3月より大約3年を閲みし，殆んど治癒不能と思われた難病も，ギプス装用による局所の圧迫除去を図つたことにより，ようやく治癒することが出来て現在まで再発をみない（図5）。

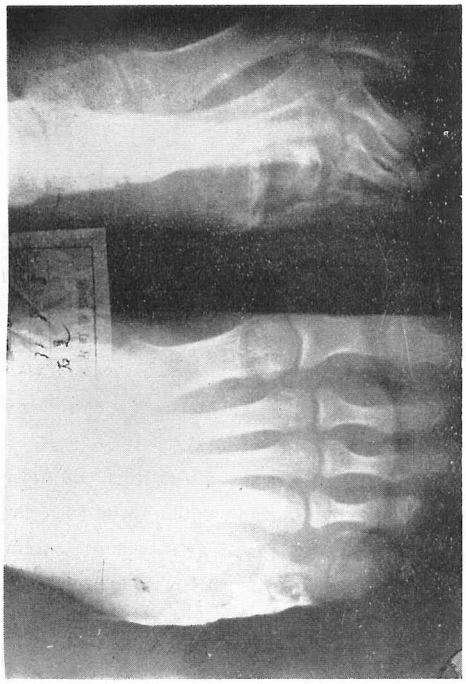

図　1

図　2

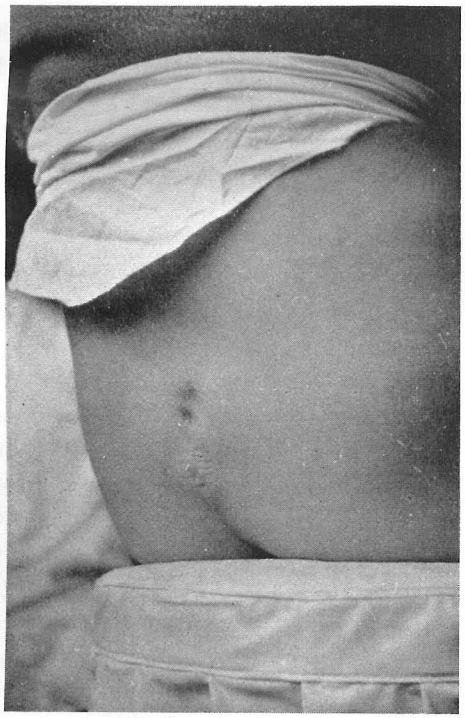

図　3

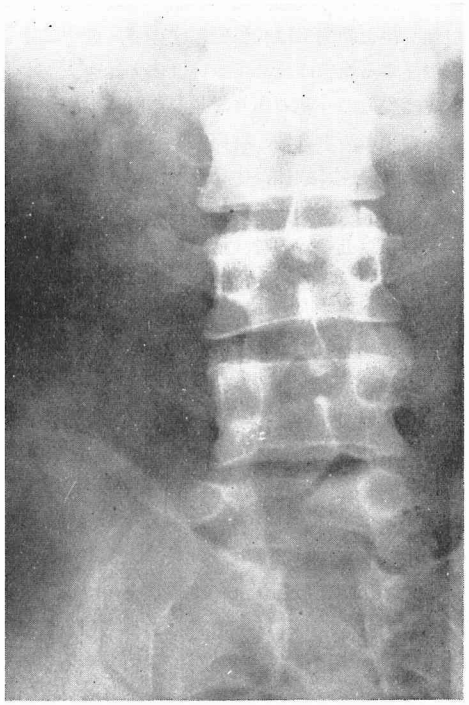

図　4

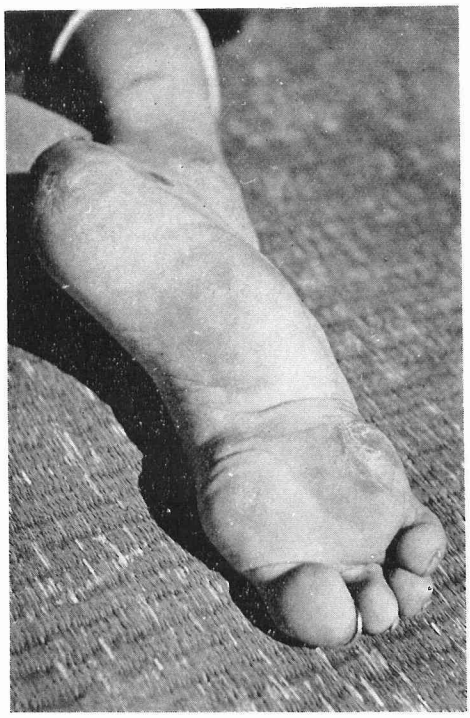

図　5

考　察

足穿孔症は稀な疾患であつて本邦における報告は著者の知り得た範囲では10数例にすぎず，就中二分脊椎を原因とする報告は極めて少い（表1）。①④

本症は脱疽の一種であり，足及び趾に発生する脱疽は周知の様に，老人性，特発性，対側性，梅毒性，糖尿病性，神経性，癩性，中毒性，細菌性及び栓塞又は血栓によるもの，理化学的原因によるもの等種々あるが，本症は以上の中の神経性脱疽に属すべき疾患であるといわれる。即ちその成因に関しては中枢神経系統に属すべきものでは脊髄癆，脊髄空洞症，脊髄前角炎，脊髄損傷を伴う脊椎の障害及び疾患，二分脊椎等が挙げられており，又末梢神経系統に属すべきものとしては，神経炎，神経損傷，神経腫等があり，又前述の脱疽の原因と重複するが，癩病，糖尿病等，二次的に神経に障害を及ぼす疾患も挙げられている。これらの疾患のうち，足底の穿孔性潰瘍及び足奇形と脊椎奇形就中二分脊椎との関係については，Hintze⑤によれば，v. Recklinghausen (1886), Brunner (1887), Bland Sutton (1887) その他によつて報告されている。本邦においては潜在性二分脊椎に関する報告は明治28年（1895）久留，小原両氏によりなされて以来諸家により屢々なされているが，足穿孔症との関係に関する報告は余りみられない。②

次に潜在性二分脊椎の症候中特に随伴症の大略を記する。1909年 Fuchs が潜在性二分脊椎のレントゲン所見を伴なう，下肢及び膀胱の麻痺徴候を総括して Myelodysplasie 症候群なる記載を行つている。⑤即ち，

1．夜尿症 Peritz によれば6.8%にくるという②。

2．尿尿失禁　割合に多い症状であり，尿失禁により，尿路感染を起すこともある⑥。

3．知覚障害　足穿孔症の無痛性なるゆえんである。或は逆に坐骨神経痛（Gudzent），尾骨痛（Frik）を起すこともあるという⑤。

4．運動障害　弛緩性又は痙性麻痺を起し，反射は屢々亢進し，時には病的反射がみられる②。

5．下肢の奇形　最も多いものは Pes equinovarus で，その他，equinovalgus, equinovarus with cavus, calcaneovalgus, calcaneovarus, simple equinus, calcaneus, cavus, varus 及び valgus 等がある⑥。又先天性股関節脱臼を来すものもある⑥⑤。

6．脊椎の変形　側彎や突背を示すことがある⑤。

7．栄養障害　このうち特に重要なのは足穿孔症であり，又臀部にも潰瘍を生ずることがあるという⑥。Smith⑥によれば90例の二分脊椎を経験し，このうち75例が潜在性であり，4例に臀部及び足部に潰瘍を認めたという。

足穿孔症は，まず足底特に踵部及び第1並びに第5中足骨々頭部に一致する皮膚に胼胝様肥厚又は慢性膿瘍を生じ，漸次崩潰して潰瘍状となり，噴火口状を呈し，次第に骨，関節をも侵し，遂には足背まで穿通することがあるという。特異な点は該部及びその附近の知覚障害の為無痛性で，且つ前述の様に治癒傾向を示さぬことである⑧。

その他二分脊椎の症候で興味あるものは，多毛症 Hypertrichosis, 脂肪腫，線維腫，血管腫などが披裂部に発生することがあるという⑦。

尚潜在性二分脊椎のX線診断に際し注意すべきは，乳幼児及び小児は仙骨及び腰椎の椎弓が未だ骨性癒合をなさず，又下部仙骨椎弓は正常成人でも所謂 Hiatus canalis sacralis となつて種々の程度に骨性癒合を欠いているのは周知の事実であり，又同様に正常成人においても，最下腰椎々弓は1.2%～1.6%，第1仙椎々弓は25.7～29%において骨性癒合を欠くといわれ，Hintze はこの様な正常で無症状のものを新生児の大泉門や小泉門と類似のものとして Fontanella lumbo-sacralis と呼んで二分脊椎と区別している⑤⑦。

表 1　　(槌谷その他による)

	報告者	年令性	部位	神経系の疾患又は障害	骨変化	治療法
1	斉藤 大15	33 男	下腿外側足底	腰椎部外傷後痛覚温覚麻痺あり，運動麻痺なし	踵骨肥厚	
2	同上 〃	21 男		頸骨々折後上肢及び第3肋骨以下に知覚麻痺		
3	立花 昭2		足底	二分脊椎の手術後左足知覚麻痺あり		坐骨神経周囲にアルコール加食塩水50日間注射13回潰瘍小となる
4	志村 昭4	39 女	足踵	脊髄空洞症	踵骨隆起部突出	潰瘍及び踵骨隆起部切除 治ゆ
5	〃 〃	23 男	〃	な し	踵骨隆起部変化し潰瘍部を圧迫	同 上
6	〃 〃	20 女	〃	脚気の如きシビレ感知覚障害あり	な し	人工太陽灯温浴にて約1.5月で治ゆ
7	戸田 昭6	55 男	〃	脊髄癆	踵骨痺剤，骨質粗糙	
8	伊藤・山本 昭16	44 男	〃	外傷後脊髄内出血で下肢に麻痺	踵骨下面，侵蝕穿孔腐骨あり	切断治ゆ
9	三藤 昭16	21 女	〃	二分脊椎		
10	花田 昭16		〃			潰瘍部切除掻爬後ガスエソ発生
11	徳岡 昭17	43 男	〃	潜在性二分脊椎	踵骨萎縮，関節破壊	切断治ゆ
12	福田・林 昭23	55 男	〃			切断後癌発生
13	大庭 昭23	25 男	〃	坐骨神経痛	な し	腰部交感神経節切除治ゆ
14	塩川 昭27	44 男	〃			30%アルコール加食塩水静注1カ年で治ゆ
15	槌谷 昭29	37 男	〃	坐骨神経の刺創による損傷	足部の骨萎縮	ギプス包帯装用治ゆ
16	有森 昭31	14 男	足底	Trenchfeet	骨萎縮，関節の過剰骨形成	

よつて椎弓欠損が上方腰椎まで及ぶか又は異常に広汎或は非対称的で側方に広汎なる欠損を示し，前述の様な Myelodysplasie 症候群を伴うものが潜在性二分脊椎といわれる⑥⑦。

さて足穿孔症の治療であるが，原因となる疾患を除けばよいわけであるが，困難な場合があり，又局所の療法も神経伸展術，動脈周囲交感神経切除術，アルコール加生理食塩水の神経周囲注射或は静脈内注射，健康部神経の移植，罹患骨関節の摘出術等種々の方法が案出されている①。しかしここで注意すべきは，難治性潰瘍があるからとて，くわしい検索なくして直ちに切除または切断を急ぐことはさくべきであると考える。何となれば本例の様に罹患骨を潰瘍を含めて切除しても，附近の健康部に再発を起すことがあるからである。

又最近では成田等③は癩性足穿症に Hirudoid 軟膏を用いて効果があつたと述べているが，著者は本剤の使用経験がない為何ともいえないが，癩性以外のものにも一応は試むべきものであろう。

本例においては大腿中央から下腿下端まで鉄製歩行鐙を装着したギプス包帯を装用して，局所の圧迫などの機械的刺戟を排除したことにより，潰瘍を治療せしめ得た。このことから足穿孔症の治療をさまたげる因子のうち，機械的圧迫が相当重要性をもつものと考えられる。

結　論

私は昭和31年から34年まで大約3年間，所謂 Myelodysplasie 症候群中内反足と下肢の知覚障害を伴つた潜在性二分脊椎によると思われる足穿孔症の1例を観察し，ギプス包帯装用により局所の圧迫等の機械的刺戟を除去することにより治癒せしめることが出来たので，ここにいささかの文献的考察を加えて報告した。以上より私は槌谷のいう如く，足穿孔症の難治性には勿論種々な原因があろうが，そのうちで局所への圧迫などの機械的因子も相当重要な役割を演じているものと考えたい。

稿を終るに臨み御校閲を賜つた藤本憲司教授に満腔の謝意を表すると共に，種々御支援，御協力を戴いた杉山，永田両学士並びに信州大学教室員各位に深甚なる感謝の意を捧げる。

文　献

①樋谷薫：甚だ速かに治癒せしめ得た足穿孔症の1例，臨外，9巻3号，39頁，昭29.　②徳岡三郎：足蹠穿孔性潰瘍の一例，日整会誌，17巻8号，1139頁，昭17.　③成田　稔，上井貞雄：糜性足穿孔症に対するHirudoid軟膏の効果，外科の領域，5巻9号，728頁，昭32.　④有森正尚：原因不明と思われた足穿孔症の1例，皮膚科性病科雑誌，66巻8号，484頁，昭31.　⑤Hintze, A.: Die Fontanella Lumobsacralis und ihr Verhältnis zur Spina bifida occulta, Arch. f. Klin. Chir., Bd. 119, S. 40, 1922.　⑥Smith: Orthopedic considerations in the treatment of spina bifida, Surg. Gyn. Obst., Vol. 62, p.218, 1936.　⑦神中正一：神中整形外科学，第7版，350頁，昭28.　⑧茂木藤之助：茂木外科各論，下巻，422頁，昭22.