肺結核切除例の臨床的，レ線学的並びに病理学的研究

肺切除例の術前レ線病型と切除肺病巣との比較

昭和34年3月15日受付

信州大学医学部戸塚内科教室（指導:戸塚忠政教授）
花　岡　寿　雄

Clinical, Roentgenological and Pathological Studies of the Resected Lung Foci in Pulmonary Tuberculosis

—Comparative Studies of the Roentgenological Findings with the Resected Lung Foci—

Tosio Hanaoka
Department of Internal Medicine, Faculty of Medicine, Shinshu University.
(Director: Prof. T. Tozuka)

緒　言

肺結核の外科的療法の進歩にともない肺切除療法が広く普及されるに至り，このため術前レ線所見とその切除肺の病巣所見とを比較検討する機会が増加し，胸部レ線所見の読影に関する知見にも種々の反省と考察とが新たに加えられようとしている。特に重要な問題と考えられるのは空洞の読影である。即ち肺結核における治療の焦点は空洞におかれており，空洞の有無がその治療方針の決定あるいは予後に対して重要な焦点となることは今更言を弄するまでもない。結核性空洞は結核菌によつて組織欠損が惹起されたものであるから，喀痰中の結核菌の有無及び流注気管支の性状等は充分検索して参考に資すべきではあるが，生体に於ける肺空洞の認定は特殊撮影を含めて凡てレ線像の力を籍りるわけであり，レ線所見に出現する透亮像更に種々の異常陰影の病態を切除肺に依り充分究明することは今後のレ線所見読影，ひいては肺結核の治療方針の樹立，即ち化学療法のみで治癒せしめ得るか外科的療法特に切除療法を必要とするか否かを決定する際に重要な参考となるものである。

著者は戸塚内科教室で治療し適応を決定された後手術された肺切除46例に就いて，術前レ線所見を岡氏分類に依り分類し，之と切除肺病巣所見とを，特に主病巣を中心として比較検討し興味ある知見を得たので報告する。

対　象

対象は男37例，女9例計46例で，年令別では最低15才，最高45才迄のもので10才代5例，20才代25例で最も多く，30才代12例で之に次ぎ40才代は4例であつた。手術前の化学療法期間は最短1カ月，最長42カ月平均12.4カ月で，5例が平均13.6カ月の人工気胸療法併用例であり，6例が平均12カ月の人工気腹療法併用例であつた。尚術前化学療法は SM，PAS，INAH，INHG 等を使用し，投与方法は原則として SM 週2日，1日1g宛，PAS 連日1日10g，INAH 週2日，1日0.15～0.2g宛，INHG 連日1日1gを投与し，大部分は SM－PAS，又は INAH－PAS 併用療法を行つた。投与期間は6カ月迄のもの20例，7カ月より12カ月迄のもの9例，13カ月より18カ月迄のもの6例，19カ月より24カ月迄のもの4例，25カ月以上のもの7例であつた。症例は化学療法後に於いて著明な改善が認められている。即ち第1表に示される様に化学療法前にはIIIA型2例，IVA型28例，IVB型9例，V型7

第1表　手術前化学療法に依るレ線病型の推移

病型		化学療法前 例数	化学療法前 病巣性状 滲出性	化学療法前 病巣性状 混合性	化学療法前 病巣性状 増殖性	手術前 例数	手術前 病巣性状 滲出性	手術前 病巣性状 混合性	手術前 病巣性状 増殖性
IIIA		2	2						
IVA	a_1	18	7	5	6	16		1	15
	a_2	8	1		7	8			8
	b_1	1			1	2			2
	b_2	1			1	2		1	1
IVB	a_1	7	1	3	3	6			6
	a_2					1			1
	b_1	2	1		1	2			2
	b_2					2			2
V		7			7	7			7
計		46	12	8	26	46	0	2	44

例であつたが，化学療法に依り手術前にはIIIA型なく，IVA型28例，IVB型11例，V型7例となつており，病巣性状別では化学療法施行前には滲出性のもの12例，混合性8例，増殖性26例であつたが，化学療法に依り手術前では滲出性病巣を示したものは全くなく，混合性のもの2例，増殖性のものが著明に増加し44例となつた。斯かるレ線学的病像の改善にともない個々の例に於いて，その経過を追求検討して化学療法の限度に達したか，症状が固定したと思われた時期に於いて外科手術が施行された。手術直前迄喀痰乃至胃液中の結核菌陽性例が14例あつた。

研究方法

手術前に各症例毎に経過を追つてレ線像の全推移を観察し，更に肺切除術前のレ線所見については，断層写真を中心としてその病的陰影と切除肺病巣所見とを対比した。断層写真は主病巣を含めて5mm間隔に撮影を行い空洞存在の有無に就いては特に注意をはらつた。又興味ある事実としてレ線像に透亮像を認めるにもかゝわらず，その切除病巣が充実した乾酪巣であつたものに就いては，ズダンⅢ染色及びナイルブリュー染色を施し組織学的検索をも行つて透亮像を呈した原因を追求した。

成績

切除術施行前に浸潤性肺結核で空洞ありと診断したもの即ちIVA型28例に就いてレ線所見と切除肺病理所見とを対比すると第2表に示す如くである。空洞と乾酪巣の併存するものが多く12例（42.9%），空洞と細葉乃至小葉大の滲出巣或は増殖巣が併存したもの10例（35.7%）であり，空洞と硬化巣の併存したもの5例，空洞と乾酪巣及び細葉乃至小葉大の滲出或は増殖巣が併存したものが6例，空洞のみで他に病巣のなかつたものが2例あつた。各病変を要約してみると第3表の如く実際に空洞を認めたものは20例（71.4%）で，乾酪巣も同様20例（71.4%）に認められ，細葉乃至小葉大の滲出或は増殖巣を14例（50.0%），硬化巣7例（25.0%），結核結節7例（25.0%）に認めた。更に巣門結合及び撒布巣の有無によつてIVA型をa_1，a_2，b_1，b_2と細分した場合に空洞はa_1 16例中12例（75.0%），a_2 8例中5例（62.5%），b_1 2例中2例，b_2 2例中1例に認められ，巣門結合の有無（a，bの違い）よりもむしろ撒布巣を有するものに高率（18例中14例，77.8%）に空洞が存在した。乾酪巣は巣門結合のないものに多くb型に100%の高率に存在していた。細葉乃至小葉大の滲出或は増殖巣は明らかに巣門結合を有するa型に多く24例中14例（58.3%）に存在し，硬化巣も同様の傾向を示し，7例すべてが$a_{1,2}$型に

第2表　IVA型のレ線像と切除巣の関係

病型		病理所見摘要							
		空洞	乾酪巣	細葉・小葉大 滲出巣	細葉・小葉大 増殖巣	硬化巣	結核結節	石灰化・白墨化巣	乾酪性気管支炎
IVA 28例	a_1 16例	++	+++		+++	+			
		+	+++		+				
		+				+++			
		+	+	+			++		
		+			+		+++		
		+	++			++			+
			+++		+++		++		
			+			+++		++	+
		+	+		+++	+			
		+	+		+++				
		++							
		+							
		+	+				+++		
		+	++				++		
			+						
			+++		++				
	a_2 8例	+				++		+	
		+			+				
		+		+	+++				
		+			++				
			+				+++		
			+		+	+++			
	b_1 2例	+	+++						
		+	+++						
	b_2 2例		+++					++	
		++	+++						

病巣所見で＋は1コ，++は2～3コ，+++は4コ以上の病巣を示す

第3表　IVA型の亜型別病理所見の関係

IVA型 亜型 ＼ 病理所見	空洞	乾酪巣	細～小葉大 滲出～増殖巣	硬化巣	結核結節	石灰・白墨化巣
a_1（16例）	12	12	8	5	5	1
a_2（8例）	5	4	6	2	2	1
b_1（2例）	2	2				
b_2（2例）	1	2				1
計（28例）	20	20	14	7	7	3

存在した。

前述の如く IVA 型で実際に切除病巣所見として空洞を認めたものは28例中20例であり，空洞を認めなかつたものが8例あつた。此の中1例は乾酪巣に依り囲繞せられた肺野が透亮像と誤認されたものであつたが，他の7例のレ線所見で見られた透亮像は切除肺病巣の乾酪巣に一致しており，現在迄のレ線読影学からすれば，透亮空間を内包する壁様輪廓で囲繞され，誘導気管支像が明かで，円形ないし類円形構造をもち，空洞像と認められてきたものである。この様な所見を示した典型的な一例を次に記す。

症例：I. N. 23才　男

昭和27年7月ツ反応陽転後，同年8月肺浸潤（左上肺野）と診断され，SM, PAS 併用化学療法及び左人工気胸を受け29年8月全治した。30年8月健康診断の結果，右鎖骨下孤立空洞と診断された。その後咳嗽，喀痰が持続し30年9月戸塚内科へ入院した。入院時より軽度の咳嗽喀痰が持続していたが，喀痰中結核菌は毎回塗抹，培養共に陰性で，赤沈も毎回正常値を示した。胸部理学的所見は，入院時右前上部短音，右後上部稍短音，聴診上右肺尖部及び鎖骨下に乾性ラ音を聴取し同時に呼気延長を認めたが，その後，右前上部及び右後上部のみが短音である他はラ音も聴取出来なくなつた。

胸部レ線所見：入院時右上肺野に，周囲に主滲出性浸潤を伴つた縦 25mm，横 27mm の径をもつた透亮像を認めた。術前のレ線所見は写真 a～b に示す様に右上肺野の透亮像の縦径，横径は共に入院時と同様であるが周囲の滲出性陰影が増殖性のものに変化していた。

治療は肺区域切除前約5ヵ月間に SM 1g 週2回，PAS 10g 連日併用療法で総量 SM 32g，PAS 1200g が使用され，30年12月15日（入院3ヵ月後）右 S_2 区域切除術が施行された。

切除病巣の病理所見：S_2a に写真 c に示す様な拇指頭大の厚い結合織増生を伴つた乾酪巣を認めた。乾酪物質は充実し，空隙は全く認められなかつた。他に米粒大結核結節一つを認めたが，他の肺部は健常で S_2b は全体に無気肺性となつていたが，結核性病変は認めなかつた。

斯くの如く内容の全く充実した乾酪巣そのものが透亮像を形成する理由に就いてその原因を追求する為に以下の検索を行つた。即ち，レ線上透亮像を示した乾酪巣と，レ線像で均等陰影を示した所謂結核腫で実際に切除肺病理所見でも充実した種々の硬度を呈する乾酪巣（以下対照と略）を撰び各々につき組織学的検索を行なうと共にズダンⅢ染色及びナイルブリユー染色をそれぞれ施行して比較した。乾酪巣被包組織の結合織化が高度に強固であるか，或は乾酪巣の縮小硬化に伴ない周囲に部分的肺気腫の発生が顕著であれば，之らがレ線写真上 Contrast を作る条件となり透亮像が生れる可能性が考えられる。此の点を明らかにする目的で，組織学的検索に際しては乾酪巣の周囲組織につき結合織化の状態並びに部分的気腫発生の有無に就いても検索したが，両者の間に明瞭な差異を認めなかつた。ズダンⅢ及びナイルブリユー染色標本でみると，透亮像を示した乾酪巣内の乾酪物質は部位に依り多少異なるが，乾酪物質中心部ではズダン陽性物質が顆粒状乃至滴状をなして対照に比べて稍多量に存在した。そして，一部ではズダン陽性物質は全く認められず，その撒布状態も極めて不規則であつたが，全般的には乾酪巣中の周辺部における脂肪顆粒の存在は特異的と見なすべきで，透亮像を呈した乾酪巣は結核腫像を呈した対照群に比し乾酪巣中の周辺部においてズダン陽性物質が層状に密に排列していた。ナイルブリユー染色で検索した所見では，透亮像を示した乾酪巣と対照の乾酪巣との間において著しい差異を認め得ないが，対照群においては乾酪物質が殆ど総て青染するのに比し，透亮像を呈した乾酪巣に於ては比較的菫色乃至赤色を呈するものが稍多量に存在した。

手術前レ線像で空洞がないと診断した浸潤性肺結核即ち IVB 型11例の切除肺病巣所見は第4表の如く，全例に細葉～小葉大増殖巣を有し，病巣数も多く病変の大部分を占めていた。更に細葉～小葉大増殖巣と乾

第4表　IVB型のレ線像と切除巣の関係

		病理所見摘要							
		空洞	乾酪巣	細・小葉大 滲出巣	細・小葉大 増殖巣	硬化巣	結核結節	石灰化・白堊化巣	乾酪性気管支炎
IVB 11例	a_1 6例			ⅲ	ⅲ				
					ⅱ	ⅱ	+		+
			+		ⅲ				
			+		ⅲ				
			ⅲ		ⅲ	ⅲ			
			ⅱ		ⅲ	ⅲ			
	a_2		ⅲ		ⅱ				
	b_1		+		+	ⅱ	ⅲ		
			+		ⅲ				
	b_2				ⅲ	+			
					ⅲ	+	ⅱ		

酪巣が併存するもの多く7例（63.6%）に認められ，増殖巣と乾酪巣及び硬化巣の併存したものは3例であつた。

各病変を総括してみると第5表の如く，レ線所見とよく一致しており空洞の存在したものはなく，乾酪巣は7例（63.6%）に認められIVBa型に比しIVBb型即ち巣門結合のみられない病型に於ては乾酪巣の数も少なかつた。増殖巣は11例（100%），硬化巣6例（54.5%），結核結節3例（27.3%）にそれぞれ認められたが，殊にIVB型に於ては明らかに増殖巣が病巣の大部分を占めていることが認められた。

第5表　IVB型の亜型別病理所見の関係

病理所見 / IVB型亜型	空洞	乾酪巣	滲出～増殖巣 細～小葉大	硬化巣	結核結節	白亜化巣 石灰・
a_1		4	6	3	1	
a_2		1	1			
b_1		2	2	1	1	
b_2			2	2	1	
計		7	11	6	3	

手術前レ線像で結節型肺結核即ちV型と診断されたものは第6表の如くその主病巣は何れも乾酪巣であり術前のレ線所見と最もよく一致していた。然しながら乾酪巣のみのものは少く1例のみで，乾酪巣に増殖巣の合併したもの3例（42.9%），硬化巣その他が併存したものが4例あつた。

第6表　V型のレ線像と切除巣の関係

	病理所見摘要							
	空洞	乾酪巣	細・小葉大 滲出巣	細・小葉大 増殖巣	硬化巣	結核結節	白亜化・石灰化巣	気管支性乾酪
V 7例		ⅢⅢ					Ⅲ	
		+			Ⅱ			
		+		+		Ⅲ		+
		+						
		ⅡⅡ		ⅡⅡ				
		+		+				
		ⅡⅡ				+		

各病巣を総括してみると第7表の如く乾酪巣が7例（100%）に存在し，細葉～小葉大増殖巣3例（42.9%），硬化巣，石灰化巣各1例，結核結節2例（28.6%）が存在した。

尚乾酪性気管支炎の合併したものは全例46例中4例のみで少なかつた。

第7表　V型の病巣所見

空洞	乾酪巣	細～小葉大増殖巣	硬化巣	結核結節	石灰化巣
	7	3	1	2	1

総括並びに考按

化学療法施行後，肺切除術前のレ線所見で透亮像を有する浸潤型結核（IVA型）と診断した28例中病巣所見で実際に空洞を認めたものは20例で，空洞のなかつた8例中7例はレ線所見で示した透亮像が切除肺病巣の乾酪巣に一致しており，他の1例は乾酪巣に依り囲繞された肺野が，空洞による透亮像と誤認されたものであつた。尚IVA型に於いては乾酪巣が多く，増殖巣が之に次いで併存していた。レ線写真読影に際し，空洞の有無の診断は，最も重要なことであるが空洞の存在を確実に知ることは屢々困難であり，臨床所見や喀痰及び胃液中の結核菌検索成績等を参考にすることは勿論であるが，終局に於てはレ線像特に断層写真に依つて判定される。

レ線写真上に所謂偽空洞像を生ずる原因として高橋①は血管影のつくる輪状陰影とか，病巣と病巣の間隙がつくる陰影とか，又部分的気胸に依る陰影などのレ線条件によるものを指摘し，更に局所的肺嚢腫等一聯の偽空洞があると述べ，立入他②は血管像の交錯を始めとして，肋膜輪の様な陰影に至る迄諸種の円形透亮像は兎角空洞を思わせがちであると述べ注意を喚起している。Goldman等③は手術前のレ線診断で有空洞と診断した33例の内，切除肺標本で実際に空洞が存在したものは26例（79%）であつたと述べており，小林④は肺内の結核性空洞の実体とレ線所見とを比較して空洞の大きさが減小するに従つてその認知度は低下するが，病巣の比較的少ない患者の場合は，平面写真では全空洞の60%が透亮像として正しく診断され，これに断層写真の所見を加えれば，80%迄正しい診断が可能であると述べており，本田⑤は切除肺の空洞100に就いてレ線学的透亮像の発見率を検討し断層写真では58%で，疑ありを加えると69%であつたと述べている。この様な空洞診断の困難さに対処して岡⑥，小泉⑦，門田⑧等は5mm間隔の断層撮影が必要であることを主張しており，著者も5mm間隔の断層撮影を

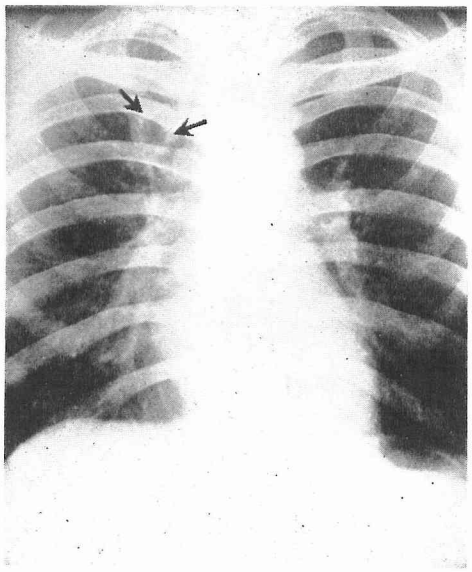

写真　a

写真　b

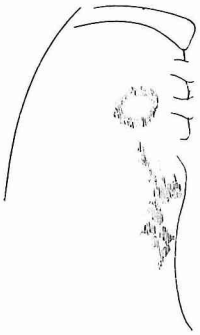

写真 b　略図

必要と認めて全例に施行した。更に御園生⑨が述べている如く断層写真は単なる胸廓の輪切りの直接撮影ではなく，また断層の角内でレ線が長軸の方向に通過するものゝ陰影は強く現われ，断層面から多少遠ざかつても消失しないので，連続撮影した一連の断層フィルムに就いて普通写真と比較して病巣を追跡したが，空洞診断は尚容易ではなかつた。著者が空洞と誤認した透亮像は１例を除き何れも乾酪巣そのものが透亮像を示したものであるが，斯様な事実に関する報告は甚だ尠くその原因に至つては殆ど追及されていない。貝

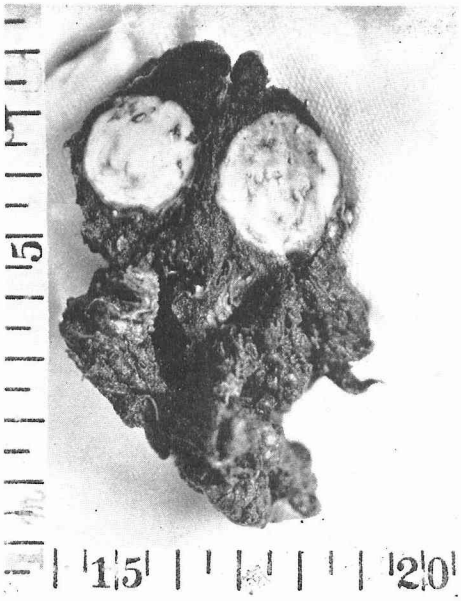

写真　c

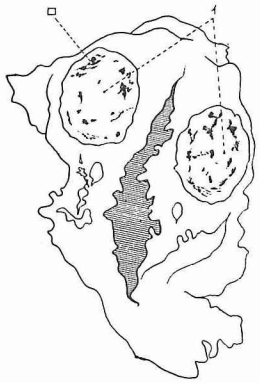

写真 c　略図

田他⑩は断層写真に依り透亮像を認め，切除術施行後，切除肺の検索では病巣の実態は空洞ではなく乾酪性肺炎の治癒像で，細葉性病巣が集合して雞卵大となつたものであつたと述べており，菅原他⑪はレ線写真で2つの透亮像を認めたが切除肺割面には拇指頭大および示指頭大の硬結があり，この割面は周囲と比較的鮮明に境界され内腔は充実し空洞の形成なく，レ線写真で透亮像を示した部分は結核腫であつたと報告している。尚萩野⑫は，レ線写真上では透亮像様の所見を呈しながら，空洞切開術或は空洞剔除術によつて確認された空洞内部或は割面では，乾酪巣の軟化した部分のみが空洞の如く透亮像として看取される場合が少くなく，此の様な場合開放性空洞の透亮像に比べると，一般に透亮部の Contrast が悪く，稍暗く見えることが多いと述べている。然しながら著者の研究では透亮像を示した乾酪物質は必ずしも軟化しておらず且つ透亮部の Contrast はレ線写真の撮影条件や肋膜肥厚，周囲病巣の併存の有無或は患者の肥満状態などに大した係りもなく一般に比較的明白なものが多かつた。更に Mayock 等⑬は11例の肺結核症と1例の Coccidioidomycosisの切除肺に就いて検討した結果，レ線写真上に認められる空洞あるいは限局性肺気腫を思わせる輪状の透亮部が，実際は固形或は液状の乾酪物質壊死組織よりなつており，内2例が僅かに空気を含んでいたに過ぎなかつたと述べ，斯様に空気間隙がないのに透亮像を呈した原因に就いては，これ等乾酪物質壊死組織の生理化学的変化すなわち之等の物質が変性のリポイド型である為かも知れないと述べ，ズダン染色に依り乾酪物質壊死組織には高度に脂肪が含有されていたと述べている。中村⑭は切除肺結核病巣内総脂質量を測定し，被包乾酪巣では 1983.97mg，崩壊のある乾酪巣では 1491.71mg，乾酪性の空洞では 1139.51mg と崩壊のない被包乾酪巣が総脂質量は最も多いことを報じており，堀沢⑮は乾酪巣における脂質に就いて，主増殖型を呈する場合は稠密に存するが，脂質滴は必ずしも均等な配列を示さない。主滲出型では不規則多様の配列形態を示す。また乾酪巣で小葉大以上になると脂質は減少し不規則な配列を示すものが多く，軟化崩壊のない安定した乾酪巣ではそうでないものに比し脂質は量的に多く且稠密である，と述べている。著者も，レ線上透亮像を示した乾酪巣は，レ線上結核腫様の均等陰影を示した乾酪巣に比べて含有脂質量が多いことを認めた。然しながらこの様な脂質量の多寡だけによつてレ線上の映像の相違が招来されるか否かについては尚検討されなければならぬと考えている。

透亮像のない浸潤型結核（IVB型）と診断したものの切除病巣所見では細葉増殖巣及び乾酪巣が多く術前のレ線所見とよく一致していた。然しながら Lesobre 等⑯は57例の剖検時病巣とレ線所見との一致は50％であり，レ線所見に現われないものが25％あり，また新鮮滲出性病変はレ線像に陰影を与えないことがあり，線維乾酪性病巣あるいは肺気腫により隔てられた結節

又は屈曲の多い大空洞が，非均等性軟性結節状陰影を呈することがあると述べ，小林⑰はレ線読影で実際に病巣を確認してみると，平面写真と断層写真に依る診断適中率は69%，病巣の存在は認めたが性状判定が間違つた率17%，病巣の存在すらわからなかつたもの14%であつたと述べており，IVB型においても個々の病巣の数及び性状を明確に把握することは不可能に近く，特に小豆大以下の病巣を夫々レ線所見により診断することは困難である。従つて空洞の存在を充分究明し，或る程度の化学療法後に空洞を認めないでIVB型と診断されたものに於ては，その病変が大部分乾酪巣乃至細葉増殖巣であると云えるので，大きい乾酪巣が存在しない限り，化学療法に依り充分治癒せしめ得るものであり，長期に亘る化学療法を続けて良いと判定される。

結節型肺結核（V型）と診断したものゝ切除肺に於ける主病巣は，何れも乾酪巣であつたが，前述の如く小豆大以下の病変を夫々術前に把握することは出来なかつた。Goldman 等も被包化されていない乾酪巣は56%，被包化病巣では92%がレ線所見で判明したと述べている如く，被包乾酪巣そのものゝ診断は比較的高率に断定されるが随伴する小病巣の読影は困難なことが多い。

結　論

化学療法施行後，肺切除術施行前のレ線所見と切除肺病理所見とを比較して次の結果を得た。

（1）切除術施行前に浸潤性肺結核で空洞ありと診断したもの（IVA型－両）28例中実際に空洞を認めたものは20例（71.4%）で，空洞は乾酪巣と併存するものが多く12例にみられ，次いで細葉乃至小葉大の増殖巣（一部滲出巣）の併存するものが10例あつた。切除肺に空洞を認めなかつた8例中1例は乾酪巣により囲繞された肺野が透亮像を形成したものであつたが，7例は乾酪巣そのものが，透亮像を形成したいわゆる偽空洞であつた。空洞は撒布巣を有するものに多く，乾酪巣は巣門結合のないものに多かつた。

（2）レ線上偽空洞を示す乾酪巣は，結核腫として認められる乾酪巣に較べ，其の中の乾酪物質にズダン陽性物質がやゝ多く，ナイルブリュー染色で菫色乃至赤色を呈する乾酪物質が稍多量に存在した。

（3）切除術施行前に浸潤性肺結核で空洞なしとしたもの（IVB型）11例では全例に細葉乃小葉大の増殖巣が認められ，其の数も多く病変の大部分を占めていた。乾酪巣は7例に認められ増殖巣と併存していた。

（4）切除術施行前に結節型肺結核（V型）と診断した7例は何れも良くレ線所見と一致して，全例に乾酪巣を認めた。然しながら，併存する小豆大以下の病変をレ線上認知する事は不可能なことが確められた。

稿を終るにあたり，終始御懇篤なる御指導と御校閲を賜わつた戸塚忠政教授ならびに種々御援助下さつた鳥羽増人講師に深甚なる謝意を捧げると共に病理学的検索に就いて御指導戴いた病理学教室那須教授ならびに中村雅男講師に深甚なる謝意を捧げます。

本論文の要旨は昭和31年6月，第18回日本内科学会信越地方会に発表した。

文　献

①高橋智広：日本臨床結核　11－10，628（昭.27）．②立入　弘 他：日本臨床結核　14－8，641（昭.30）．③A. Goldman et al.: Am. Rev. Tbc. 70－2, 285 (1954).　④小林栄二：綜合臨牀　4－3，355（昭.30）．⑤本田　穣：日本臨床結核　7－8，567（昭.33）．⑥岡　治道：日本臨床結核　14－2，138（昭.30）．⑦小泉昂一郎：結核診療　8－2，86（昭.28）．⑧門田　弘：綜合臨牀　4－2，131（昭.30）．⑨御園生圭輔：診療之実際　6－1，12（昭.30）．⑩貝田勝美 他：日本臨床結核　14－8，641（昭.30）．⑪菅原古人 他：胸部外科　7－3，201（昭.29）．⑫萩野卓司：金沢大学結核研究所年報　12－1，287（昭.29）．⑬Robert L. Mayock et al: Am. Rev. Tbc. 71－4, 529 (1955).　⑭中村太郎：医学と生物学　41－5，200（昭.31）．⑮堀沢直澄：日本胸部外科学会雑誌　6－2，38（昭.33）．⑯R. Lesobre, M. Qury: Rev. tuberc. 22－2•3, 192 (1958).　⑰小林栄二：日本臨牀　13－4，441（昭.30）．