腦膿瘍を併発したインフルエンザ肺炎について

―1957年冬発生した本症の2剖検例―

昭和33年9月22日受付

信州大学医学部病理学教室（指導：那須　毅教授）
樋口良雄　福西泰三

信州大学医学部戸塚内科教室（指導：戸塚忠政教授）
野村幹夫

1957年春より冬にかけて全国的なインフルエンザ流行があり，長野県においても多数の患者が発生した。1957年12月下旬信州大学医学部第1内科に入院して結核性脳膜炎，及び脳膿瘍と診断された2患者において，病理解剖学的にはいずれも脳膿瘍と共にインフルエンザ肺炎像を認めた症例を経験した。

従来インフルエンザの合併症としては，肺炎を主とした呼吸器系疾患を始め，中耳炎，副鼻腔炎，角膜炎，結膜出血，心筋障碍，心嚢炎等が挙げられている。神経炎，神経痛，又顔面神経麻痺等の末梢神経疾患の他に脳膜炎，脊髄炎，脳炎，メニンギスムス等の症状を呈することもあるが，著者達は脳膿瘍を合併した報告例には接し得なかつた。自験2症例の脳膿瘍は，その臨床経過及び病理解剖学的所見よりみて，インフルエンザ肺炎に続発したものと考えられるので，その所見の概要を報告し，若干の考察を試みたい。

症　例

第1例　19才男子　高校生

A．臨床的事項

既往歴及び家族歴：特記すべきものはない。

現症：1957年12月5日（死亡前17日），悪寒と共に38°Cの発熱があり感冒といわれていた。同月8日頃より頭痛・嘔気が強くなり，18日突然失明し，依然頭痛・嘔気があるので，同夜信州大学医学部第1内科に入院。当時意識は明瞭，項部強直があり，Kernig 徴候，Babinsky 反射共に陽性。膝蓋腱反射は左右共に亢進し，特に左側で著しく，尿失禁が見られた。腰椎穿刺により髄液の初圧460mm水柱，約20cc採取後終圧130mm水柱，腰椎穿刺施行後眼が見え始めた。Queckenstedt 現象は陰性。髄液所見は水様透明，黄色調なく血性でもない。Sonnenstäubchen 陽性，細胞数 $^{94}/_{3}$（99.5%がリンパ球），Nonne-Apelt 反応及び Pandy 反応陽性，糖定量48mg/dl，結核菌及びその他の菌の塗抹検査陰性。胸部理学的所見及びレントゲン写真所見には殆んど異常を認めない。赤沈1時間82mm，2時間102mm。血液は血色素量及び赤血球数正常，白血球数12,600（百分率ではリンパ球の減少），尿所見には異常を認めない。結核性脳膜炎の診断のもとに，SM・INAH 併用療法をおこなつたが入院4日目12月22日に死亡した。

B．病理解剖学的事項（剖検番号 444）

病理解剖学的診断　1）左大脳半球白質のクルミ大膿瘍及び右半球白質の豌豆大膿瘍。脳実質周囲の浮腫及び充血。2）毛細血管充血及び出血を伴う胞隔性肺炎。急性カタル性毛細気管支炎。3）急性伝染脾。4）軽度の漿液性肝炎。5）脾周囲及び肝周囲の線維素線維性癒着。6）両側腺窩性口峡炎。7）脂肪組織に取り囲まれた実質性胸腺の不規則広範な出血。8）心臓特に右心臓の拡張及び肥大。9）腎臓の毛細管充血及び鬱血。10）充血及び粘膜下出血を伴うカタル性胃炎及び腸炎。11）両側の副腎皮質脂肪の減少と左副腎髄質の2，3の石灰化巣。12）肺門リンパ節における結核性初期変化群の石灰化巣及び出血巣。

主要臓器所見

脳：1,400g，頭蓋骨，硬膜，蜘網膜下腔に著変を認め得ない。大脳穹窿部は全般的に浮腫状に腫大し，脳回は扁平化し，脳溝は浅い。脳底部には膿性滲出物，或いは結核結節などは認められない。左大脳半球側頭葉はやゝ円錐状に膨隆し，軟かく，波動を触れ，切割すると、白質内にクルミ大球状の膿瘍がみとめられ，緑黄色粘稠な液を容れている。膿瘍壁は明瞭で周辺の白質はびまん性に緑黄色調を呈している（図1）。左及び右大脳半球後頭葉の白質にも大豆大・豌豆大乃至小指頭大の膿瘍が多数みとめられる。

病理組織学的に大脳膿瘍部は好中球が集簇して膿瘍を形成し，その中心にヘマトキシリンに染まる球菌塊が散在性にみとめられる。膿瘍周辺部の脳実質においては毛細血管が拡張し，その内皮細胞が増生し，充血並びに血漿鬱滞がみとめられる。また神経膠細胞が多数増生しているが，脂肪顆粒細胞は見当らない（図

2)。更に隣接の細血管にも充血が強く，Virchow-Robin 腔に好中球浸潤をみとめるものが多い（図3）。軟脳膜は充血が著しく，浮腫状膨化をみとめる。脈絡叢は血管の充血と浮腫性膨化が強いが，化膿性炎症はみとめえない。

肺臓：左肺は全体として硬度が増加し，下葉は出血性，割面稍々暗赤色で圧出血量が多い。硬結巣はみとめられない。右肺，胸膜は線維素線維性に癒着し，肺は全般的に硬度が増加し，下葉の下部には出血性の部がある。肺門リンパ節に被包乾酪巣を認める。

病理組織学的に一部の肺胞は比較的良く拡張しているが，大多数の肺胞隔は著しく肥厚し，肺胞腔は狭くなつている。胞隔の毛細血管は強く拡張し，附近にリンパ球及び少数の好中球が浸潤し，中隔細胞の増殖が認められる。肺胞内における細胞浸潤・硝子様膜形成はみとめられない（図4）。また下葉においては肺胞内に漏出性出血がみとめられる。

気管支腔内には著変をみとめない。組織学的に粘膜上皮は著しく増殖し，上皮細胞は乳頭状に配列し，原形質内に著明な分泌液の充満をみとめるものが多く，上皮の一部剝離したものもみとめられるが，上皮細胞の壊死乃至その再生像はみとめられない。また気管支周囲結合織及び血管周囲結合織（即ち固有の間質）への細胞浸潤はみとめられない。

脾臓：125g，著しく柔かく，被膜は不規則に肥厚している。割面は暗赤色，脾粥は擦過されないが，濾胞は著明にみとめられ，脾材は不明瞭である。組織学的に鬱血が強く，髄索には細網細胞が著しく腫大増殖し，巨核細胞もみとめられる。又多数の好中球・リンパ球が浸潤し，洞内皮も亦腫大増生している。濾胞の反応中心の出現明瞭なものがあり，また好中球・形質球が浸潤し細網細胞の増殖も伴なつている（図5）。即ち急性脾炎の像である。

肝臓：1,380g，表面に線維素線維性被苔を認め，割面は稍々膨隆し，実質が一般に溷濁し，小葉構造は不鮮明。肝細胞は原形質内に大小の空胞がみとめられ，肝細胞索は稍々解離し，Sinusoid 内に好中球が稍々多く，星細胞も腫大増殖している。Disse 腔も拡張し，多量の漿液を容れている。間質結合織は増加せず，胆管にも異常を認めえない（図6）。

心臓：340g，軽度の肥大があり屍手拳の1.5倍大。特に右心室，右心房が肥厚し，右室の拡張が目立つている。心内膜には異常をみとめない。心筋に軽度の褐色々素沈着をみとめ，心筋間質には充血及び漿液滲出をみとめる。明らかな細胞浸潤はみとめられない。

腎臓：両腎共稍々大で血量が多く星芒静脈像は鮮明。割面で皮髄境界は明瞭である。髄放線中に毛細血管充盈がみとめられる。限局性病変はみとめえない。

胸腺：実質が尚残存し，Hassall 小体がみとめられ，胸腺周囲脂肪織内に広範な出血巣をみとめる。

第2例　46才男子　保線士

A. 臨床的事項

既往歴及び家族歴：特記すべきものはない。

現症歴：1957年12月13日（死亡前14日）某医に感冒といわれ投薬されて軽快した。其の後次第に話をしなくなり，計算がうまく出来ず，思考力・記憶力が減退して幻覚が目立ち，また鼻汁をたらしていても気付かず他人に指摘されて始めて覚る様な状態であつた。然し嘔気，嘔吐，眩暈，耳鳴，頭痛，発熱はなく食慾も正常であつた。12月17日から甚だしい頭痛に悩まされ，特に夜間にはげしく，翌18日より右手足の運動麻痺が現われた。20日より運動障碍が強くなり右手足は全く麻痺したので翌21日，本学第1内科に入院した。入院時胸部レントゲン写真には著変をみとめえなかつた。右側二頭筋反射・三頭筋反射・右側膝蓋腱反射及び Achilles 腱反射は亢進しているが，腹壁反射はみられず，病的反射もみとめられなかつた。腰椎穿刺にて髄液の初圧 300mm 水柱，約 15cc 採取後，終圧 120 mm 水柱，Queckenstedt 現象陰性，髄液は外観不平等に血性，黄色調があり，比重 1005，細胞数 $^{55}/_{3}$（その殆んどがリンパ球），Nissle-Esbach 法により総蛋白定量は5分割。Nonne-Apelt 反応（卄），Pandy 反応（＋）であつた。入院翌日12月22日血液検査所見上，血色素量及び赤血球数正常。白血球数12,200（百分率は何等異常を認めない）。尿所見にも異常はない。入院後も激烈な頭痛を訴えていた。食慾は次第に減退し，意識も漸次溷濁し，入院後1週間目12月27日に甚だしい眩暈を訴え，突然呼吸麻痺が現われて死亡した。

B. 病理解剖学的事項（剖検番号 446）

病理解剖学的診断　1）左大脳半球白質の周囲に軟化を伴う鶏卵大，長楕円型融合性の膿瘍（細菌学的検査で非溶血性連鎖球菌を認む）。2）各肺葉特に明瞭な毛細血管充血及び出血を伴う巣状性胞隔性肺炎。急性気管支炎。3）急性伝染脾。4）肝の変性腫張。5）腎の毛細管充血及び軽度の実質変性と左腎の多数の小梗塞性瘢痕。6）胃小彎における多数の出血性糜爛。7）悪急性腸炎。8）心臓の拡張及び肥大。卵円孔の不完全閉鎖。

主要臓器所見

脳：1,640g，硬膜に変化ない。軟膜は充血性。左大脳半球の脳回は腫脹して，脳溝は殆んど消失し，半球

全体が膨隆し，この部は他の部分に比較して貧血性である。蛛網膜下腔には異常をみとめえない。腫脹した部分は表面から触れると柔軟で波動を呈し，内容に液状のものを容れている感じである。脳底部に著変はない。切割すると左前頭葉に一致して，白質に鶏卵大の膿瘍をみとめ，帯緑黄白色の膿汁を容れ，膿瘍壁周囲は稍々充血性で，その周辺部にも不規則に帯緑黄色調が及んでいる。膿瘍は殆んど灰白質に迄達して破れんばかりになつている（図7）。

病理組織学的に多数の好中球が集簇して膿瘍を作り，膿瘍の周辺部では神経膠細胞増殖及び多数の核塵が認められ，脳実質には浮腫及び軟化が強い。更にその外側においては好中球・形質球がびまん性に浸潤し，多数の神経膠細胞が腫大増殖し，神経細胞には萎縮変性が強い。脳実質は浮腫性で小血管は何れも拡張し，また一部には血管周囲の細胞浸潤も伴つている。膿瘍が灰白質に達した部の脳軟膜の一部には充血が著しく，蛛網膜下腔に軽度の漿液－線維素性滲出及び好中球・リンパ球・形質球の浸潤も伴なつている。脈絡叢は充血性であるが化膿性炎症をみとめない（図8）。小脳には著変がない。

膿瘍内容細菌学的所見：左前頭葉の膿瘍より採取した膿を培養し，グラム陽性の双球菌をみとめた。菌は培養上血液を必要とし，非溶血性で，表面粗糙の露滴状小集落を形成する球菌である事等より，非溶血性連鎖球菌の一種であると考えられる。

肺臓：左右共肋膜腔内に異常液の貯溜をみとめない。左肺：200g，右肺に比し変化が比較的少い。上葉は含気性。硬度稍々増強し，割面は圧出血量に富み，灰白色顆粒状構造がみとめられる。下葉下端にも灰白色病巣がみとめられる。右肺：324g，上葉は色淡，一部気腫性で捻髪音に富んでいるが，その他の部は血量に富み，稍々硬度が増強している。中・下葉は全般的に硬度増強し，割面においては中葉に米粒大の出血巣が散在性にみとめられる。下葉はびまん性に出血性。下葉の上部には巣状に硬結（nodular consolidation）がみとめられ，肉眼的に出血性で，圧出血量が多く硬度が増強している。斯様な変化は上葉には比較的少い。

左右両気管支腔内に粘液状分泌物を容れている。また気管支周囲及び肺門部リンパ節に炭粉沈着が強い。

組織学的に，肺胞隔は肥厚し，正常の数倍の厚さに達するものがある。胞隔は充血性でリンパ球の浸潤，中隔細胞の増殖も強い。肺胞上皮内には血鉄素を多量に摂取したものがみられる。肺胞内は軽度の出血と漿液滲出をみとめるものゝ他，胞隔に変化のない肺胞は良く拡張して，細胞浸潤はみとめえず，又硝子様膜形成もみられない（図9）。

気管支上皮は乳頭状に配列して迂曲蛇行し，原形質内に褐色々素の沈着をみとめるものがある。亦気管支腔内に粘液と好中球の浸潤をみとめる他，間質結合織にリンパ球・形質球の他，少数の好中球浸潤をみとめる。尚気管支上皮の壊死乃至再生像はみとめられない。

脾臓：140g，稍々大きく被膜が緊張している。硬度軟。割面で脾材は良く発育し，濾胞は萎縮性，脾粥を中等度に擦過しえた。組織学的に著しく鬱血性で，髄索に好中球・リンパ球の浸潤，細網細胞の腫大増加をみとめる。リンパ濾胞は稍々腫大している。

肝臓：1,520g，稍々大。表面に網目状の充血像がみとめられる。割面辺縁稍々膨隆し実質は濁濁している。小葉構造は明瞭で，限局性病巣をみとめず，肝外胆道に異常はない。肝細胞は著しく腫大し，蛋白変性をみとめるが，Sudan III 染色で脂肪滴は殆んどみとめられない。Sinusoid は拡張が著しいが Disse 腔内には漿液を容れていない。胆管に変化をみとめない。

心臓：400g，屍手拳の約1.5倍大。薄い脾斑をみとめ，心房・心室は肥大，拡張している。右心の心内膜，三尖瓣に著変はない。卵円孔の閉鎖は不完全，僧帽弁に著変なく，左室心内膜稍ゝ肥厚し，心筋の厚さ1.8cm。肺動脈，大動脈に変化ない。

腎臓：左腎は表面に凹凸があり梗塞性瘢痕をみとめる。両腎共星芒静脈充盈像が著しく，割面では皮髄の境界明瞭で，血管充盈像が明らかである。糸球体及び尿細管間質血管に充血がみられる。

消化管：胃：一著しく膨満し，粘膜萎縮性，充血をみとめ，胃小彎部に多発性に小さい新鮮な出血を伴つた浅い物質欠損部即ち出血性糜爛巣があり，附近の腺細胞は軽度の変性に陥つている。腸：一小腸リンパ濾胞は稍々充血性，腸間膜リンパ節は腫脹していない。粘膜に処々充血部があり，一部粘膜が剝離しているが出血はみられない。

総括および考案

自験2症例は臨床的に夫々結核性脳膜炎，脳腫瘍と診断され，治療をうけていたが，剖検により，いずれも脳膿瘍が存していた。更に第2例においては，膿瘍から細菌学的検査によつて，非溶血性連鎖球菌を証明しえた。

一般に脳膿瘍の成立機転は，1）脳周囲組織より脳実質への波及。2）血行による成立。3）頭蓋骨開放骨折による細菌の脳内侵入。等が挙げられている。第1の範疇に属するものは中耳炎，乳嘴突起炎，血栓性

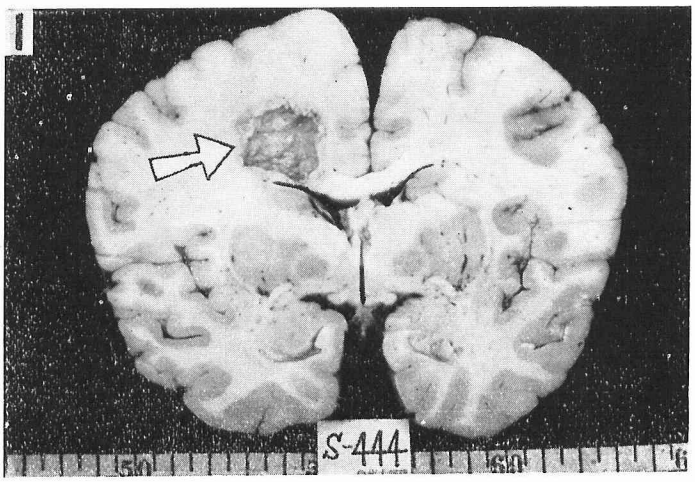

図 1：症例 1 の脳の肉眼像
大脳の左側葉の白質にクルミ大膿瘍（矢印）を認める。



図 2：症例 1 の脳膿瘍の組織像
多数の好中球集簇と脳実質の融解・壊死が認められる。

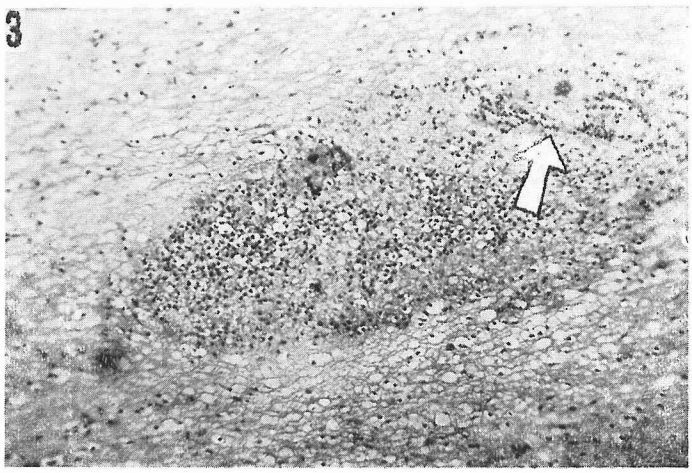

図 3：症例 1 の脳の組織像
膿瘍に隣接した脳実質細血管が拡張し（矢印），血管周囲に細胞浸潤がみられ，漸次小膿瘍を形成しつゝある。

樋口・他論文附図 2

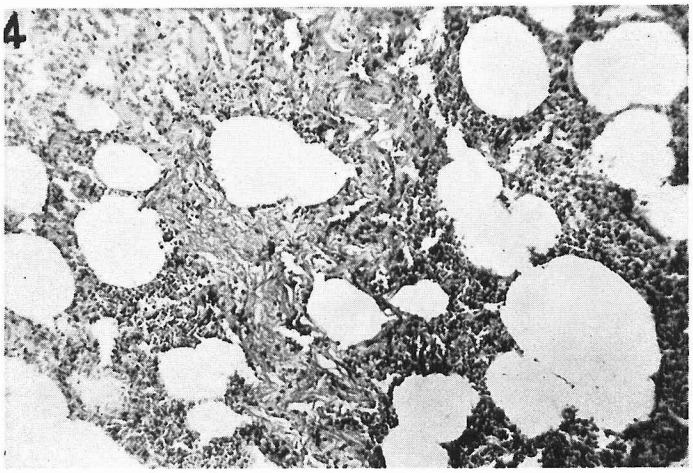

図 4：症例1の肺の組織像
胞隔性肺炎，即ち胞隔は著しく肥厚し，充血及びリンパ球少数の好中球浸潤がみられるが，肺胞内に細胞浸潤を認めえない。

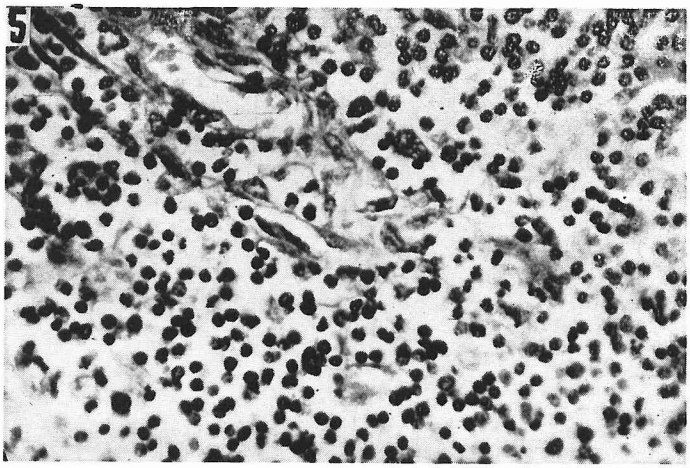

図 5：症例1の脾の組織像
急性伝染脾，髄索に鬱血が強く，洞内皮は腫大増生し，細網細胞の増殖及び好中球・リンパ球・形質球浸潤が認められる。

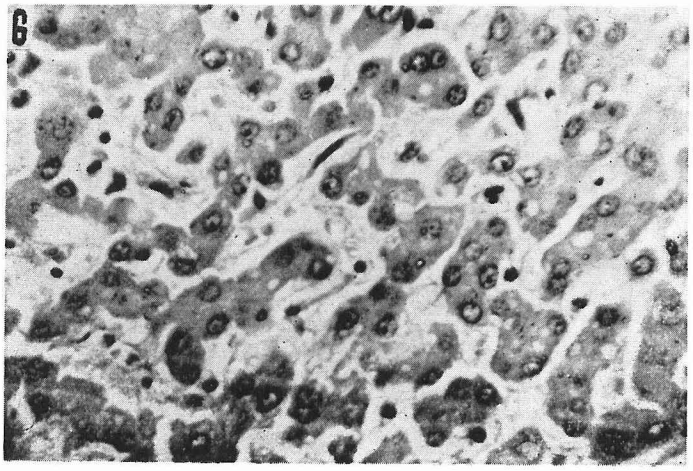

図 6：症例1の肝の組織像
肝細胞原形質に空泡を認め，星細胞は腫大・増生して Disse 腔に多量の漿液を容れている所謂漿液性肝炎の像である。

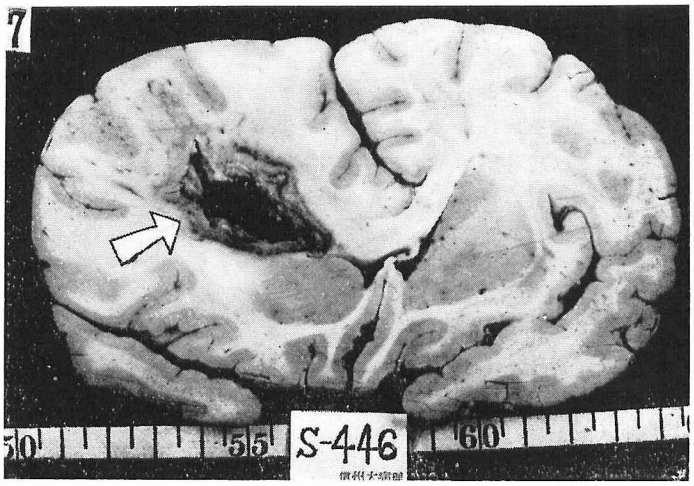

図 7：症例 2 の脳の肉眼像
大脳の左前頭葉の白質に鶏卵大の膿瘍を認める（矢印）。膿瘍壁周囲は稍々充血性である。

図 8：症例 2 の脳の組織像
（脳膿瘍の灰白質に達した部）
軟脳膜に充血が強く，蜘網膜下腔に漿液－線維素性滲出と好中球・リンパ球及び形質球浸潤を伴なつている。

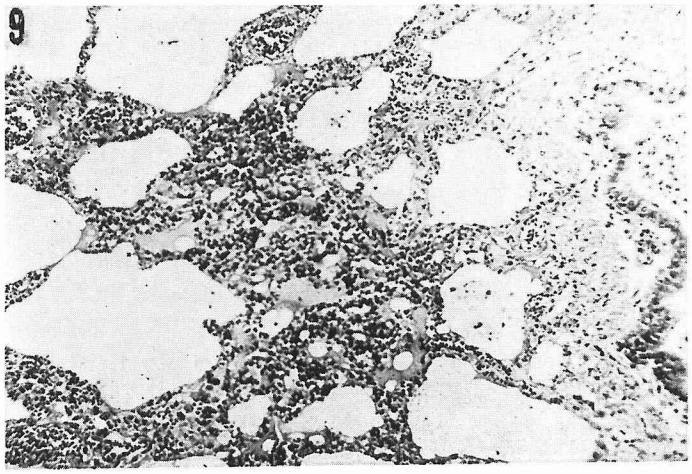

図 9：症例 2 の肺の組織像
胞隔性肺炎の像が認められ，気管支腔内に少数の好中球もみられる。

静脈炎副鼻腔の感染症および頭蓋骨の骨髄炎などより来る膿瘍形成で，かゝる場合の膿瘍は通常孤立性（単房性）のことが多く，原発病巣と直接交通している。両例共に脳周囲組織および頭蓋骨に，限局性化膿性病変をみとめられず，又骨折などもみられない。

故に本例の脳膿瘍はいずれも血行性に発生したものであることは間違いない。血行性の脳膿瘍は多発性の場合が多く，膿瘍の出来る位置は，Schorstein, Scheinker によれば，側頭葉，前頭葉に多く，解剖学的関係から右側よりも左側の大脳半球にみとめられる場合の方が3倍も多いと述べているが，特に自験第1例は，左半球の側頭葉にクルミ大，球状の膿瘍を認め，左及び右半球の後頭葉にも小膿瘍が多発性にみとめられた。

自験2症例は，臨床的にいずれも感冒を初発症状として自覚しており，その脳膿瘍の原発巣と考えられる病変は肺にみとめられる。即ち肺は両例共に一部気腫性の部分をみとめたが，全般的に硬度を増し，一部巣状に結節性硬結（nodular consolidation）を呈し，出血性で，肺胞隔は著しく肥厚し，胞隔の血管は充血し，一部肺胞腔内に出血をみとめ，主としてリンパ球の浸潤が強く，一部に好中球浸潤がみとめられるが，肺胞内には炎性細胞浸潤はみとめられず，所謂胞隔性肺炎の範疇に属する変化である。胞隔性肺炎は，わが国では日本脳炎例において始めて発見せられ，爾来詳細な研究が行われて来たが，田部教授及びその一門の研究によりウイルスに起因するものが多いことが指摘されている。インフルエンザの如き向肺性ウイルスに起因する肺炎（ウイルス肺炎）の他に，日本脳炎・麻疹・痘瘡・デング熱の如き非向肺性ウイルス疾患（ウイルス性肺炎）においてもみられる。

ウイルス肺炎は，その発生機序からも窺われるように，気管支肺炎型ないし小葉性肺炎型を呈し，巣状の病変がみとめられ，更にそれが進展して融合した型をとり，ウイルス性肺炎は，ウイルス血症による変化として，大葉性ないしびまん性に病変を現わすものが多い。田部教授は，このびまん性病変が胞隔性肺炎の本質的病変であることを指摘している。然し最近大島教授は1918年から1920年のインフルエンザ大流行時の剖検例の肺において，「胞隔性肺炎の起点から出血性細胞性肺炎，つゞいて線維素の析出に至る経過が小葉型から大葉型へと進行する。」と述べているように，本例における如く，部分的乃至巣状に胞隔性肺炎（田部教授によれば胞隔炎）を起す型もあると思われる。両例共患者が罹患した当時，全国的なインフルエンザ流行がみられており，たとえその病像は定型的ではないにせよ死亡時に感染後稍々時日（約2週間）を経過し，又抗生物質治療をうけていること等を考慮に入れゝば，ウイルス検索の機会をもたなかつたが，ウイルス肺炎殊にインフルエンザ肺炎と看做してよいものである。

ウイルス肺炎は，北本教授等も述べている如く，臨床的に異型肺炎症候群と云われる位に自覚的にも，他覚的にも極めて軽微な症状を呈するものが多いので，自験2症例においては臨床的に肺症状を明確に把握し得なかつたものと思われるし，特に後期に於いては脳症状に覆われた点が多い。

従つて本症例の胞隔性肺炎像は臨床的な意味に於いてはインフルエンザ肺炎と言うよりはインフルエンザそのものゝ病変とも解せられる。

翻つて，本症例の如き場合に脳膿瘍と胞隔性肺炎の因果関係はどのように解釈すべきであろうか。従来脳膿瘍の存する際に続発的に胞隔炎を見ることがあるとも言われているが，之は脳膿瘍中の化膿菌又は脳膿瘍を惹起するに至つた身体他部の化膿巣の起炎菌が，血行性に肺に及んで生ぜしめた反応像と理解することが出来る。然しながら胞隔性肺炎はすべて脳膿瘍に続発する変化のみであろうか。本症例のように軽度の感染脾の外は他臓器に化膿性敗血性反応巣を認め得ず，一見原発巣不明の血行性脳膿瘍の場合には，かゝる胞隔性肺炎にその原因を求めることも強ち無理な想像とは云えない。即ち脳膿瘍に続発する胞隔性肺炎もあるであろうが，又所謂原発性脳膿瘍の原因と考えざるを得ない胞隔性肺炎もあり得る訳である。このように考えれば自験症例の初発病変はインフルエンザ肺炎と考えざるを得ず，之に伴う細菌の混合感染から，血行性に脳膿瘍を形成したものと推定される。即ちウイルス感染にもとずく全身的および局所的抵抗力の低下によつて二次的細菌感染を起して肺炎を合併することは実際的にも理論的にも十分首肯し得ることであるが，自験症例の特異な点は，混合感染を起した細菌（特に第2例では非溶血性連鎖球菌）が肺に於いては，増殖ひいては化膿性炎症像を殆んど現わさないで，ウイルスによつて傷害された血管を通つて血行性に脳に達し，こゝで始めて顕著に増殖して膿瘍を形成したもので，臨床的には恰も脳の原発性腫瘍乃至脳膜炎の如き印象を与えたものであろう。

1957年のインフルエンザ流行に際して，脳症状を呈した症例の報告は未だ少く，横山等も2剖検例の脳に特別の病変を認めていない。松村教授等はA57型インフルエンザウイルスによる脳炎及び種々の脳症状を呈した小児症例の5例を報告し，A57型ウイルスに，従

来のA型インフルエンザとは異なる特殊の性質を假定しているが，インフルエンザに脳膿瘍を合併した症例を明らかにした報告は未だ之をみない。

従つて臨床的に脳・脳膜症状を呈するインフルエンザ症例のなかには，自験2症例の如き病変又はその初期像のあり得ることは十分留意する必要があるのではないか。

結　論

1957年12月インフルエンザ流行期に，脳症状を呈して死亡した2例の患者の病理解剖学的検索において，いずれも脳膿瘍を認め，これがインフルエンザ肺炎に続発したものであることを述べ，インフルエンザ流行時の脳合併症として注目すべき病変であることを指摘した。

細菌学的検査をおこなつて戴いた，信州大学医学部細菌学教室（主任：田崎忠勝教授）諸氏に感謝する。

本論文の要旨は，1958年6月22日日本内科学会第22回信越地方会において発表した。

文　献

①青木直人：インフルエンザ肺炎，初版，日本医学雑誌株式会社，東京，昭24.　②Buxton, R. W., et al.: Metastatic brain abscess, Surgery, 13: 309～315, 1943.　③北本　浩・他：ビールス肺炎，初版，南江堂，東京，昭30.　④松村龍雄・他：脳炎等の脳症状を呈したA57型インフルエンザの小児症例，日本医事新報，No. 1777: 15～21, 昭33.　⑤永原貞郎：香川県及び岡山県に発生したインフルエンザ様疾患に関する研究，日新医学，36（6）: 309～312, 昭27.　⑥永原貞郎：ウイルス肺炎とウイルス性肺炎，信州医学雑誌，7（1）: 1～8, 昭33.　⑦大島福造：インフルエンザ肺炎剖検の回顧，現代医学，5（3）: 294～298, 昭33.　⑧Sachs, E.: An analysis of brain abscesses observed during the past thirty years, Ann. Surg., 123: 785～788, 1946.　⑨Scheiker, I. M.: Medical neuropathology, Charles C Thomas・Publisher, Springfield・Illinois, U. S. A. 1951.　⑩Schorstein, G. I.: The lecture on abscess of the brain in association with pulmonary disease, Lancet, Lond., 2: 843～852, 1909.　⑪高松英雄・他：ウイルス性疾患に於ける肺炎の研究，日病会誌，39（総会号）: 151～155, 昭25,　⑫玉川忠太：胞隔性肺炎の病理組織学的研究，日病会誌，32: 316～319, 昭17.　⑬田部　浩：胞隔性肺炎に就いて，日病会誌，28: 359～361, 昭13.　⑭横山　武・他：1957年流行のインフルエンザの剖検例について，日病会誌，47（1）: 12～15, 昭33.

Influenza Accompanied with Brain Abscess

— Two Autopsy Cases of Influenza in Winter of 1957 —

Yoshio Higuchi and Taizō Fukunishi
Department of Pathology, Faculty of Medicine, Shinshu Universitzy
(Director: Prof. T. Nasu)

Mikio Nomura
Department of Internal Medicine, Faculty of Medicine, Shinshu University
(Director: Prof. T. Tozuka)

In this paper two cases complained of nervous symptoms which occurred in the prevalence of influenza in December 1957, were reported. Post mortem examination revealed the brain abscess in association with interalveolar pneumonia.

The mechanism of development of the idiopathic brain abscess was discussed and it was emphasized that the brain abscess was noteworthy as a complication of influenza.