Studies on the Tissue Respiration of the Thyroid Gland

Part 2. Influences of antithyroid drugs upon the tissue respiration of the thyroid tissue

Fukashi Maezawa
Department of Surgery, Faculty of Medicine, Shinshu University
(Director: Prof. K. Maruta)

Influences of antithyroid drugs upon oxygen consumption of the thyroid tissue of rabbits were investigated by the present author and the results obtained were summarized as follows:

1. Oxygen consumption of the thyroid tissue of rabbits administered with Methiocil (Methylthiouracil) increases remarkably, and the enlargement of the thyroid is simultaneously observed. This oxygen consumption may have a close relation to the histological alterations attributed to excessive secretion of TSH, especially to the high epithelial cells or its proliferation.

2. By the administration of Mercazole (1-Methyl-2-Mercaptoimidazole) oxygen consumption of thyroid tissue of rabbits is gradually reduced and the thyroid itself shows a tendency of contraction, which may not be due to the direct action of Mercazole upon the thyroid tissue, but may be due to the indirect actiom mediated by some factors in vivo.

3. By the administration of Lugol's solution, oxygen consumption of thyroid tissue of rabbits is remarkably reduced and the thyroid itself is contracted. This oxygen consumption may heve a close relation to the histological alterations due to suppression of TSH secretion, especially to the low epithelial cells of follicles.

4. The above obtained results may clarify the effects and mechanism of various antihyroid drugs upon the tissue respiration of the thyroid gland, and those are submitted to confirm experimentally the clinical data in the previous reports.

実験的甲状腺中毒症の肝障害並びに肝庇護に関する細胞学的研究

第一編　実験的甲状腺中毒症における肝障害の細胞学的研究

昭和33年10月23日受付（特別掲載）

信州大学医学部丸田外科教室
浦　野　　晃

緒　言

バセドウ氏病及び甲状腺中毒症に肝の機能障害があることは，古くより知られた事実であつて，これに関する業績は枚挙にいとまのない程である。又実験的甲状腺中毒症においても肝の機能障害或は肝の組織学的変化のあることが多数報告されている。然し従来のこの方面の組織学的研究は単に形態学的変化の追求を主としたものが多く，細胞の微細構造特に糸粒体等の変化を追求して肝機能との関係を論じた報告は殆んど見当らない。

一方バセドウ氏病における肝の機能障害はその外科的治療に際して重要な意義を有するものであつて，バセドウ氏病の手術後に現われる術後バセドウ反応は肝の機能障害と密接な関係を有するものとされているから①②③，バセドウ氏病の肝の機能障害を詳細に究明し，その成績に立脚して肝の庇護法を確立することは外科臨牀上極めて重要なことゝ言わねばならない。

余はかゝる観点から実験的甲状腺中毒症における肝の組織学的変化を追求し，更にこれの治療の理論的根拠を明らかにせんとした。本編においては主として肝細胞における糸粒体の変化並びに肝糖原の消長を追求し，本症における肝障害の様相を知らんとした。

第1章　実験方法

実験動物はすべて体重700gr前後の成熟雄性モルモットを一定の檻に入れて，卯の花，小麦，玉蜀黍及び野草で約10日間飼育し，一定の環境に慣らした後に使用した。食餌には特に Vitamin 類の欠乏しないように注意した。

無処置モルモットを給食後20時間絶食せしめた後に肝の一定部位より小切片を採取したものを対照群とし，実験群は次の3群に分けた。実験第一群は同一条件のモルモットに甲状腺末（Thyroidium：藤沢薬品）を1日 0.01gr 宛15日間投与し，20時間絶食後に断頭して肝切片を採取した。実験第二群は同様の条件で甲状腺末 0.05gr 宛15日間投与し，20時間絶食後に断頭して肝切片を採取した。実験第三群は甲状腺末 0.1gr 宛15日間投与し，20時間絶食後に断頭して肝切片を採取した。

肝切片は可及的速かに中性 Formalin, Zenker-Formol, Levi 氏液で固定し，凍結切片及び Paraffin 包埋後 3μ の連続切片を作り，Sudan III, H-E, Azan-Mallory，過沃素酸 Schiff 反応，唾液消化試験，Heidenhain 氏鉄 Hematoxylin, Kull 氏法及び過沃素酸 Schiff 反応と Heidenhain 氏鉄 Hematoxylin 重複染色④等を行つた。

第2章　実験成績

I　対照群

一般所見をまとめて表示すれば第1表の如く，時として極く微量の脂肪顆粒（写真1），或は空胞の出現，又時に細胞索の極く軽度の乱れが見られる以外は特別の異常所見は見られない。糖原は全例に多量に認められ特に小葉の内層に著明である（写真2）。

細胞所見をまとめて表示すれば第2表の如く，弱拡大では小葉の内層は非常に明るく，中間層より外層にかけて稍々暗調を呈し，少数の極めて暗調の細胞が孤立性に散在している。

油浸1500倍で見れば糸粒体の形態及び配列は小葉内の部位によつて異なる為，小葉を内層，中間層，外層

第 1 表　　対　照　群

No.	肝臓所見 肝細胞索	鬱血	空胞変性	毛細血管洞	脂肪沈着	肝糖原量	肝重量 (g)	肝重量/体重	体重 (g)
1	整	－	－	狭	－	⧻	24.1	0.034	708
2	整	－	－	狭	－	⧺	23.6	0.033	715
3	整	－	－	狭	－	⧺	22.3	0.032	692
4	整	－	－	狭	－	⧻	21.8	0.031	702
5	整	－	外層 ＋	狭	－	⧻	21.3	0.031	685
6	整	－	－	狭	－	⧻	24.9	0.035	711
7	稍々不整	－	－	稍々拡大	－	⧺	22.4	0.032	697
8	稍々不整	－	－	狭	外層 ＋	⧻	20.4	0.030	680

－ 無し・ ＋ 僅微・ ⧺ 軽度・ ⧺ 中等度・ ⧻ 高度

第 2 表　　対　照　群

No.	糸粒体所見 消失	減少	腫大	粗大顆粒	大小不同	変形	染色性低下	均等配列	網目様配列	毛細血管洞へ集中	細胞所見 萎縮	境界	暗明細胞混在	毛細胆管
1	－	－	－	－	－	－	－	－	⧻	⧺	－	明	－	不明
2	－	－	－	－	－	－	－	－	⧺	⧺	－	明	－	不明
3	－	－	－	－	－	－	－	－	⧻	⧺	－	明	－	不明
4	－	－	－	－	－	－	－	－	⧻	⧺	－	明	－	不明
5	－	－	－	－	－	－	－	－	⧻	⧺	－	明	－	不明
6	－	－	－	－	－	－	－	－	⧺	⧺	－	明	－	不明
7	－	－	－	－	－	－	－	－	⧺	⧺	－	明	－	不明
8	－	－	－	－	－	－	－	－	⧻	⧺	－	明	－	不明

－ 無し・ ＋ 僅微・ ⧺ 軽度・ ⧺ 中等度・ ⧻ 高度

の3層に分けて観察した。細胞は大きく丸味を帯びている。内層では糸粒体は比較的数がすくなく，中心静脈より2～3列以内の細胞の糸粒体は小球状のものが多く糸状の糸粒体はすくない。糸粒体は図1及び写真3の様に糖原空胞の為に細胞辺縁及び核の周囲に集まる傾向を示すが，それより外側では図2の様に糸粒体は数を増すと共に糸状形のものが多くなり，網目様配列の傾向を示すが，中間層程明瞭ではない。中間層では図3の様に糸粒体は繊細な球状のものと糸状のものが略々同数に見られ，特有の配列を示し恰かも網目を形成しているように分布している（写真4）。外層では図4の様に糸粒体は小球状のものが多く，比較的均等に分布しているが，毛細血管洞側に多く集まり，その中間には幾つかの糖原空胞を有する。全体を通じ連珠状糸粒体は稀で，又粗大顆粒は殆んど認めない。上述の3層は劃然と区別されているわけではなく，その間には移行が見られる。糖原は全例に多量に認められるが，PAS と鉄 Hematoxylin の重複染色で観察すると，糸粒体の存在しない細胞形質の空虚な部（糖原空胞）は糖原で満されている。

Ⅱ　実　験　群

1. 実験第一群

一般所見としては表3の様に肝細胞索の乱れは殆んどなく，1例に極く軽度の鬱血が見られ，又毛細血管洞の軽度の拡大が見られる。脂肪沈着は2例に明白に見られ，特に外層に著明である（写真5）。糖原は1例に中間層より外層にかけて痕跡的に見られる。

細胞所見は弱拡大では対照群に比し幾分暗調を呈するが，内層では比較的淡明となり，中間層より外層にかけ全く暗調の細胞が孤立性に少数散在する。

油浸1500倍で見れば細胞は幾分萎縮し，特に中間層では明白である。内層では最内側細胞の糸粒体は消失する傾向を示し（写真6），中心静脈より2～3列目以内の細胞の一部では図5の様に糸粒体は全く消失して無定形の微細顆粒状を呈するか，又は極く少数の糸粒体が存在するに過ぎない。それより外側の多くの細胞は図6の様に稍々腫大し染色性の低下した糸粒体を有し，図7の様に少数ではあるが変形した糸粒体を有

第3表　　実　験　群

	No.	肝臓所見						肝重量 (g)	肝重量/体重	処置前体重 (g)	最終体重 (g)	体重増減 (g)
		肝細胞索	鬱血	空胞変性	毛細血管洞	脂肪沈着	肝糖原量					
実験第一群	11	整	－	全　層＋	稍　拡　大	全　層＋	中間層 外　層＋	15.4	0.027	724	571	-153
	12	整	－	－	稍　拡　大	全　層卅	－	17.6	0.029	761	602	-159
	13	整	－	－	稍　拡　大	全　層卅	－	13·6	0.025	708	547	-161
実験第二群	14	整	－	－	狭	全　層卅	中間層 外　層＋	14.9	0.029	769	516	-253
	15	整	－	－	稍　拡　大	全　層卅	－	14.6	0.029	713	512	-201
	16	稍不整	－	－	内層稍拡大	外　層＋	中間層 外　層＋	14.1	0.027	718	524	-194
実験第三群	17	整	卅	－	内層稍拡大	外　層＋	－	12.4	0.027	742	454	-288
	18	整	－	－	狭	－	－	12.3	0.030	724	407	-317
	19	稍不整	卄	－	内層稍拡大	外　層卄	－	12.5	0.026	735	481	-254
	20	稍不整	卄	外　層卅	内層稍拡大	外　層卄	散在性＋	12.1	0.027	718	448	-270
	21	稍不整	－	内　層卄	内層稍拡大	中間層卅	外　層＋	11.8	0.027	705	442	-263
	22	稍不整	卄	中間層 外　層卅	内層稍拡大	－	－	11.4	0.028	695	401	-294
	23	稍不整	－	－	狭	全　層卅	散在性＋	12.9	0.026	721	493	-228
	24	不　整	－	中間層 外　層卅	稍　拡　大	－	－	10.5	0.025	680	415	-265

第 4 表　　実験第一群

No.	部位	糸粒体所見 消失	減少	腫大	粗大顆粒	大小不同	変形	染色性低下	均等配列	網目様配列	毛細血管洞へ集中	細胞所見 萎縮	境界	明暗混在細胞	毛細胆管	孤立性の糸粒体消失細胞の有無
11	内層	++	+++	+++	++	++	++	+++	+++	−	+	++	明	−	不明	−
	中間層	−	−	++	+	+	−	−	++	−	+++	+++	明	−	不明	−
	外層	−	−	++	+	+	+	−	++	−	++	++	明	−	不明	+
12	内層	+++	++++	++	+	++	+++	++++	+++	−	+	++	明	−	不明	−
	中間層	−	+	++	+	+	−	+	++	−	+++	+++	明	−	不明	+
	外層	−	−	++	+	+	+	−	++	−	++	++	明	++	不明	+
13	内層	+++	++++	++	+	++	++	+++	+++	−	−	++	明	−	不明	−
	中間層	−	−	++	+	+	−	+	++	−	+++	+++	明	−	不明	+
	外層	−	−	++	+	+	−	−	++	−	++	++	明	++	不明	+

第 5 表　　実験第二群

No.	部位	糸粒体所見 消失	減少	腫大	粗大顆粒	大小不同	変形	染色性低下	均等配列	網目様配列	毛細血管洞へ集中	細胞所見 萎縮	境界	明暗混在細胞	毛細胆管	孤立性の糸粒体消失細胞の有無
14	内層	+++	++++	++	++	++	+++	+++	+++	−	−	+++	明	−	不明	−
	中間層	−	++	+++	+++	++++	++	+++	++	−	+++	++++	明	−	稍明瞭	+
	外層	−	−	+++	+++	+++	+++	++	+++	−	++	+++	明	++	稍明瞭	++
15	内層	+++	+++	++	++	++	+++	+++	+++	−	−	+++	明	−	不明	−
	中間層	−	++	+++	+++	++	++	+++	+++	−	++	++++	明	++	不明	+
	外層	−	−	+++	+++	+++	++	++	++++	−	−	+++	明	++	不明	++
16	内層	++++	++++	++	++	++	+++	++++	+++	−	−	++	明	−	不明	−
	中間層	−	++	+++	+++	+++	++	+++	+++	−	+++	+++	明	++	不明	−
	外層	−	−	+++	++	+++	+++	++	+++	−	++	+++	明	++	不明	+

する細胞が見られる。外側に行くに従い糸粒体は濃染し，且つ著しく多くなり，中間層では染色性の低下した糸粒体や，変形した糸粒体等はなく，僅かに腫大した球状乃至桿状の糸粒体が見られ，図8の様に毛細血管洞に向つて集中しその間は空虚となつているが，そこには糖原は証明されない。その際桿状糸粒体は毛細血管洞を指向している。対照群の如く糸粒体が網目様配列を示す細胞は全く見られない。外層も大部分が図8の様な細胞で占められている。最外層には繊細な糸粒体を持つた大きく淡明な細胞が少数孤立性に又は数個の集団をなして存在している。小葉全体を通じて粗大顆粒の出現は少数に過ぎない。即ち既に全体的に糸粒体の腫大化が現われているが，特に内層においては糸粒体の消失，染色性の低下，異常変形等が著しい。これは甲状腺末投与による変化が早期から内層に始まることを示すものと言える。

尚体重は著しく減少し，又肝重量及び肝重量体重比も著しく減少している。

2. 実験第二群

一般所見としては表3の様に肝細胞索は1例では稍々不整で，毛細血管洞は2例において稍々拡大している。脂肪沈着は1例には中等度に，1例には多量に認められる（写真7）。糖原は2例において中間層より外層にかけて痕跡的に認められる（写真8）。本群と第一群との間には著しい差はない。

細胞所見は弱拡大では対照群に比し一般に暗調を呈

するが，内層では比較的明るく，中間層，外層では一般に暗調を呈し且極めて暗調な細胞が孤立性に少数散在する。この暗調細胞の数は第一群に比較すると多い。

油浸1500倍で見れば細胞は第一群に比し著しく萎縮し，対照群の細胞の $^1/_2$ にも及ばないものが多数に認められ，且細胞は丸味を失つて稜角状となる。内層の糸粒体は第一群と同様に減少して消失の傾向を示し，小葉の凡半数において消失している。又その形態は第一群と略々同様である。中間層及び外層では糸粒体は更に著しく腫大し，図9の様に球状及び桿状の糸粒体が略々同数に見られるが，糸粒体の大小不同性が目立つている。糸粒体は細胞内において写真9の様に略々均等に分布しているが，特に中間層の細胞では図10及び写真10の様に糸粒体は毛細血管洞に向つて集中する傾向が見られ，その際桿状の糸粒体は毛細血管洞を指向する傾向が見られ，その中間の空虚な部には糖原は証明されない。又図11の様に第一群に比し粗大顆粒の出現は稍々著明となり，異常変形を示す糸粒体は内層の糸粒体消失領域の周囲及び外層に多数見られる。外層には図12の様に大きく丸味を帯びた淡明な細胞が散在性に見られ，その中には比較的繊細な球状又は糸状の糸粒体が多数認められることは第一群と同様である。即ち本群の変化は第一群と同様な傾向を示し，その程度は更に著しい。

尚体重は第一群におけるよりも著しい減少を示すが，肝重量及び肝重量体重比においては特に差はない。

3. 実験第三群

一般所見としては表3の様に肝細胞索は軽度の不整を示すものが多く，外層に及ぶに従つて不整の度が著しくなる傾向がある。鬱血は4例に見られたが軽度であり，中心静脈は一般に稍々拡大しているが，部位により可成りの相違があつて一様ではない。毛細血管洞は一般に狭小であるが，内層では拡大している傾向がある。脂肪沈着は5例に見られたが，3例においては極く少量であつていずれも外層に著明である（写真11）。4例に脂肪染色，PAS反応共に陰性を示す空胞の出現を見た（写真12）。その他壊死，細胞浸潤，間質結合織の増殖等の変化はない。糖原は5例には全く証明されず，3例には痕跡的に認められる。

細胞所見は弱拡大では対照群に比し可成り暗調を呈するが，内層では稍々淡明であり，中間層及び外層では著しく暗調な細胞と比較的明調な細胞とが全く不規則に混在している（写真13）。かくの如く鉄Hematoxylin及びKull染色では内層は淡明となるが，H-E染色では寧ろ逆に内層の方がEosinに強く染つている。

油浸1500倍で見れば小葉全体に亘り細胞は高度に萎縮し，その大さは対照群の $^1/_3$ にも及ばないものが多数に見られ，且細胞は稜角状のものが大多数で丸味を帯びたものは極く少数である。内層の細胞の糸粒体は完全に消失して，無構造の微細顆粒状のものが均等に又は凝集状になつて存在するのみである。かゝる変化を示す細胞においても細胞境界は明瞭で，核は縮小し核網は不明であるが，核膜並びに核小体は共に明確に認められる。糸粒体の消失領域は個体により，又同一肝でも小葉により一定していないが，大体において中心静脈の周囲に輪状に広がり，小葉の略々 $^1/_3$ を占めている。所によつては深く外層に至る楔状に広がつている。中間層及び外層における糸粒体の特徴は高度の腫大及び多数の粗大顆粒の出現，糸粒体の大小不同性，高度の異常変形（三日月形，半月形，曲玉状，両端が細く尖つて不規則となる等），染色性の低下等である。この部において最も多く見られる細胞は図13の様に種々の形の糸粒体を有し，その多くは腫大した球状乃至長円形であるが，染色性の低下した糸粒体，或は微細な球状又は糸状の糸粒体も少数混在している。その他図14の様に腫大して高度の変形を示す糸粒体によつて占められている細胞，或は図15の様に大部分の糸粒体の染色性が低下しているものもあるが，なかには糸粒体の中心部のみ染色性が低下している細胞も見られ，又図16の様に細胞自身は著しく小さく，腫大した糸粒体が僅かにあるもの，或は図17の様に多数の粗大顆粒を含む細胞，或は図18の様に粗大な顆粒を含む暗調の細胞等があつて，この部における細胞の糸粒体は形態が極めて雑多で且著しい大小不同性を示している。又対照群の様な糸粒体の網目様配列は全く見られず，写真13の様に糸粒体は比較的均等に分布しているか又は細胞形質は凝集した様に団塊を形成して糸粒体も数ヶ所に密集し所々に不規則形の空虚な部を生じているが，こゝには糖原は証明し得ない。又糸粒体の毛細血管洞への集中像は見られない。尚注目すべきことは第一群及び第二群と同様に最外層に少数ではあるが，図19の様に明るく比較的大きな且丸味を持つた細胞が散在することであつて，この細胞は対照群に見られる様な，比較的繊細な長糸状乃至球状の糸粒体を有している。もう一つの特徴は高度の変形を示す糸粒体は外層に最も多く，次いで糸粒体消失領域の外側に多く見られ，両者の中間では少いことである。

尚体重の減少は第一群及び第二群よりも一層著明となり，又肝重量も減少しているが，肝重量体重比は第

第 6 表　　実　験　第　三　群

No.	部位	糸粒体所見 消失	減少	腫大	粗大顆粒	大小不同	変形	染色性低下	均等配列	網目様配列	毛細血管洞へ集中	細胞所見 萎縮	境界	混在 明暗細胞	毛細胆管	孤立性の糸粒体消失細胞の有無
17	内層	⧻	⧻	⧻	⧺	⧺	⧻	⧻	⧻	－	－	⧻	明	－	不明	－
	中間層	⧺	⧺	⧻	⧻	⧻	⧻	⧻	⧻	－	－	⧻	明	⧻	不明	＋
	外層	⧺	⧺	⧻	⧻	⧻	⧻	⧻	⧻	－	＋	⧻	明	⧻	不明	⧺
18	内層	⧻	⧻	⧻	⧺	⧺	⧻	⧻	⧻	－	－	⧻	明	－	不明	－
	中間層	＋	⧺	⧻	⧻	⧻	⧻	⧻	⧻	－	－	⧻	明	⧺	不明	＋
	外層	－	－	⧻	⧻	⧻	⧻	⧺	⧻	－	－	⧻	明	⧻	不明	＋
19	内層	⧻	⧻	⧻	⧺	⧺	⧻	⧻	⧻	－	－	⧻	明	－	不明	－
	中間層	⧺	⧺	⧻	⧻	⧻	⧻	⧻	⧻	－	－	⧻	明	⧻	不明	＋
	外層	－	－	⧻	⧻	⧻	⧻	⧺	⧻	－	＋	⧻	明	⧻	不明	＋
20	内層	⧻	⧻	⧻	⧺	⧺	⧺	⧻	⧻	－	－	⧻	明	－	不明	－
	中間層	⧺	⧺	⧻	⧻	⧻	⧻	⧻	⧻	－	＋	⧻	明	⧺	不明	＋
	外層	⧺	⧺	⧻	⧻	⧻	⧻	⧻	⧻	－	＋	⧻	明	⧺	不明	⧺
21	内層	⧻	⧻	⧻	⧻	⧺	⧻	⧻	⧻	－	－	⧻	明	－	不明	－
	中間層	⧺	⧻	⧻	⧻	⧻	⧻	⧻	⧻	－	－	⧻	明	⧺	不明	⧺
	外層	⧺	⧺	⧻	⧻	⧻	⧻	⧻	⧻	－	－	⧻	明	⧻	不明	⧺
22	内層	⧻	⧻	⧻	⧺	⧻	⧻	⧻	⧻	－	－	⧻	明	－	不明	－
	中間層	⧺	⧺	⧻	⧻	⧻	⧻	⧻	⧻	－	－	⧻	明	⧺	不明	⧺
	外層	⧺	⧺	⧻	⧻	⧻	⧻	⧻	⧻	－	＋	⧻	明	⧻	不明	⧺
23	内層	⧻	⧻	⧻	⧺	⧺	⧻	⧻	⧻	－	－	⧻	明	－	不明	－
	中間層	＋	⧺	⧻	⧻	⧻	⧻	⧻	⧻	－	－	⧻	明	⧺	不明	＋
	外層	－	－	⧻	⧻	⧻	⧻	⧺	⧻	－	＋	⧻	明	⧺	不明	⧺
24	内層	⧻	⧻	⧻	⧺	⧺	⧻	⧻	⧻	－	－	⧻	明	⧺	不明	－
	中間層	⧺	⧻	⧻	⧻	⧻	⧻	⧻	⧻	－	＋	⧻	明	⧻	不明	＋
	外層	⧺	⧺	⧻	⧻	⧻	⧻	⧻	⧻	－	＋	⧻	明	⧻	不明	＋

一群及び第二群と略々同じである。

Ⅲ　実験成績総括

対照群

肝細胞索は整然としており，時として軽度の脂肪顆粒の出現，空胞の発現を見るのみで，他に異常を認めず，糖原は多量に認められ，特に内層，中間層に多い。

細胞所見では細胞は大きく丸味を有し，糸粒体はすべて繊細な球状或は糸状であつて大きさは略々一定し粗大顆粒及び中型顆粒は稀で，糖原空胞を囲む様に配列して網目様の分布をなすか，又は毛細血管洞に向つて集中する。

実験第一群

肝細胞索は整然とし，軽度の鬱血，毛細血管洞の拡大，脂肪の出現が見られ，糖原は1例に痕跡的に認められるのみである。細胞は中間層において萎縮し，糸粒体は内層より消失し始め，対照群の如き網目様配列は見られないが，毛細血管洞に向つて集中する傾向を残している。中間層及び外層の糸粒体は軽度に腫大するのみで，変形，染色性の低下等は見られない。従つて糸粒体の変化は中心静脈の周囲より始まるものと考えられる。

実験第二群

肝細胞索は稍々不整となり，毛細血管洞は内層では軽度に拡大し，脂肪沈着を見る。糖原は2例に痕跡的に認められるのみである。細胞の萎縮は著明となつて丸味を失い，稜角状のものが多くなる。内層の糸粒体の消失領域は外層に向つて広がり，糸粒体の形態変化

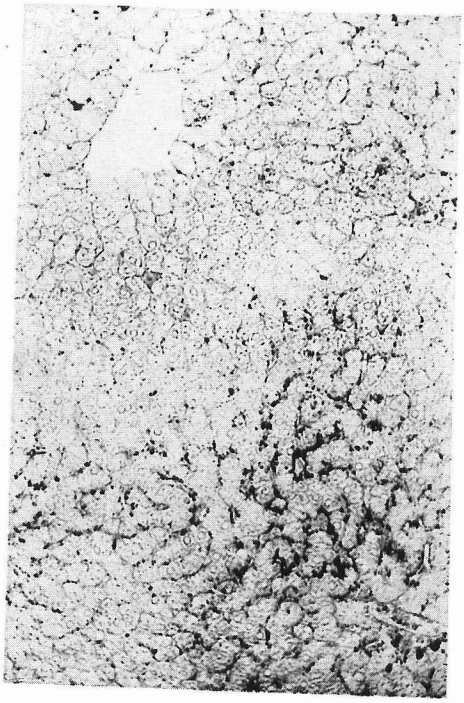

写真 1.　対　照　群　　*No.* 8
脂肪沈着　＋　　(×150)

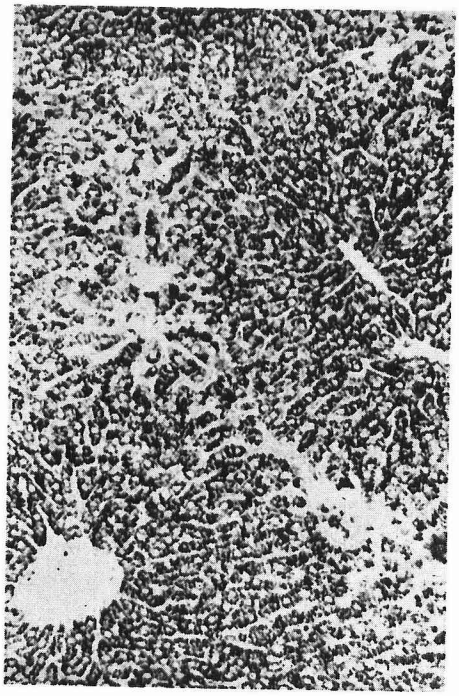

写真 2.　対　照　群　　*No.* 6
肝 糖 原　卌　　(×150)

写真 3.　対　照　群　　*No.* 3
内層：球状の糸粒体多く，細胞周辺，
核周囲に集まる。　　(×1000)

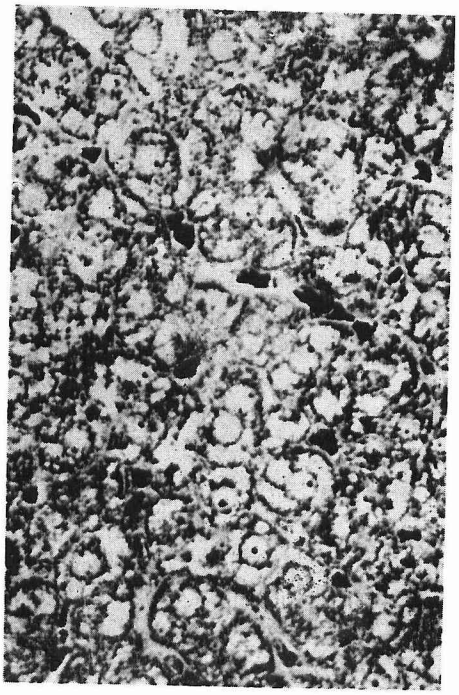

写真 4.　対　照　群　　*No.* 3
中間層：糸粒体は網目様に配列する。
(×600)

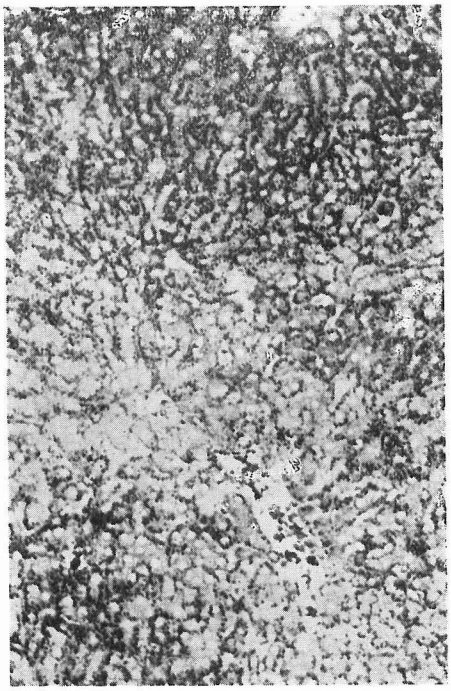

写真 5.　実験第一群　　*No.* 13
脂肪沈着　卅　　(×150)

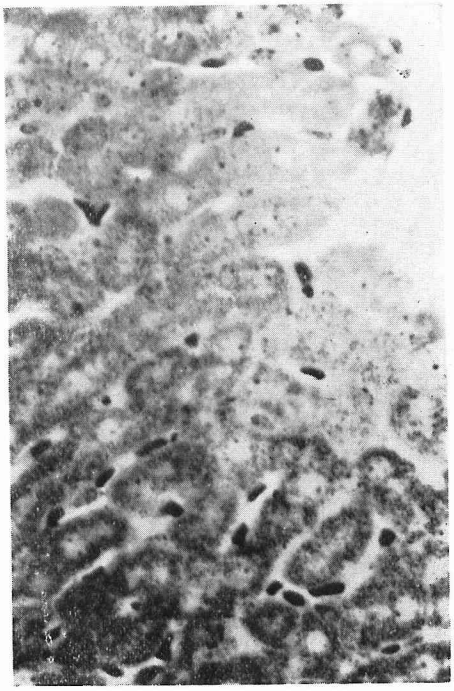

写真 6.　実験第一群　　*No.* 11
内層：糸粒体消失の傾向を示す。
(×600)

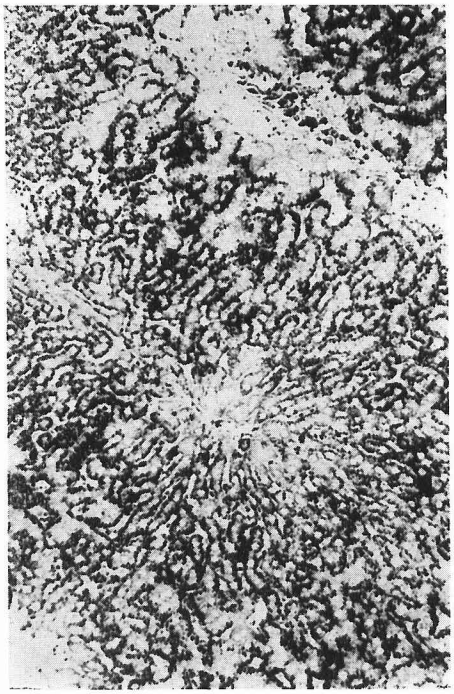

写真 7.　実験第二群　　*No.* 15
脂肪沈着　卅　　(×150)

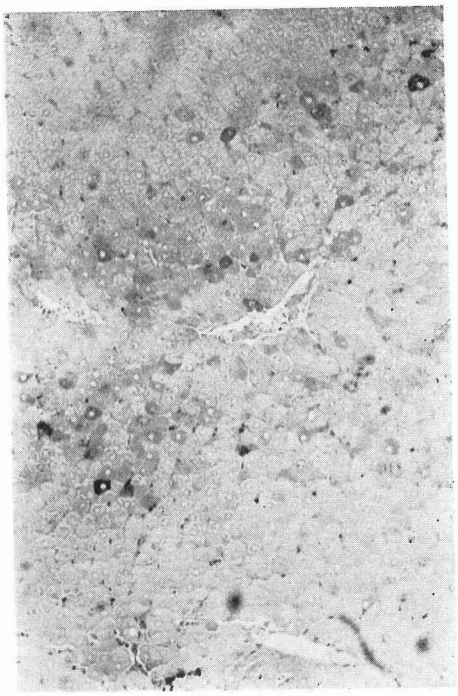

写真 8.　実験第二群　　*No.* 14
肝糖原　＋　　(×150)

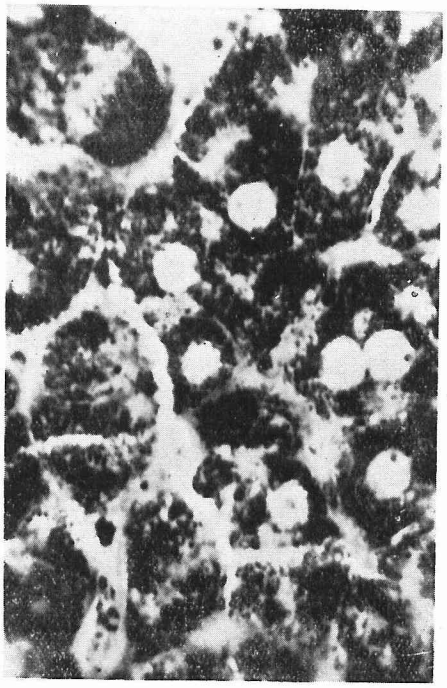

写真 9.　実験第二群　　*No.* 14
中間層：糸粒体は均等に配列す。
(×1000)



写真10.　実験第二群　　*No.* 14
中間層：糸粒体は毛細血管洞へ向つて集中する。　(×600)

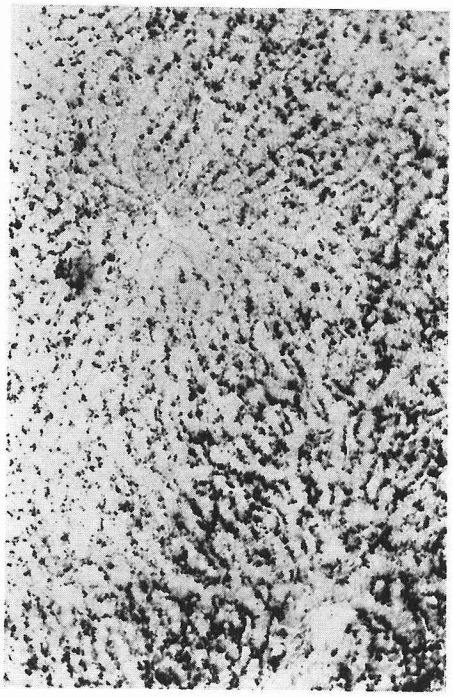

写真11.　実験第三群　　*No.* 23
脂肪沈着　卅　(×150)

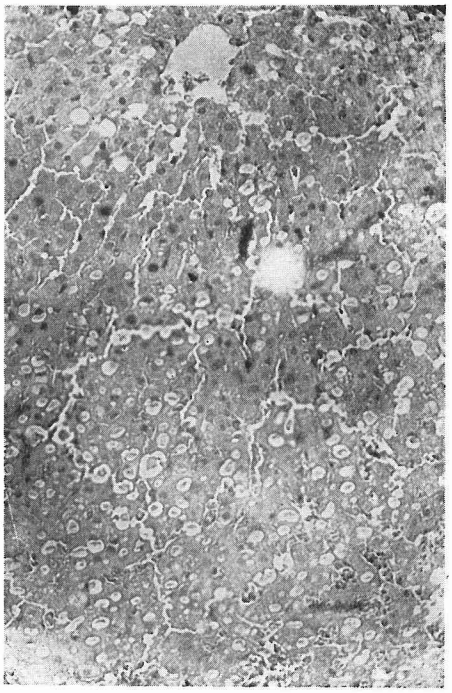

写真12.　実験第三群　　*No.* 22
空胞変性　卅　(×200)

写真13. 実験第三群 *No.* 17
明調細胞と暗調細胞とが混在し，糸粒体は均等に配列する。 (×600)

は漸く明白となり，著しく腫大し，異常変形を来したものが糸粒体の消失領域の周囲のみならず外層にも現われて来る。又大小不同性が見られる様になる。糸粒体は中間層においては毛細血管洞に集中する傾向が見られるが，内層，外層では略々均等に分布する様になり，対照群とは全く異つている。以上を要約すれば内層に始つた変化は次第に外方に向つて拡大すると共に，外層においても変化が著しくなる所見が認められる。

実験第三群

肝細胞索は稍々不整のものが多く，約半数に鬱血，脂肪沈着，空胞変性が見られ，毛細血管洞も拡大する。糖原は3例に痕跡的に認められるのみである。細胞の萎縮は一層著明となり，大さが対照群の $^1/_3$ にも及ばないものが多数に見られ，且稍々明調の細胞と暗調の細胞とが不規則に混在している。内層における糸粒体の消失領域は外層に向つて更に著明に拡大している。糸粒体の変化は本群では小葉全体に著しくなり，高度の腫大，粗大顆粒の多数の出現，大小不同性，高度の変形，染色性の低下，輪状顆粒の出現等の多彩な変化が見られる。又重要な変化としては糸粒体の配列が変り，網目様配列或は毛細血管洞への集中像は全く見られない。かゝる変化の最も著明な部は最初に糸粒体の消失を来す内層であり，次いで異常変形糸粒体の多く現われる外層である。以上の細胞学的変化並びに糸粒体の変化と糖原含有量との間には並行関係が見られない。尚実験群全体を通じて小葉の最外層に比較的繊細な糸粒体を持つた淡明で大きい細胞が少数出現する。

第3章 考 按

バセドウ氏病乃至甲状腺中毒症並びに実験的甲状腺中毒症における肝の病理組織学的研究に関する報告は多数あるが⑤⑥⑦⑧⑨⑩⑪⑫⑬⑭⑮⑯，その変化は極めて複雑である。特に実験的甲状腺中毒症における肝の病理組織学的変化については報告者により可成りの相違がある。これは投与した甲状腺剤の種類，投与方法，投与量及び投与期間，個体の甲状腺剤に対する感受性食餌等種々の因子によつて左右されるものと想像される。即ち百瀬⑪，藤井⑫は白鼠に種々の量の甲状腺末を与え，投与量によつて肝の変化が異なることを報告し，又 Korenchevsky et al⑰は少量投与では肝は肥大し，大量投与では逆に萎縮して重量が減少することを報告している。実験的甲状腺中毒症の肝における病理組織学的変化について従来の報告を總括すれば，脂肪変性を始めとして種々の変性，壊死，鬱血等の変化が起り，これ等の変化はいずれも小葉の内層に著明に現われ⑨⑩⑪⑫⑬，更に小葉間結合織の増殖，硬変，小葉間への細胞浸潤等も認められると言う⑧⑬⑭。然し毎常かゝる著明な変化を生ずるものではなく，百瀬⑪，Korenchevsky⑰等は単に肝細胞の萎縮を来すに過ぎないと報告している。余の実験成績においては，全例に細胞の著明な萎縮を認め，一部のものに軽度の鬱血，脂肪沈着，空胞変性等が見られたが，壊死の如き高度の病変は全く見られなかつた。これは投与量及び投与期間に関係するものと考えられ，特に投与期間が比較的短いことに因るものと考えられる。しかしながらこゝに注目すべきことは，実験第一群の肝小葉内層においては，細胞境界は判然とし，核膜，核小体共に明瞭な細胞で占められているにも拘わらず，既に糸粒体が消失し始め，実験第三群では糸粒体は全く消失していることである。この事は糸粒体は早期から外来刺戟に対して鋭敏に反応し，一見肝細胞には変化がないようであるが，細胞機能の点より見れば，肝に重大な影響が波及しつゝあることを示すものである。又糸粒体の変化が内層において最も高度であることは諸家の成績と傾向を一にしている。

現在糸粒体は細胞代謝の中心をなすものと考えられているが⑱，尾形⑲，札木⑳，古賀㉑等は饑餓時には

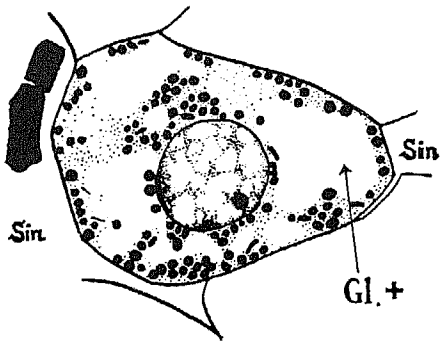

1.

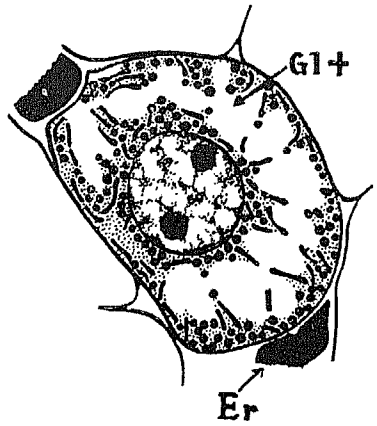

2.

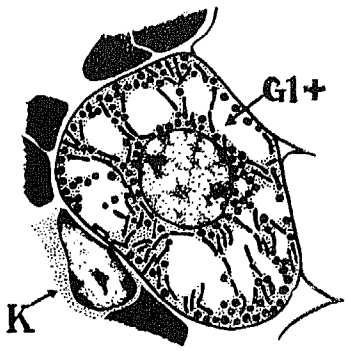

3.

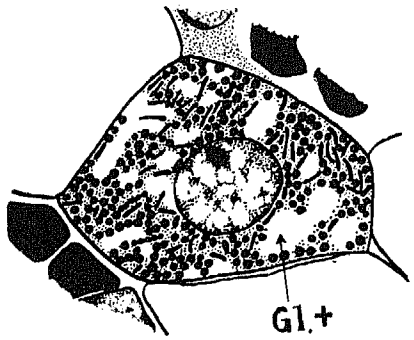

4.

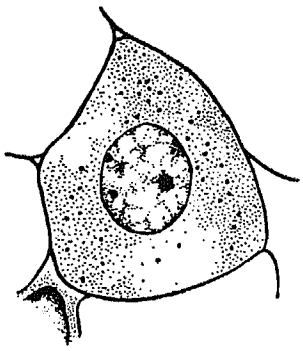

5.

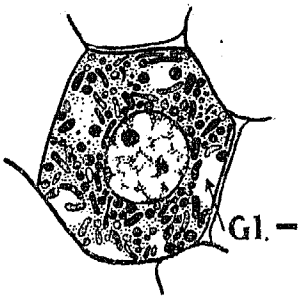

6.

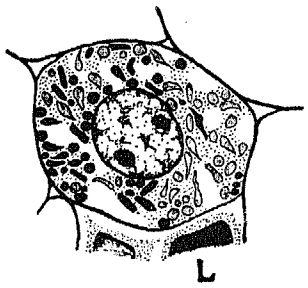

7.

肝細胞の糸粒体は粗大顆粒状となり且著明に減少することを報じ，佐藤[22]は無蛋白食飼育家兎において肝細胞の糸粒体が粗大顆粒状となつて減少し，脂肪が出現することを見ており，又古賀[21]は饑餓のみならず，高温環境，体温上昇或は各種薬剤中毒に際しても肝細胞の糸粒体は粗大顆粒状となつて減少すると共に，脂肪顆粒の出現することを報告し，肝に於ける脂肪顆粒の出現は糸粒体の消失と密接な関係があると主張してい

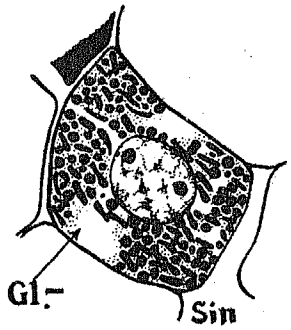

8.

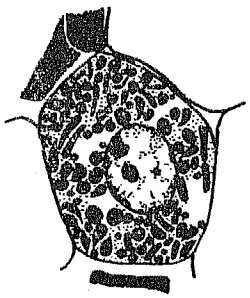

9.

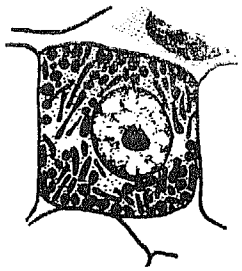

10.

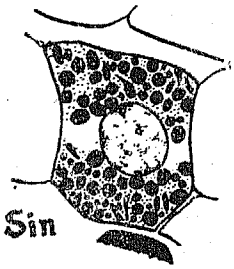

11.

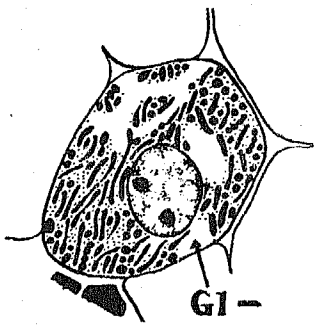

12.

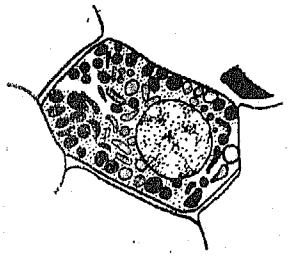

13.

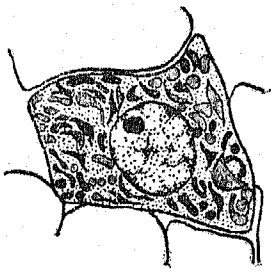

14.

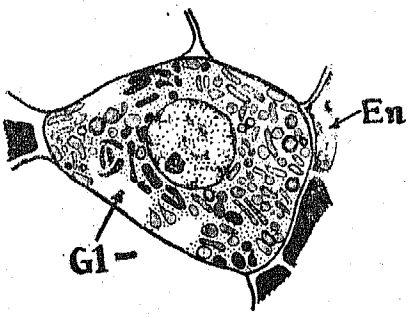

15.

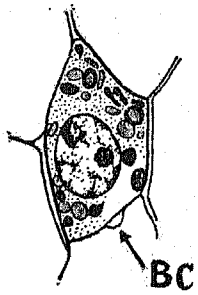

16.

る。余の実験的甲状腺中毒症の肝に於ても細胞代謝，特に脂肪代謝の障害が初期より始まると想像される。藤井⑫は白鼠に体重 100gr に対し甲状腺末 0.04gr を117～130日にわたつて投与せる際には小葉の外層に壊死を認め，同じく 0.01gr を253日間投与すると小葉と内層に脂肪沈着の生ずることを見ているが，余の成績においては脂肪沈着空胞変性等の変化はいずれも主として外層に見られた。この様に肝の変化の発生する部位が異るのは如何なる理由によるものか，その説明は困難であるが，糸粒体の変化が先ず小葉の内層に始まり，順次外層に及び，且内層では糸粒体が消失し，外層では主として糸粒体の変形が見られた点を考慮すれば，甲状腺末の投与量及び投与期間等の相違が肝変化の発生部位に対して重要な影響を及ぼすことが考えられ，又内層と外層とでは肝機能が異るものと思われる。Hashimoto⑩は小葉外層において細胞形質が明調

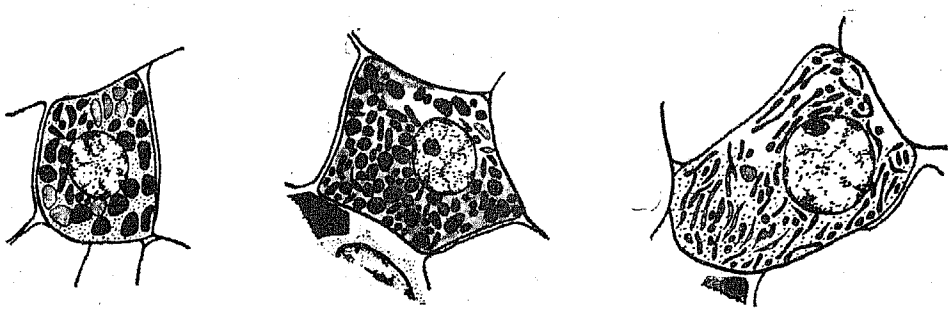

17.　　18.　　19.

註

BC	毛細胆管	Gl－	糖原なし
En	内皮細胞	K	星状細胞
Er	赤血球	L	白血球
Gl＋	糖原含有	Sin	毛細血管洞

で大きな核或は分裂核を有する肥大細胞を見て，これを再生現象と考え，又 Higgins[23]は甲状腺末投与白鼠に部分的肝切除を行うと，肝の再生が速かに行われることを報じている。余の成績においても同様に全例において，最外層に淡明な細胞形質を有し，糸粒体の腫大は極く軽度な肥大細胞が散在性に出現するのを認めたが，これが代償性肥大であるか，或は Hashimoto の説の如く再生機転の証であるかは断言出来ない。

実験的甲状腺中毒症が進行すると，小葉外層の糸粒体は著明な変形，大小不同性，染色性の低下等を示し，明らかに病的状態と認められるが，初期には小葉外層の糸粒体の形のみより見れば，対照群の糸粒体との間には著しい差違は認められなかつた。然し糸粒体の配列には著明な差違が認められたから，実験的甲状腺中毒症初期の糸粒体も単なる生理的変化とは見られない。

実験的甲状腺中毒症において肝糖原の著明な減少乃至消失が見られることは，多数の報告において一致するところであり[18][24][25][26][27][28][29]，余の成績もこれ等の報告と一致している。谷口，引間等[30]は肝細胞の糸粒体と糖原との関係について詳細な研究を行い，糖原量と糸粒体の変化との間には必ずしも並行的関係がないことを明かにしている。余の成績においても実験第一群及び実験第二群の糸粒体は内層では消失し，中間層並びに外層では正常と類似の配列を示している。一方糖原は内層では全く消失し，中間層と外層とにおいては痕跡的に見られるので，恰も糸粒体の変化と糖原との間には密接な関係があるかの如く考えられるが，然し個々の細胞について追求すれば，糖原保有細胞の糸粒体が必ずしも軽度の変化を示すとは限らないので，糸粒体の変化と糖原量の変動との間に直接の関係があるとは言い得ない。

甲状腺末投与による肝糖原の消失機転に関しては，古くより糖原の合成能力の障害，或は貯蔵能力の低下，或は末梢消費の増加等が考えられているが，その機転は今なお明らかでない。Kojima 及び Herring[31]は実験的甲状腺中毒症において膵島の萎縮性病変のあることを報告し，又最近矢川，田島等[32]は剖検により1例においては膵島の萎縮性硬変を，1例においては腺腫状腫大を認めている。従つて糖原の消失には膵島が何等かの形で関与しているものゝ如くである。また副腎皮質ホルモンは糖新生 Glyconeogenesis によつて肝糖原を増加せしめる作用があるが，村尾[33]は副腎皮質製剤を家兎に与えて肝糖原の増加を認め，甲状腺末と共に副腎皮質製剤を投与すると甲状腺末による肝糖原の減少が抑制されることを見ており，又実験的甲状腺中毒症においては副腎皮質特に束状層に変化が認められることは既に知られた事実である[34][35]。従つて実験的甲状腺中毒症において副腎皮質ホルモンによる糖新生が障害され肝糖原の減少を来すことは容易に考えられることである。一方バセドウ氏病において副腎皮質の障害が存在することは臨牀的にも[36][37]，又病理解剖学的[32]にも証明されている。諸家の業績と余の実験成績とを併せ考えれば，バセドウ氏病においては著しい糖質代謝障害があるものと考えられる。

結　論

モルモットの実験的甲状腺中毒症の肝組織について主として糸粒体の変化を追求して次の結論を得た。

（1） 肝組織においては先ず小葉の内層の糸粒体が減少し始め遂には消失する。これと略々時を同じくして肝糖原の減少が始まり，遂には内層の糖原は全く消失する。但し糸粒体の変化と肝糖原量の変動との間には直接の関係はないようである。次いで外層における糸粒体も高度に腫大し，粗大顆粒の出現，大小不同性，異常変形，染色性の低下等が見られる様になる。遂には肝組織は脂肪変性，空胞変性等の重篤な障害像を示すに至る。

（2） 糸粒体の態度及び肝糖原量の変動等に関する以上の成績より見れば，バセドウ氏病の肝障害は肝小葉の内層より始まり，次第に外層に及び遂には重篤なる肝の機能障害を生ずるものと考えられる。

文　献

①丸田：日外会誌., 50; 124, 昭24. ②丸田：日本内分泌学会雑誌, 29; 91, 昭28. ③Ficarra & Naclerio: Am. Jour. Surg., 69; 325, 1945. ④伊東：臨牀慶林., 2; 451, 昭15. ⑤Beaver & Pemberton: Ann. Int. Med., 7; 687, 1933. ⑥Shaffer: Arch. Path., 29; 20, 1940. ⑦Weller: Ann. Int. Med., 7; 543, 1933. ⑧上条：信州医誌., 4; 122, 昭30. ⑨Farrant: Mc Iver より引用: Surg., 12; 654, 1942. ⑩Hashimoto: Endocrinol., 5; 579, 1921. ⑪百瀬：日本内分泌学会雑誌, 9; 963, 昭8. ⑫藤井：日新医学, 15: 1889, 昭1. ⑬倉橋：東京医学会雑誌, 52; 1144, 昭13. ⑭Wolffe: Korenchevsky より引用: Jour. Path. & Bact., 56; 543, 1944. ⑮Drill & Gunn: Endocrinol., 35; 477, 1944. ⑯Simonds & Brandes: Mc Iver より引用: Surg., 12; 654, 1942. ⑰Korenchevsky & Hall: Jour. Path. & Bact., 56; 543, 1944. ⑱藤井：科学, 22; 500, 昭27. ⑲尾形：成医会雑誌, 53; 89, 昭9. ⑳札木：日本組織学記録, 6; 33, 昭29. ㉑古賀：福岡医科大学雑誌, 20; 923, 昭2. ㉒佐藤：日本組織学記録, 4; 57, 昭27. ㉓Higgins: Mc Iver より引用: Surg., 12; 654, 1942. ㉔Cramer & Krause: Mc Iver より引用: Surg., 12; 654, 1942. ㉕村尾：日本内分泌学会雑誌, 6; 509, 昭5. ㉖劉：甲状腺論文集., 1巻; 大13. ㉗Kuriyama: Am. J. Physiol., 43; 481, 1917. ㉘Coggeshall & Greene: Am. J. Physiol., 105; 103, 1933. ㉙Forbes & Petterson: Proc. Soc. Exp. Biol. & Med., 74; 630, 1950. ㉚谷口・引間：日新医学, 20; 311, 昭5. ㉛Kojima & Herring: 若菜より引用: 東京医学会雑誌, 52; 282, 昭13. ㉜矢川・田島：日病会誌., 44; 463, 昭30. ㉝村尾：日本内分泌学会雑誌, 6; 853, 昭5. ㉞太田：日外会誌., 58; 460, 昭32. ㉟田島・矢川：日病会誌., 43; 140, 昭29. ㊱柏崎：信州医誌., 5; 293, 昭31. ㊲菅原・他：日本内分泌学会雑誌, 31: 57, 昭30.

Cytological studies on liver disturbance and its treatment in the hyperthyroid state

Part 1. Cytological studies of liver lesions in thyroid-fed guinea pigs

Akira Urano
Department of Surgery, Faculty of Medicine, Shinshu University
(Director: Prof. K. Maruta)

The author studied on the cytological changes in the liver of the thyroid-fed guinea pig, especially on the changes of mitochondria in liver cells.

The results obtained are as follows:

1. The number of mitochondria around the center of the hepatic lobule gradually decreases and subseqently disappears. Liver glycogen in general decreases simultaneously with the decrease of mitochondria, and especially glycogen around the center of the lobule is almost depleted. No parallel relationship, however, between the change of mitochondria and decrease of glycogen is observed. In the next stage, mitochondria in the peripheral zone of the lobule swells remarkably and shows the abnormal deformity, appearance of giant granuls, inequality of size and fall of stainability. Finally, liver tissue comes to present the severe lesions such as fatty degeneration or vacuolation.

2. From the above obtained results, it may be assumed that the hepatic lesions of Graves' disease occur first around the center of the lobule and extend subsequently to the peripheral zone, and then that the severe disturbance of liver function is finally caused.