胃潰瘍と共存せる胃粘膜下脂肪腫の一例

昭和33年3月25日受付

信州大学医学部丸田外科教室
野村俊六郎　佐野悦司

胃に発生する腫瘍としては胃癌が圧倒的に多く，良性腫瘍が稀であることは衆知の事実であるが，なかでも胃脂肪腫は甚だ稀である。余等は胃潰瘍と共存せる胃粘膜下脂肪腫の1例を経験したので報告する。

症　例

増田某，67才，男性。

現症歴：10約年位前より年に1回位胃痙攣様の心窩部激痛，空腹時痛，軽度の過酸症状，胃の膨満感などに悩まされることがあつた。昭和31年5月心窩部痛が現われ，食事制限によつて10日位で軽快した。9月に再び食后の鈍痛を心窩部に感ずるようになり，胃部膨満感も増強し，容易に軽快せぬので外科的治療を希望し当科を訪れた。なお呑酸，テール状便，血性嘔吐などをみたことはないという。

入院時所見：昭和31年11月7日入院。患者は羸瘦し，脈膊は72，緊張良，腹部は陥凹し，腫瘤，抵抗，圧痛等は認められない。肝，脾はふれない。X線検査により胃体部に皺壁集中像を伴うニッシエを認めた（写真1）。血液所見としては赤血球350万，Hb 80%で軽度の貧血あるほか白血球像には異常がない。尿中ウロビリノーゲンは陽性，糞便濫血反応陰性である。以上の所見のもとに胃潰瘍と診断し，昭和31年11月15日手術を施行した。

手術時所見：胃体部の小彎側後壁に癒著あり，同部に潰瘍を認め，さらに幽門部前壁小彎側に超拇指頭大の腫瘤をふれたので胃切除を行い，Billroth II 法により胃腸吻合術を施行した。

剔出標本肉眼的所見：切除胃を開いてみると前記の部に凡5×10mmの潰瘍が存在し，小血管が露出しそれよりやや幽門側に潰瘍の治癒したと思はれる瘢痕が認められた。一方幽門部に超拇指頭大，弾性軟の，半球状隆起を認めたが，同部の粘膜には異常はなかつた（写真2），（写真3）。

組織学的所見：幽門部の腫瘍について組織学的検索を行うと，本腫瘍は粘膜下に存在し，周囲とは境界鮮明でよく限局し，ヘマトキシンエオジン染色では染まらず，スダンⅢ染色で赤染し（写真4），脂肪腫なることが判明した。

考　按

頻度：胃良性腫瘍は稀なものであるが，中でも胃脂肪腫は最も稀なものとされている。即ち Eliason 等①は胃脂肪腫は胃良性腫瘍の4.8%を占めると報告し，彼等の剖検例8000のうち，脂肪腫はわずかに1例を認めたに過ぎないと云う。更に Minnes 等②は931例の胃良性腫瘍中32例3.4%が脂肪腫であつたと述べている。Badner 等③は1952年迄に本症の55例を報告し，一方 Peabody 等④は1953年迄に自家症例を合せて110例の報告例があるとしている。又 King 等⑤によれば全胃腫瘍中，脂肪腫は0.06%以下であるとのことであるから，胃脂肪腫は極めて稀な疾患であると云いうる。なお本邦における報告例は甚だ少く，余等の調査した所では最近25年間に於ては水野等⑥の1例を見るに過ぎない。

発生原因：一般の脂肪腫と同様で，素因によるとする説，或は軽微な炎症とたえざる刺戟との結果発生するという説などあるが，確定的な学説はない。

年令，性別には特殊の関係はない。腫瘤は被膜を有し，円形，楕円形，分葉状などが多く，時には茎を有していることもある。大きさは大抵直径9～10cm以下である。本腫瘍は胃のいかなる部分にも発生するが，幽門部に生ずることが最も多く，漿膜下に発生する時は胃の外方に突出し，粘膜下にある時は内腔に突出するが③，一般に後者の方が多くみられる④。粘膜下にある時は，粘膜に糜爛や潰瘍をつくりやすく，出血の原因となることがある。

臨床症状：一般の胃良性腫瘍と同じく特定のものはない。特に小さな脂肪腫では，なんら症状がないことが多い。Thomson 等⑦は良性腫瘍の3分の1がなんらかの症状を有し，残りの3分の2は剖検により見出されたと述べている。Randall⑧によれば報告された胃脂肪腫の半数は無症状であつたという。症状の出現には脂肪腫の位置，大きさ，合併症の有無が関係するであろう。症状としてあげられるものはその表面に潰瘍を形成した結果現われる出血，疼痛等であつて潰瘍症状と大差ないものである。余等の症例は潰瘍と共存せる為，その症状は主として潰瘍によるものと考えられる。また脂肪腫が噴門部にあれば嚥下困難をおこし，幽門部附近にあれば軽度の幽門狭窄をおこすこともあるとされている③。

診断：X線査検は有力な診断的根拠となりうるが，

写真 1.

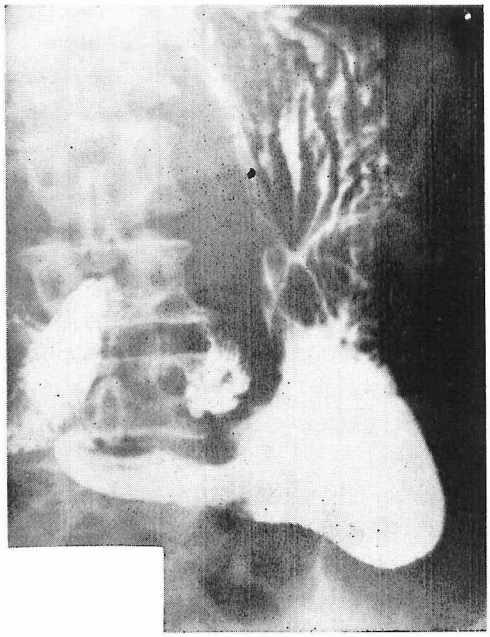

写真 2.

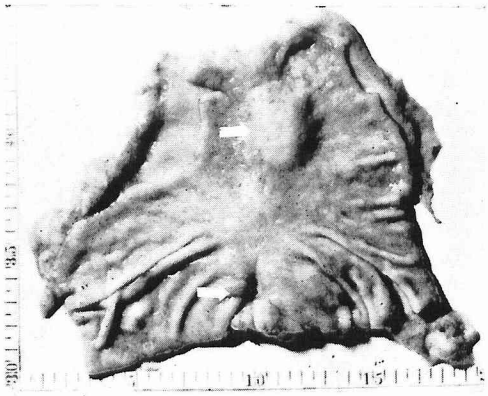

写真 3.

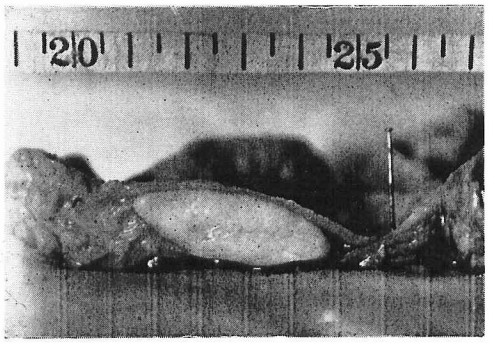

写真 4.

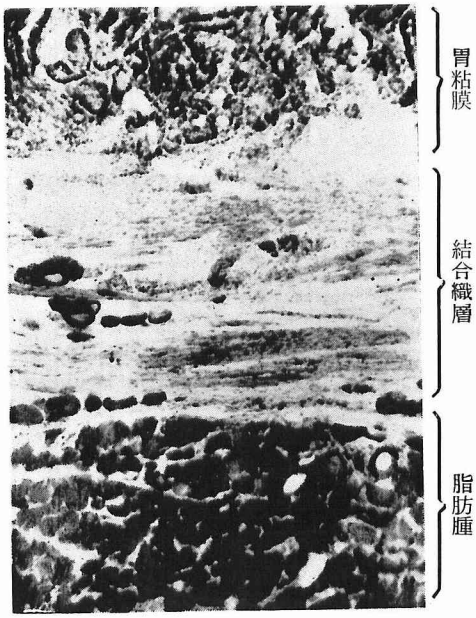

胃癌との鑑別は屢々困難である。Moore⑩が胃良性腫瘍のX線診断について述べている如く，胃脂肪腫のX線像は限局性の陰影欠損で，その附近のレリエフが乱れていないことがあげられるが，必ずしも本症に特有のものではなく，他の良性腫瘍のX線像と同様である。また小さな腫瘍の場合，或は漿膜下に発生した場合等にはX線検査にても看過されることがあるから，X線検査によつても診断の困難なことがある。腫瘍はふれないことが多い。更に有力な検査法としては胃鏡検査がある。これにより良性腫瘍なることが判明してもその組織学的性状迄は知り難いことはいうまでもない。肥満せるもの或は身体の他の部に脂肪腫を有するもので，上記の検査成績が得られたならば，本症を疑うべきであるという人もある④⑩。

治療：診断が確定し難いから，胃腫瘍があればともかく外科的処置を行うことが望ましい。合併症がなければ腫瘍の剔出のみでもよいという人もあるが，剔出のみでは再発のおそれがあるという人もある③。むしろ脂肪腫を含めて胃切除を行う方が確実であろう。

余等の症例は胃粘膜下に発生せる脂肪腫であつて，その部の粘膜に異常を認めなかつたが，他の部位に潰瘍が共存していたので，Billroth Ⅱ法により胃切除を行つた。

結　語

余等は稀有とされている胃粘膜下脂肪腫と胃潰瘍の共存せる1例を経験したのでその概要を報告し，併せてその発生頻度，発生原因，臨床症状，診断，治療等について文献的考察を行つた。

文　献

①Eliason & Wright: Surg. Gynec. & Obst, 41: 461, 1925.　②Minnes & Geschichter: Am. J. Cancer, 28: 136, 1936.　③Badner & Caplan: Surg., 31: 909, 1952.　④Peabody et al: Ann. Surg., 138: 784, 1953.　⑤King et al: Am. J. Surg., 83: 32, 1952.　⑥水野：東北医誌, 50: 221, 昭29.　⑦Thomson & Oyster: Gastroenterology, 15: 185, 1950.　⑧Randall: Peabody et al より引用: Ann. Surg., 138: 784, 1953.　⑨Moore: Badner より引用: Surg., 31: 909, 1952.　⑩Rumold: Peabody et al より引用: Ann. Surg., 138: 784, 1953.

A Rare Case of Submucosal Gastric Lipoma

Shunrokuro Nomura and Etsushi Sano
Department of Surgery, Faculty cf Medicine, Shinshu University
(Director: Prof. K. Maruta)

A rare case of submucosal gastric lipoma accompanied with ulcers in the other parts of the stomach was reported. In reviewing the literaturs some discussions were made about the frequency and the cause of ocurrence of the disease as well as its conditions, diagnosis and treatment.

信州医学雑誌　第7巻　第3号
昭和33年4月25日印刷　昭和33年5月1日発行

発行所　長野県医学会
松本市旭町信州大学医学部内

編集者兼発行者　星子直行

印刷所　有限会社 成進社印刷所
松本市向島町九〇〇
電話（松本）2301番