On the Effect of Ascordic Acid Deficiency upon the Lipid Metabolism. The 1st Report

Minoru Naito, Takehiko Sakurai, and Koji Tezuka
Biochemical Institute, Faculty of Medicine, Shinshu University

The effect of ascorbic acid deficiency upon the lipid metabolism was studied in guinea pigs and the following results were obtained.

The total content of lipids in the liver of guinea pigs decreasd slightly following the deficiency of ascorbic acid, but the ratios detween each lipid fraction remain ed as almost unchanged. Free cholesterol was a sole exception, showing an increase in its content to some degree.

The cholesterol content in the adrenal gland decreased in both forms, bound and free.

The total lipid content in the blood increased due to an increase of neutral fats.

The lipase activity of the liver, spleen, kidney, brain, and serum remained almost constant following the deficiency of ascorbic acid.

やゝ珍らしい殺人の一例

昭和32年12月25日受付（特別掲載）

信州大学医学部法医学教室（主任：野田教授）
若月岩雄　仲俣英夫
荻原昭　金箱房枝
長野県警察本部鑑識課

大都会では，さして稀しい事例とはいえないだろうが，長野県下では一寸珍らしく，猟奇的な意味から新聞，ラジオ等を賑はした事件が発生，事後，飲酒による神心喪失の法的取扱いに対する社会的意義についても，新聞，ラヂオで云々された殺人の一例について報告する。

概　要

昭和32年3月15日，県下O市で発生した事件であり，その概要は，同市の高橋某方二階八畳の間で，その近所の飲食店U方女給T（24才）が血まみれの死体となつて発見された。犯人は，八畳間を借りていた工員X（24才）で，犯行後間もなく逮捕されたが，飲酒による心神喪失の上での犯罪とされ，精神病院へ収容された。一方検証におもむいた係員は，死体の一部即ち外陰部皮膚が切取られ持去られていて，死体の附近に見当らないので驚いたが，その死体の一部は，犯人が持歩いているだろうと考へられ，八方手わけをしてさがした結果，被疑者が姉（自白後判明）の家に立寄つた際，置忘れていつたらしい紙包の中からTの死体の一部が発見された。死因は恐らく扼頸による窒息死であろうと考へられた事例である。（死因は犯人の自白により，本結論の通りであることが確められた。）

被害者について

被疑者某の下宿先の人の話では，普段はむしろおとなしい性質であるが，酒を飲むと全く変つてしまつて乱暴を働くという事であつた。被害者Tと，酒を飲んでいた被疑者と路上で会い，後刻改めて二人で会つて飲酒の上，被疑者の下宿へ帰り，持帰つたウイスキーを更に二人で飲んだ。そこで種々な事項の相談をしているうち被疑者が被害者を絞頸で殺害，カミソリをもつて陰部皮膚を切取つて持歩いたものである。事件後，逮捕されて取調の結果，飲酒による心神喪失であるとして，某精神病院に収容された事は前述の通りであるが，このことが後日新聞，ラヂオ等で問題になつたことは御承知の通りである。

死体皮膚欠損部について

死体の外陰部皮膚は写真，略図の如くに欠損していた。この部の周囲の性状から，鋭利な刃器で切つたものであり，底部は皮下脂肪織が写真の如く露呈していて，丁度カミソリではぎとつたと考へられる損傷であり，出血は殆どみられず，絞頸直後にきづつけたものと見られた。

むすび

絞頸による殺人の直後，外陰部皮膚を切取つて持歩

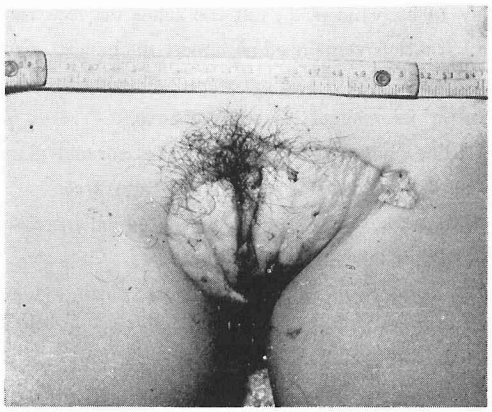

外陰部皮膚欠損部写真

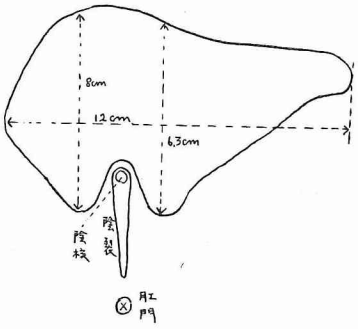

外陰部皮膚欠損部の大さ略図

いたというやゝ猟奇的殺人の一例についてその概要を報告した。

本論文の要旨は昭和32年9月6日，新潟市で開催された第18回関東法医懇話会に於て発表した。

A Rare Case of Murder at Nagano Prefecture

Iwao Wakatsuki, Hideo Nakamata
Akira Ogihara, Fusae Kanebako
Dep. of Legal Med. Faculty of Med.
Shinshu University
(Director: Prof. Dr. K, Noda)
The Section of Criminal Identificatino of
Nagano Police Head Quat

A rare case of Murder was reported, which occured in city of Okaya last spring. After one woman was killed by strangulation, the skin part of her mons pubis was cut off after her death with a razor. And so this case has been sensationally treated by journalists.

頸椎脱臼の一例

昭和32年12月25日受付（特別掲載）

信州大学医学部法医学教室（主任：野田教授）
若月岩雄　仲俣英夫　荻原　昭
長野県警察本部鑑識課

死体解剖上，頸椎脱臼による周囲えの影響から死亡したと考えられる症例に遭遇したのでその概要を報告する。

昭和某年春，県下F町に変死人の届出があつたが，外表だけからでは死因が明かでないので死因確定の為死体解剖を依頼されたものである。

死体の状況

既に某病院の病理検査室に安置されていた。型の如く詳細に死体の外表を検したが，所々に多数の表皮剝離，皮下出血の認められる部があつたが，その部及その周囲を検してみても，その個々については勿論，全部總括考按しても，之等は直接急死を招来するとは全く考えられない程度であつた。次で死体硬直を検した所，全身諸関節には何れも強度の硬直が認められたにも不拘，頸部に於て不思議にも硬直感が全くなかつた。判りやすくいえば，解剖台上に於て頸部を両手でおさえて軽く上下してみると，殆ど抵抗を感じないで，更に軽く左右に振り，又は軽く廻転せしめても抵抗を感じなかつた。この死体硬直の異常感のみが特異的であつて，その他死斑等の死体現象には特に異常所見がみられなかつた。

次で内部諸臓器について検したが，何処にも直接急死を来たすべき病的変化を認めることが出来なかつた。

頸部の所見（写真1，2参照）

頸部諸器管を一括摘出して検査した所，食道部の上