⑨浜口：日外会誌., 43, 1471, 昭18. ⑩寒川：児科雑誌., 52, 5, 昭23. ⑪市橋：児科診療., 15, 68, 昭27. ⑫湯川：綜合医学., 8, 927, 昭26. ⑬大野：日外会誌., 53, 366, 昭27. ⑭林：日本外科宝函., 22, 2, 昭28. ⑮児島：診療の実際., 3, 45, 昭27. ⑯近藤：臨消., 3, 650, 昭30. ⑰田宮：内科レントゲン診断学, 東京, 昭31. ⑱内山：小児臨., 9, 923, 昭31.

Ein Fall bes Idiopathischen Megaduodenums

Makoto Shimada
Chirugische Klinik, Medizinische Fakultät, Shinshu Universität
(Direktor: Prof. Dri K. Maruta)
Yoshihiro Takai
Kinderklinik, Medizinische Fakultät, Shinshu Universität
(Direktor: Prof. Dr. N. Yamada)

Ein Fall des idiopathischen Megaduodenums bei einem Knaben im Alter von 6 – 8 Monaten, der sich des Magenresektion nach Billroth II mit gutem Erfolg untergezogen hat, wurde berichtet und noch weitergehend wurden die einschlägigen Literaturen verfolgt.

Das idiopathische Megaduodenum, dessen Krankheitsgenese ausführlich noch nicht klar ist, ist als eine recht seltene Krankheit anzusehen.

Unsere Ansicht nach sei die Magenresektion nach Billroth II als die Operation der Wahl zu bezeichnen.

口蓋混合腫の2例

昭和32年10月11日受付

信州大学医学部耳鼻咽喉科学教室（主任：鈴木篤郎教授）
倉田　寛　石塚鉄一

緒言

口蓋に発生する良性腫瘍は比較的稀なものであるが，この中混合腫は病理発生学的に興味ある疾患としてかなり数多く報告されている③④⑤⑥⑦。我々も最近本疾患の2例を経験し，手術により摘出する機会を得たので，その概要を報告し，御批判を仰ぎたい。

症例

第1例　47才，女子。

主　訴：口蓋腫脹及び構音障碍。

家族歴及び既往歴：何等特記すべき事はない。

現病歴：約10年前，歯科医受診時に硬口蓋正中稍々右偏りに指頭大の硬い腫瘍のある事を指摘されたが，何等障碍を認めない為放置しておいた。其後腫瘍は徐々に増大し，2～3年前には口蓋の殆ど大部分を占める様になり，構音障碍も現われて来た。又，1昨年及び昨年の2回，腫瘍後端の一部分が拇指頭大の腫瘍片として自然に脱落した。此頃より腫瘍は右歯列を越えて発育し，その為右上顎第2，第3大臼歯は著しく外方に圧排され，歯根は遊離し歯牙としての用を為さない為，歯科医を受診し，腫瘍の根治をすゝめられ，当科外来を訪れた。

現　症：全身所見に特記すべき点はない。

局所々見：口腔は硬口蓋より軟口蓋に亘り稍々右に偏し殆ど口蓋全体に及ぶ腫瘍を認め，僅かに切歯附着部，左側口蓋及び軟口蓋後端に正常粘膜が存するのみである（第1図）。右側は歯列を圧排し，右上顎第2，第3大臼歯は外側に偏位し，動揺著しい。

腫瘍は大さ小児手拳大，後端に一部凹凸を認める他，表面平滑，潰瘍形成なく，硬度は弾力性で硬く，周囲組織との境界明瞭である。又，頸部リンパ腺腫脹は認めない。

以上の所見より口蓋混合腫との臨床診断の下に摘出を行う。

手術所見：右上顎第2，第3大臼歯抜歯後，腫瘍周縁に切開を加え基底より剝離するに，腫瘍は厚い被膜に蔽われ，軟口蓋後端に近い部分以外は周囲との癒着少く，剝離は比較的容易であり，全摘出した。術創はタンポンガーゼを施し，術後20日の治療により全治退院した。

摘出腫瘍は左右径6.4cm，前後径4.6nm，厚さ3.2

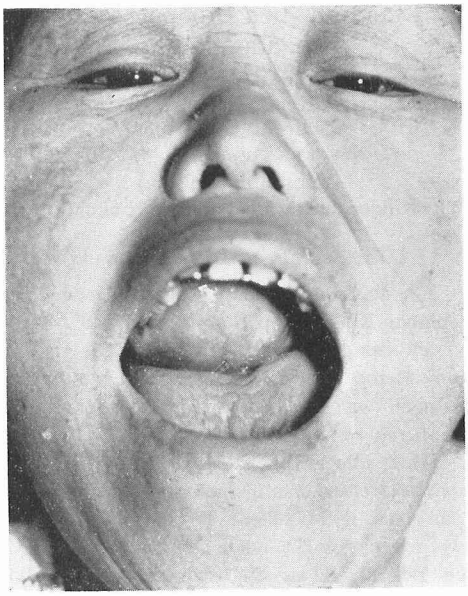

第 1 図

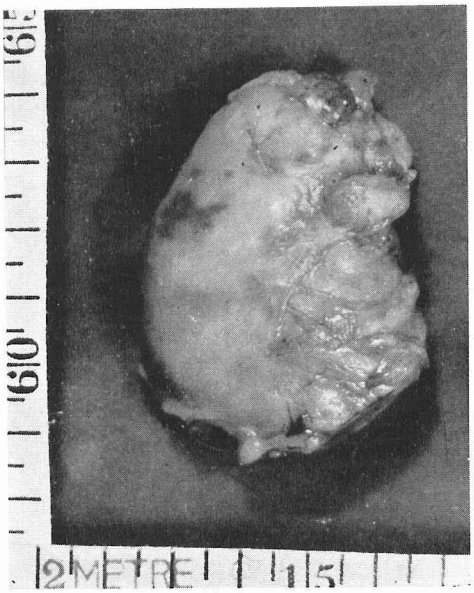

第 2 図

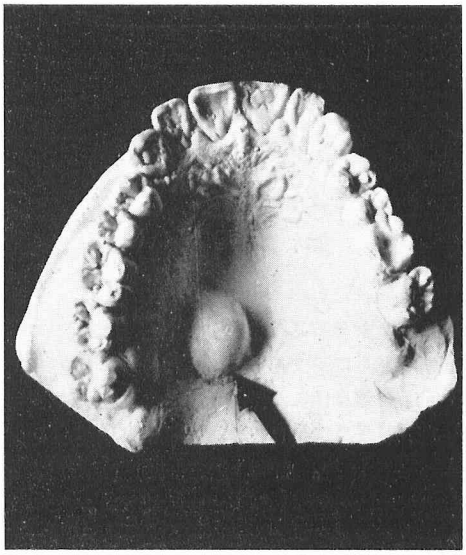

第 3 図（A）　2　年　前

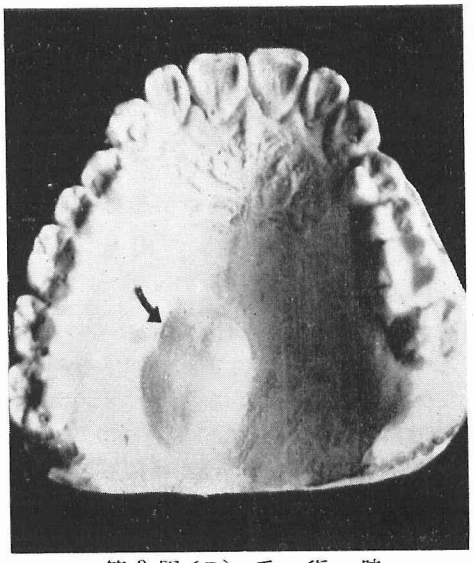

第 3 図（B）　手　術　時

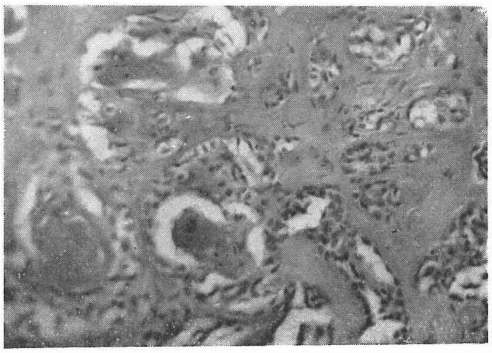

第 4 図

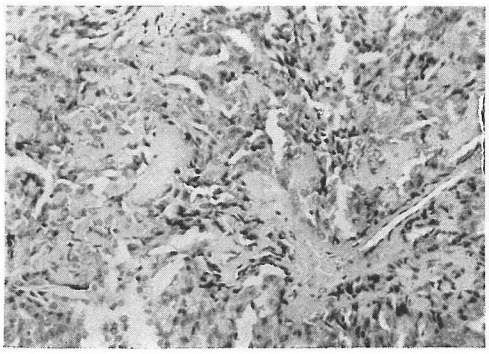

第 5 図

cm，重量42gであつた（第2図）。

病理組織学的所見：本腫瘍の組織像は多種多様で，一方では基底細胞癌様の像が存在し，それが次第に癌珠様になり，又一部は間質が硝子化し所謂円柱腫の形をとり，その均等硝子化した間質が一見軟骨様に変化した所もあり，又実際に軟骨と思われる部分の一部が石灰化している所も認められ，以上の所見より混合腫と診断した（第4図）。

第2例　30才，女子。

主　訴：口蓋腫脹。

家族歴及び既往歴：特記すべき事はない。

現病歴：約3年前口蓋に米粒大の腫瘍のあるのに気付いたが，何等障碍ないためその儘放置した。其後漸次増大し約2年前には小指頭となり，刺戟性食餌摂取の際僅かにしみる感を伴う様になり，約半年前から会話時軽度の異物感を伴う以外，平常は何等障碍を認めないが，腫瘍が拇指頭大となるに及んで当科を訪れた。

現　症：全身所見：特記すべき点を認めない。

局所々見：鼻鏡所見より副鼻腔炎を認め上顎洞穿刺により膿汁を証明した他，耳咽に著変を認めない。

口腔は硬口蓋後端正中稍々右偏りに拇指頭大の腫瘍を認め，この表面は僅に凹凸が見られるが概して平滑，稍々暗赤色の粘膜に被われ，潰瘍形成等なく，周囲との境界明瞭で移動性なく，硬度は一様に弾力性硬。腫瘍基底部の口蓋骨を注射針にて消息するも骨欠損，瘻孔形成等を認めない（第3図）。又頸部リンパ腺の腫脹も触知出来ない。

以上の所見より本腫瘍は口蓋に発生せる何等かの良性腫瘍と診断し，摘出術を実施した。

手術所見：腫瘍表面の粘膜に十字切開を加え，先づ粘膜を鈍的に（一部鋭的に）剝離し，次いで基底部に沿い剝離を進めたが，腫瘍は被膜に被われ，深部に増殖する事なく限局し，周囲との癒着もなく，出血軽度で容易に全摘出する事が出来た。摘出後，粘膜に1針縫合を加え術を終つた。術後の経過良好で約10日にして全治した。

摘出腫瘍の大きさは，左右径1.5cm，前後径2.3cm，厚さ1.3cmであつた。

病理組織学的所見：腫瘍組織は主として唾液腺上皮に由来すると思われる上皮性細胞が環状充実性に増殖して居る所が多く，所により僅に腺様構造をしのばせる所もある。又細胞集団の間に粘液様物質を有し，之を中心として所謂円柱腫様配列を示している所もある。又一部では粘液腫様構造も認められるが，軟骨組織は認められない。又細胞の異型性は少いが周辺組織に増殖侵入しつゝある像も認められる。以上の所見より混合腫と診断した（第5図）。

考　按

従来口蓋内被腫として報告されたものゝ多数は混合腫であることが認められるに至つた。然しその本態に就ては上皮性か，間葉性か，混合性かで多数の見解が述べられた。近年口蓋附近に現われる混合腫に関する限り，之を上皮性細胞に由来すると考える説が有力となり②，石原①は従来内被細胞腫とも称せられた本腫瘍は上皮性部分と，線維腫様及び粘液腫様並びに硝子様を呈する結締織性部分との混合よりなり，両者は同一腫瘍芽より発育せるものとし，この上皮性部分及び結締織性部分の増殖如何により線維腫様，或は内被腫様，或は定型的混合腫様，或は癌腫様所見を呈すると述べている。又，本腫瘍の上皮性論者は間葉性成分を上皮性実質の分泌物或は周囲間葉性組織の二次的変態と考えている。

その発生に関しても定説はなく，或は耳下腺腫瘍芽の迷入に，或は口腔附近に発生すべき粘液腺芽組織の発育障碍に，或は口腔附近の表皮，粘膜，耳下腺組織等を形成すべき更に幼若な上皮間葉芽胞の迷入を想定する等の説がある。

我々の2例とも比較的上皮性成分の発育高度な混合腫であり，殊に第1例は部分的に癌腫様所見を示し，本疾患中では悪性度の高いものであり，又第2例は腺様構造を示し幾分々化した組織構造を有する良性腫瘍であるが，之も前癌状態と見做すことが出来る。

なお本疾患の発生に就て，発育の少い第2例は唾液腺上皮の構造を比較的よく示している点は本疾患を唾液腺上皮に由来するとの説に合致する所見である。

本疾患を臨床的に観察すると，発生年令は30才以上に多く，男女の差は認められないと云われている②④。又，発育は極めて緩徐であり，初期には自覚症状を欠くため機械的障碍を来して始めて治療を求めるもの多く，殊に第1例の如きは口腔内に存在し得る限界かと思われる程であつた。

治療は何れも摘出により全治し得たが，本疾患が癌腫に類する組織所見を有する点からも早期治療の必要を強調したい。

結　語

1)　47才及び30才女子の硬口蓋に発生した混合腫を摘出し，全治した。

2)　その中1例は発育著しく，且つ組織学的に癌腫様所見を認める所あり，悪性度の高い混合腫であつた。

3)　本疾患は良性腫瘍と雖も前癌状態として早期治

療を行うべきものと考える。

擱筆するに臨み御懇切な御指導御校閲を賜わつた鈴木教授に深甚なる感謝の意を表すると共に，御指導頂いた伊那中央病院平林博士に深謝します。

文　献

①石原武雄：大日耳鼻．49，722，昭18．　②今川与曹：日本耳鼻咽喉科全書第1巻，第3冊．　③岩田逸天：耳喉．14，669，昭16．　④種村・豊田：大日耳鼻．41，457，昭10．　⑤西山・平岡：大日耳鼻．44，1873，昭13．　⑥萩尾千和：耳喉．27，643，昭30．　⑦水越・宇野：耳鼻と臨床．1，107，昭29．

Two Cases of Mixed Tumor of the Palate

Hiroshi Kurata and Eiichi Ishizuka
Department of Otolaryngology, Faculty of Medicine, Shinshu University
(Director: Prof. T. Suzuki)

The authors reported two cases of mixed tumor of the palate found in women aged 47 and 30 years. In he former case, the tumor developed in an enormous size occupying the entire almost surface of the palate, and a partial malignant transformation was proved histologically. (Surgical removal of the tumors was successfully conducted in both cases).

Both cases were successfully treated by surgical removal of the tumors.

胃切除術後の腸管通過障害の1例

昭和32年10月16日 受付

信州大学医学部丸田外科教室
大野幸彦　前沢　潭　広野　穣

緒　言

胃切除術後に時として発生する腸管通過障害は，胃切除術後の重要な合併症の一つである。さきに中村，柏崎①は丸田外科教室に於ける胃切除例450例中Billroth II 法による胃切除術後に腸管の通過障害を合併せる3例について報告し，いずれも輸入脚の過長が原因であつたと述べている。

その後，我々は Billroth II 法による胃切除術施行後，輸入脚，胃，横行結腸及びその結腸間膜によつて手術的に形成された間隙に輸出脚が嵌入して絞扼性閉塞を来し，その原因を追求したところ輸入脚が短かすぎるためであることを知り得た症例を経験したので報告する。

症　例

中原某，60才，男。

胃幽門部潰瘍の診断で，胃切除，結腸前方胃空腸吻合術を施行し，術後順調に経過したが，10日目の午前11時半頃より左下腹部に激痛を訴えるようになつた。腹部は平坦且つ軟にして，左下腹部に圧痛を認める他には特記すべき所見はない。間もなく胆汁を混ずる嘔吐が始まり，午後6時頃に至り吐物はコーヒー残渣様となり，顔面蒼白，冷汗を認め，ショック状態となつた。直ちに5％葡萄糖の点滴静注及び輸血を施行し，全身状態の恢復をはかつたところ稍々好転し，疼痛及び嘔吐も多少軽快した。この間数回に亘り自然排気が認められたが，午後10時頃より再び嘔吐，腹痛を訴え，次第に下腹部の膨満を来し，圧痛は下腹部全体に拡がり，全身状態も再び悪化の徴候を示したので，イレウスの診断のもとに開腹した。

再手術所見は，腹腔には暗赤色血性，やゝ悪臭ある滲出液を認め，腹腔内の状況は図1の如く，輸出脚は輸入脚の前方より迂回してその後方より，輸入脚，胃，横行結腸及びその結腸間膜によつて形成された間隙に嵌入し，嵌入腸管は短かくて緊張した輸入脚によつて絞扼されて十二指腸空腸屈曲部より凡そ5cm下方から胃腸吻合部を含めて凡そ3mにわたり全く壊死に陥つていた。絞扼を解除してしばらく観察するも血行恢復の徴が認められないので，壊死に陥入つた腸管を胃腸吻合部を含めて切除し，図2の如く Roux 氏吻合を施行した。しかしながら一般状態が次第に悪化し，術後2時間にして不幸の転帰をとつた。

本例に於ては輸入脚が短かきに失した為，これが緊張し，この後方に嵌入した輸出脚が絞扼されて重篤なイレウスを発生したものと考えられる。

考　按

腹腔内には解剖学的に正常状態でも種々の孔窩があつてなんらかの機会に腸管の嵌頓を起すことがある。胃腸吻合術を行つた場合には，Cklumsky，Stendal 等