observed in 2 cases with neuralgia and following results were obtained.

1) Neuralgia was disappeared soon after the administration of Prednisolone.

2) The blood sugar level was elevated in both cases.

3) The amount of sugar in the urine increased considerably.

4) In one case the renal threshold value for sugar became lower, while in another case the value showed no marked change.

5) The above mentioned changes disappeared gradually when the medication of Prednisolone was discontinued. Therefore the changes seemed to be reversible.

6) The decrease of eosinophile leukocyte count in bood picture was seen, but no other changes such as the elevation of blood pressure were observed.

7) No special side-effect as recognized subjectively. Recently an favorable effect of suprarenal cortex hormone has been observed for diabetes mellitus accompanied with neuralgia and abnormal metabolism of fat. The use of Prednisolone for diabetics with neuralgia in a short period is not always contraindicated, if the additional use of insulin is premised, because in some cases it lessens pains rapidly, and an excellent favorable effect can be expected.

慢性羊水過多症に於ける先天性食道閉鎖症の1例

昭和32年11月18日 受付

信州大学医学部産婦人科教室（主任：岩井正二教授）
齊藤長士　宮田紀

信州大学医学部病理学教室（指導：石井善一郎教授 那須毅教授）
奈倉道治

緒言

従来より羊水過多症に屢々胎児奇形の合併する事が知られているが，我々も慢性羊水過多症に於ける先天性食道閉鎖症及び食道気管瘻の奇形を有する女児娩出例を経験したので報告する。

症例

患者：池○み○子，31才，10ヶ月，1回経産婦。

家族歴：特記すべき事なく，奇形その他の遺伝的関係も認められない。

既往歴：生来健康で，初経16才，以後月経は順調で持続5日間，量は中等量で経時障碍はない。22才で結婚，夫は健康で性病を否定する。血縁関係は特にない。

結婚後約7年間不姙にて，其の間に子宮内膜掻爬及びホルモン治療を受けた。第1回分娩は昭和29年9月に姙娠経過に異常なく女児を満期娩出している。

現病歴：最終月経昭和30年10月20日より3日間。悪阻症状は12月初旬より約3週間軽度に続き，昭和31年3月中旬より胎動自覚があつた。姙娠前半期は特別異常は感じられなかつたが後半期に入つて，腹部の増大度が前回姙娠時より著明なのに気付いている。

5月21日初診，以来々診時所見の概要は表の如くである。

以上の如く姙娠末期には子宮底は月数に較べて高く，児心音は微弱で胎動はやゝ不著明であつた。併し排尿障碍，呼吸困難，姙娠中毒症等の症状はなかつた。分娩予定日前5日の7月22日，自然に陣痛発来し，翌23日，午前1時入院した。

入院時所見並に分娩経過：下肢に浮腫を認めず，胸部その他にも異常はなかつた。腹部は著しく半球状をなし，姙娠線は著明で，子宮底は剣状突起下1横指にあり，児心音は右臍棘線上にて極めて微弱に聴取，児頭は未だ骨盤入口上に浮動す。入院時陣痛は発作10秒，間歇約20分。内診するに子宮口は3指開大し，卵膜を通して移動性大である児頭を触れる。レントゲン写真撮影を行うに，第2頭位で，胎児には特に奇形は認められなかつた。入院以来陣痛は比較的弱かつたが，同日午後10時30分に到り，自然破水し，羊水約300cc流出す。破水後は陣痛発作30秒，間歇2分となり，児心音にも異常なく，午後11時10分，第2前方後頭位に

て女児を娩出した。児娩出と共に極めて多量の後羊水の流出が見られた。(約 4600cc)

20分後胎盤自然娩出して分娩を終了，出血は 80cc，羊水總量 4900cc であつた。

児の経過：単胎，女児で外形には異常は認められなかつた。体重 1850gr，身長 48cm，頭囲 32cm，産瘤形成はみられず，假死第２度で嘔吐はなく，気管分泌物に異常はみられなかつたが心搏動緩除微弱不正，強心剤使用により一時的に好転したが再び悪化し，生後１時間10分で死亡した。胎盤には肉眼的，組織学的に異常は認められなかつた。

羊水過多症があり，更に胎児死因に奇形が考えられたので，死後11時間目に病理解剖を施行した。

病理解剖所見：栄養は不良，全身に浮腫状の所はなく，外表面からの奇形は認められない。

胸腔を開くに，正中部縦隔洞上半分は胸腺によつて占められ，両胸腔には異常貯溜液を認めない。ボタロー氏管は著明に開存す。両肺は含気量に乏しいが浮遊試験は陽性であつた。

食道及び気管を見るに（第一，第二図参照）食道は喉頭部より約 1cm の所で閉鎖されて盲端に終り，盲端部に少範囲の粘膜下出血を見る。気管は喉頭部の粘膜に変化なく気管分岐部にて左右両肺に分れ此の分岐部に食道の下半分が接合し，食道内腔は気管腔と交通し吻合瘻を形成しているのを認めた。気管，食道内面には特別な変化はなかつた。

診察年月日	姙娠月数	子宮底	腹囲	胎位	児頭	児心音	浮腫	尿蛋白	血圧	備考
5月21日	8ケ月	28cm	79cm	第2骨盤位		正	(－)	(－)	120/70	体格中等度 ワッセルマン反応(－)
6月22日	9ケ月	32cm	90cm	第1頭位	浮球状	正，稍々微弱	(－)	(－)	126/74	羊水過多症の疑，胎動弱
7月14日	10ケ月	38cm	94cm	第2頭位	浮球状	正，微弱	(－)	(－)	118/90	羊水過多症，胎動弱
7月23日入院時	10ケ月	38cm	95cm	第2頭位	浮球状	正，微弱	(－)	(－)	120/90	羊水過多症

骨盤計測：棘間 24.0cm，櫛間 26.0cm，大転子間 29.0cm，第I，II斜径 21.0cm，外結 19.0cm，側結 15.0cm.

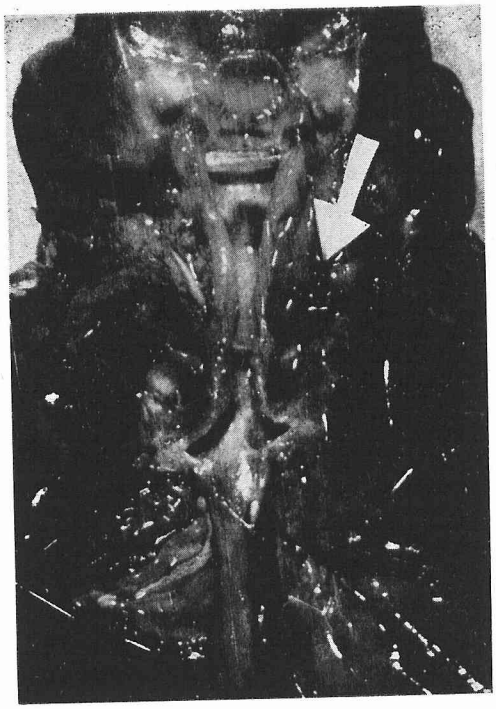

（第一図）

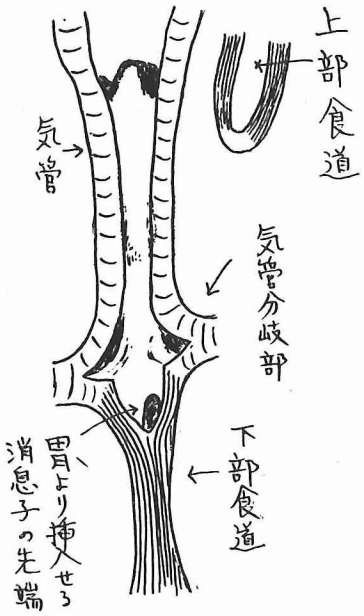

（第二図）

腹腔内には約20ccの血性の腹水を認める外，腸，肝臓，胆嚢，脾臓，膵臓，副腎等には特に異常がないが，腎臓は両側共，各々2本の輸尿管を出し夫々吻合する事なく膀胱に入つているのを認めた。

考　按

羊水過多症に奇形児の合併する事は一般に知られており，加来[11]は20～30%，土岐[4]は単胎児で52.4%，Sahlinger[12]は13.8%，Berardui[12]は16.2%に奇形児がみられ，又斉藤[20]は13例の奇形児中9例が羊水過多症であつたといつている。併しその因果関係に就いては明らかでない。羊水過多症の原因に関しては今日迄母体又は胎児，或は両者の種々の疾患が考えられている。行村[25]，田口[24]，松尾[14]，Szendi[23]，Snoo[22]等の研究で胎児に羊水嚥下作用がある事は今日略確実で，従つて胎児の羊水嚥下や，その吸収，排泄に障碍のある時は羊水過多症を来すと考えられ，先天性食道奇形が羊水過多症発生の一原因とされている。併し一方三谷[15]，Fukas[6]は羊水過多症を伴わぬ先天性食道奇形を報告しており，絶対的原因でない事は勿論である。而して先天性食道奇形には諸種の型があるが，食道が上下二部に分離し，上半は盲端に終り，下半が気管分岐部と吻合瘻を作るHappischの所謂定型的先天性食道閉鎖症が最も多く，De Boer[3]は90%以上とし，我が国に於ける報告例も殆んど本症で自験例も又此の型に属している。本症は他の奇形を合併する事があるが，多くは内臓奇形で外見上は健康児と変る所なく，授乳時に咳嗽，呼吸困難，チアノーゼを来し，気管カテーテルにて恢復し，強制栄養の際のネラトンカテーテル挿入時の抵抗ある事により推定され，食道鏡，レントゲン撮影等にて確診されるが，大多数は剖検によつて明らかにされている。又本症に対する治療として一部では，外科的療法が試みられており，De Boer[3]等は早期に診断し，充分なる術前術後の処置を行えば死亡率を減少させ得ると述べているが，一般には尚術後嚥下性肺炎併発による死亡例が多いとされている。

結　論

31才10ヶ月の慢性羊水過多症羊水量（4900cc）の満期分娩児に剖検によりHappischの所謂定型的先天性食道閉鎖症を認めた。

擱筆するに当り，岩井教授の御校閲及び病理所見を御教示下さつた石井教授に深謝致します。

文　献

①赤堀：臨産婦：11：116，(1957).　②Brault：degynäk et d'obst：28：7，(1939).　③De Boer：Sug. Gynec. & Obst：104：475，(1957).　④土岐：産と婦：9：796，(1941).　⑤Fukas：Geburtsh. u. Frauenh.：14：79，(1954).　⑥Fukas：Zbl. Gynäk.：66：907，(1940).　⑦Goulston：M. J. Australia：1：729，(1951).　⑧Halban-Seitz：Biolog. u. Patho. d. Weibes：6：288.　⑨星野：36回日婦總会目録：34，(1941).　⑩加来：産と婦：21：984，(1954).　⑪木下：日婦誌：29：1110，(1934).　⑫栗城：臨産婦：12：604，(1937).　⑬栗原：日大医誌：5：1234，(1941).　⑭松尾：名古屋医会誌：51：1420，(1940).　⑮三谷：日婦誌：30：2205，(1935).　⑯三谷：日大医誌：11：1085，(1940).　⑰野島：近畿婦誌：30：2205，(1933).　⑱太田：日児科誌：43：971，(1937).　⑲Rosenthal：Am. J. Obst. & Gynec.：33：646，(1937).　⑳斉藤：日産婦誌：6：573，(1954).　㉑関：日婦誌：30：1188，(1935).　㉒Snoo：Mschr. Geb. u. Gynäk：105：88，(1937).　㉓Szendi：Arch. Gynäk.：170：205，(1940).　㉔田口：38回日婦總会目録：39，(1940).　㉕山口：臨産婦：6：211，(1952).　㉖行村：医療：6：51，(1952).

A Case of Congenital Esophageal Stenosis in Chronic Polyhydramnios.

Takeshi Saito and Osamu Miyata
Department of Obst. & Gynec., Faculty of Medicine, Shinshu University
(Director: Prof. S. Iwai)
Michiharu Nakura
Department of Pathology, Faculty of Medicine, Shinshu University
(Director: Prof. Z. Ishii and Prof. T. Nasu)

A case of congenital esophageal stenosis was reported in this paper, which was found by autopsy in a full-term newborn.

Her mother was 31 years old and was suffering from chronic polyhydramnios.

Frequencies of congenital deformity accompanied with polyhydramnios and the varieties of deformity were discussed from the literatures concerned.

Recently surgical treatment has been widely accepted in Europe for this disease, but in general it's prognosis is not so good.