し，特に虫垂の漿膜面に於ては著明な結合織性増殖を生じ，ために炎症性病変は主としてこの内側に於て営まれ，比較的無症状に経過したもので，遂に空洞状内腔を持つた巨大な腫瘍状外観を呈する様になつたものと思われる。虫垂の病理組織学的所見は線維増殖性慢性虫垂炎というべきものであるが，本例の如き白色卵形の巨大な腫瘤は稀なものと思われる。

結　語

60才の男性に於て急性虫垂炎の診断のもとに手術を施行したところ，盲腸の先端部に白色の厚い壁の卵形をした長径凡そ12cm，直径凡そ5cmの腫瘤を認めた。剔出標本の重量は184gr.で，病理組織学的検索により線維増殖性虫垂炎であることが判明した。

（病理組織学的所見について御教示下された本学病理学教室矢川助教授に深謝する。）

文　献

①荻原：腹部内臓外科学，上巻，東京，昭26.　②関：日外会誌，38；10，1400，昭13.　③田淵：海軍々医会雑誌，30；5，273，昭16.　④斉藤：北越医学会雑誌，50；13，1670，昭10.　⑤安岡：長崎医学会雑誌，14；12，2377，昭11.　⑥安岡：長崎医学会雑誌，15；10，2255，昭12.　⑦八木沢：日外会誌，38；11，1575，昭13.　⑧中川：日本臨牀外科医会雑誌，3；7，416，昭14.　⑨三浦：治療及び処方，237；2010，昭14.　⑩中川：日外会誌，40；10，1866，昭15.　⑪上村：日外会誌，40；10．1866，昭15.　⑫柳：日本外科全書，21；東京，昭29.

A Case of a Colossal Tumor of Fibro Plastic Appendicitis

Jiro Kusama
Depertment of Surgery, Faculty of Medicine, Shinshu University.
(Director: Prof. K. Maruta)

A case of fibro plastic appendicitis was reported. The patient was a 60-year-old man, who had been suffering from a slight abdominal pain and a tumor in the ileocecal region for about 3 and a half years. A colossal tumor of appendix was found at the operation, which was as large as 12 cm. in length and 5 cm. in diameter and had an appearance of a white egg. It was diagnosed histologically as fibro plastic appendicitiss.

肺及び腸に原発した重複癌の一例

昭和32年7月18日受付

信州大学医学部戸塚内科教室（主任：戸塚忠政教授）
洞　沢　茂

緒　言

重複癌は1869年Billrothがその第一例を報告して以来多数の報告がある。同一個体の異つた部位に同時に二個以上の癌が存在する場合，一方は他方の転移であるのが普通である。然るに両者間に全く関連の認められない場合があり，之を多発性原発癌と称し依然稀れな疾患とされている。この多発性原発癌は同一系統の器官又は同一器官に発生するものが多いとされ，異なる系統の器官に発生するものは稀有である。最近私は気管支癌症状と直腸癌症状とを同時に訴えた患者で臨牀的に気管支癌は原発性癌と診断し，腸の癌は原発性であるか否か断定困難であつたが，剖検の結果気管支及び下行結腸に夫々独立して発生した重複癌であることが判明した興味ある一例を経験したので報告する。

症例：清○重○，57才，男子．会社員。

家族歴：母系の伯母一名が胃癌，叔母一名が食道癌で夫々死亡した。

既往歴：11才「腸チフス」罹患。ツ反応陰性。嗜好品，酒は機会ある毎に5～6合，煙草は一日20本程度。

主訴：咳嗽，腹部膨満感，腹痛，便秘。

現病歴：約10年前から時々喘息様咳嗽発作あり。昭和30年8月頃から咳嗽発作現れ，痰の切れは悪く，白色粘稠性喀痰少量を喀出するに至るも持病の喘息と考え放置していた。10月になり咳嗽発作は益々増強するので初めて某医を訪れ気管支炎と診断され，治療を受けたが症状は軽快せず，更に又此の頃より頑固な便秘と心窩部より右側腹部・廻盲部にかけてジワジワする疼痛現れ，11月下旬には便通は勿論ガスの排出も停止し，腹部は著明に膨満し咳嗽は激烈で体重の減少が甚

しいので11月29日入院す。

現症：体格中等，栄養比較的良好，顔貌稍苦悶状，意識明瞭皮膚正常，体温平熱，脈搏数96整調，緊張稍軟，動脈壁硬化なし。血圧125/90mmHg，呼吸数40回不整，胸式表在性で軽度呼吸困難あり。瞼結膜に貧血なく瞳孔に異常なし。舌は湿潤して舌苔なく，淋巴腺腫脹は認めない。肺肝境界第五肋間，心濁音界稍左に偏するが心音純。肺野，打診上左肺全野鼓音を呈し，聴診上，右肺呼吸音稍鋭利，左肺呼吸音減弱し，声音震盪も減弱している。腹部は著明に膨隆し廻盲部附近に自発痛、圧痛著明。腹水は認めず鼓音著明。肝二横指触知，辺縁硬度正常。脾腎は触れない。四肢に異常なく浮腫もない。膝蓋腱反射，アヒレス腱反射減弱あるも病的反射，知覚異常はない。

レ線所見：鼓腸のため両側横隔膜は挙上し左肺門に胡桃実大の異常陰影あり，左肺紋理は消失して全般的に明るく肺気腫の像を認めた（図1）。之は原発性気管支癌の初期肺気腫が最も考えられた。便秘其の他の腹部症状に関する検索として，直腸鏡では肛門から23cm上部迄異常なきも造影剤注腸による直腸レ線所見では，造影剤がS字状結腸附近に停滞しその上部にはガスの蓄積が著明であり該部に閉塞のあることが認められ，腸腫瘍の存在を疑はせた（図2）。

諸検査成績：血色素95%（Sahli），赤血球485万，色素係数0.98，網状赤血球6‰，血小板21.8万，白血球数7400，白血球百分率に異常はない。赤血球沈降速度1時間33mm，2時間65mm，肝機能検査では，血清蛋白量8.0g/dl，B.S.P.試験45分20%，Gros反応陽性，高田氏反応6本陽性，黄疸指数5.5，アルカリフオスフアターゼ11.4 B.E.。

癌反応：デビス反応陽性，松原反応陽性。電気泳動法による血漿蛋白像は，アルブミン36.2%，α-グロブリン20.2%，β-グロブリン11.8%，フイブリノーゲン16.5%，γ-グロブリン15.3%でアルブミンの著明減少とα-グロブリン，フイブリノーゲンの著明増加を認めた。

喀痰検査成績：喀痰は粘液膿性で粘稠度高く血液は認めず，パパニコロー，ギムザ染色による頻回の検索にも拘らず腫瘍細胞を証明せず。

胃液所見：空腹時粘稠度極めて高い胃液約2cc採取，試験液注入40分后再び粘稠性液になり採取不能になる。無酸を呈し最高酸度は，遊離塩酸－3，総酸度＋3であり，乳酸・血色素・異常細胞等証明せず。

尿所見：褐色調を帯び高比重でウロビリノーゲン，デビス反応陽性の他著変を認めない。

屎便所見：人工肛門より得られた屎便は緑褐色を呈し粥状で潜血反応微弱陽性の他に異常はない。

治療及び経過：12月7日取敢えず人工肛門を設けて排便を計り，他方肝庇護剤，消化剤の内服と高稠葡萄糖，ポリタミン，ビタミン剤等の注射を続け乍ら経過を観察した所，前記腹痛は消退し左下腹部に鶏卵大の腫瘤を触知した。体温は36～37.8°Cを上下し，咳嗽，喀痰等の症状は漸次改善された。然し胸部は理学的にもレ線的にも急速な病勢の進展を示し，約1ケ月後には心尖搏動を左前腋窩線，第五肋間に触知，レ線上左肺は主気管支の閉塞により，無気肺に陥り心の左方偏位と気管の左側彎曲を認め，原発性気管支癌によく見られる症状を呈した（図3）。この病状，経過からは腸癌からの肺転移とは考えられず，原発性気管支癌の像である。昭和31年1月中頃より左胸部，腰椎，四肢特に左上腕に頑固な神経痛様疼痛を訴え，鎮痛剤で効なく，レ線的に肋骨，第三腰椎等に転移巣を認めた。1月下旬右下顎部に淋巴腺腫脹を認め急速に腫大するのを見た。2月16日左肋膜腔試験穿刺施行，血性滲出液中に28～36μの異常細胞をみたが癌細胞と断定出来なかつた。2月末には37.5～38.5°Cの発熱を伴い左右耳下腺が2～3日間隔で交互に有痛性に発赤腫脹を繰り返した。3月5日右側頸部に新しい淋巴腺転移現れ次第に下顎部淋巴腺と融合し一塊を形成した。3月7日よりザルコマイシン1日2瓦の注射を開始4月8日60本を終了したが半ば頃から肛門よりガス及び屎便の排出を認める様になり一応の効果を認めた。然し四肢の神経痛様疼痛淋巴腺腫脹に対しては効なく，上肢特に左上肢に浮腫出現し，四肢の自発運動は不能になり他動的にも疼痛のため動かし得なかつた。5月1日の胸部レ線像では左肺は濃厚均等陰影で被われ，完全な心左方偏位を認めた。然しChlorpromazine, Luminal, Isomytal等の強力な投与により疼痛は軽快し，自覚症状の改善をみたので5月8日退院した。

退院後経過：退院後も隔日に肝庇護剤，栄養剤の注射を行い経過を観察した。肛門よりのガス，屎便の排出は時々認められ，神経痛様疼痛も比較的軽度であつたが，転移巣は左頸部，右鎖骨上窩・腋窩淋巴腺，胸腹部皮膚表面，胸骨，肋骨等に拡り，呼吸困難は増強して喘鳴強く嗄声現れ，貧血，心衰弱著明になり全身衰弱に陥り，輸血，強心剤，Theraptique等の注射にも拘らず8月26日死亡した。

剖　検

肉眼的所見：1）左肺門の気管支に沿つて拡つている手拳大の硬い腫瘍があり，右肺下葉外側にも大結節状の腫瘍を認めた。2）両側癌性肋膜炎あり特に肺尖部に著明で，左胸腔内には約1500ccの血性褐色の滲出

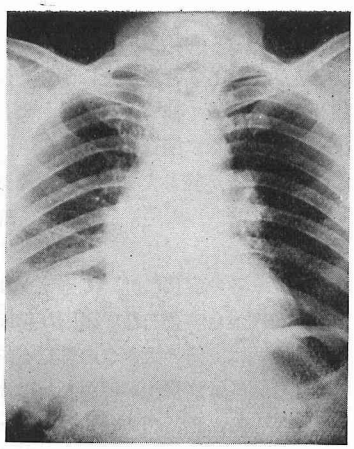

(図 1)　入院時胸部所見
左肺門部の胡桃実大陰影と左肺紋理消失を認める

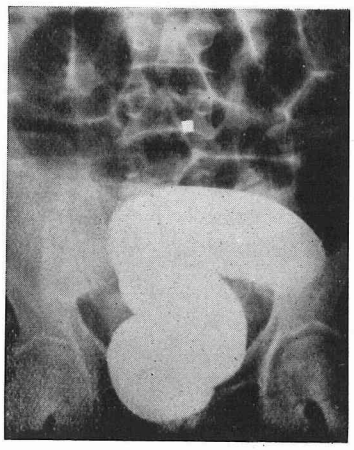

(図 2)　直腸バリウム所見
S字状結腸上部に完全閉塞を認める

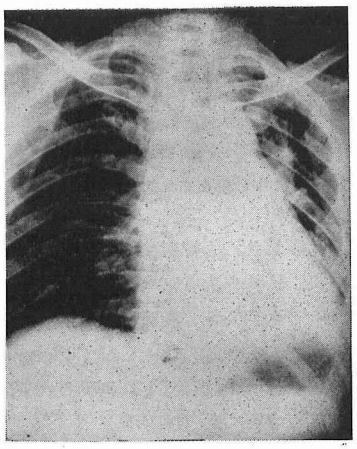

(図 3)　入院1ケ月后胸部所見
左無気肺による心左方偏位と気管の左側彎曲を認める

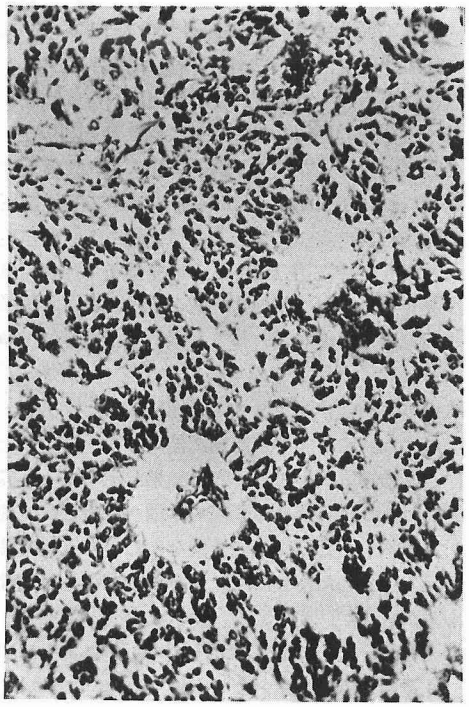

(図 4)　肺腫瘍の組織像

(図 5)　腸腫瘍の組織像

液を認めた。3）左側肺上葉には多数の小膿瘍と無気肺があつた。4）転移：a）膵頭部及び体部にあり，ために膵は硬化す。b）肝臓には散在性小結節状転移あり。c）両側副腎に胡桃実大腫瘍。d）両側腎臓に米粒大転移。e）胸骨体部には瀰漫性の腫瘍浸潤。f）右心耳外側に大結節状転移。g）十二指腸粘膜下に豌豆大の結節。h）前胸部，下腹部皮膚には散在性の結節状転移。i）ダグラス氏窩には瀰漫性浸潤。j）淋巴腺転移：両側頸部，腋窩部，鼠径部，鎖骨上窩，腸間膜，大網。5）下行結腸部はに鶏卵大の茸状に発育する腫瘍あり，腸管を閉塞す。6）軽度の動脈硬化，脾鬱血，肺性心あり。

組織学的所見：肺臓癌とその転移：実質の乏しい血管に富んだ所謂 „Oat Cell Cancer" であつた（図4）。

結腸腫瘍：肺臓癌とは無関係で粘液を分泌する乳嘴状腺癌であつた（図5）

考　按

本症は頑固な犬吠様咳嗽発作，特徴ある喀痰，軽度呼吸困難等を以て初発し，他覚的には左肺の鼓音，呼吸音減弱があり，レ線上左肺の肺気腫像が認められ，左主気管支部から発生した原発性気管支癌が最も疑はれた。原発性気管支癌が最も疑はれた。原発性気管支癌の初期像としては，鈴木・粟田口・熊谷・水野[1]等は診部の鼓音，喘鳴様呼吸音に加え，レ線上初期肺気腫の像を強調している。中川[2]は気管支造影法を利用し陰影に一致する気管支狭窄の発見に努力すべきことを述べ，又 G.G. Ornstein・Lanrence・Lercher[3]等は肺気腫像の出現以前に生ずる咳嗽，喀血，疼痛に加え特に呼吸音減弱を重視しており，本例の初期気管支症状とよく一致する所である。

一方前記気管支症状と同時に便通，ガスの停止，鼓腸，腹部膨満，腹痛等腸狭窄症状を示し，検索の結果S字状結腸の上部に完全閉塞が確認され腸自体の腫瘍も疑はれた。此処に於て同一個体の二ヶ所に同時に腫瘍が存在することになるが，その場合一般には一方は原発巣で他方は転移巣である。本例に於て肺を原発巣とし腸を転移巣と考えた場合，岡谷[4]，冲中[5]，鈴木[1]等の報告にみるが如く，肺癌の腸自体えの転移は極めて稀有で肝，腎，副腎，リンパ腺に多く鈴木[1]は14.3～22.1％の腹部淋巴節えの転移を認めている。若しそれによる腸管外からの圧迫とすると早期に此の様に完全な閉塞状態がくるとは考えられない。又反対に大腸を原発巣と見做し，肺を転移巣と考えた場合，他の器管から肺えの転移は高頻度とされ今井[6]によると47.5％もの多くを報告し而も淋巴行性に肺門部淋巴腺及びそれ以外の淋巴節の多くにも転移巣をつくることが最も多いとし桑原[7]も之を認めているが，肺のレ線像は前述の如く一般の転移癌にみられる様な像を全く示しておらず，又胸部病変の進行状態も極めて速かで約一ヶ月后に左肺は主気管支の完全閉塞により，無気肺に陥り心左方移動，気管の左側彎曲等原発性気管支癌によく見られる症状を呈し，転移癌とは考えられなかつた。それ故一方が原発巣で他方が転移巣と考えては症状の発現状態を説明するに困難を感じた。

茲で甚だ稀なことではあるが肺も大腸も共に原発巣と考えると，肺症状並びに高度の腸閉塞症状がよく理解される様に思はれた。

次に経過中みられた2～3の症状に就いて考察を加えると四肢其の他に鎮痛剤でも奏効しない頑固な神経痛様疼痛を訴えたが久留[8]は一定の大きさの神経束或は神経幹えの転移或は連続性に癌細胞が浸潤した場合最も激烈であることを報告し，Flavell G.[9]，Denny-Brown[10]等は稀れなことではあるが腫瘍細胞が脊髄神経の神経鞘淋巴管に転移を起した時はそれにより多発性神経炎の様な末梢神経症状を惹起することを指摘している。一方冲中[11]は全く転移を認めなくても2～3の特異な神経症状を認め之を Carzinomatous Neuropathy と名付けているが，其の中の Polineuritic syndrom として報告されたものゝ大部分は肺癌であり，四肢の脱力感と筋萎縮を伴つていたという。本例では胸骨，肋骨，腰椎其の他各所に転移がみられ，癌の浸潤による疼痛も考慮されるが，四肢の疼痛に関しては冲中の報告と類似している様に思はれる。又入院3ヶ月后発熱を伴い左右耳下腺に交互に起つた有痛性発赤腫脹に就いては冲中[11]の報告にみられる悪性腫瘍の発育乃至破壊によつて何等かの抗原性ストレスが生じその結果発生する皮膚筋炎，ロイマチス性関節炎，Erythematodes 等に類似な症状と思はれる。之等諸症状は治療により改善されるとしているが本例も Sarkomycin により改善をみている。

Sarkomycin 治療に就いては柴田・渡辺[12]，大杉・村頭[13]其の他多くの諸家が肺癌に使用して一般症状，レ線像，諸検査成績等より一応の効果を認めているが，本症に於ては胸部所見は漸進的に増悪を示した。然し注射半ば頃から肛門よりの排便をみたり，重症の割合に経過が長びいたりした点は一応の効果をみたと考えてもよかろう。

多発性原発癌に就いては Tondreau[14]によると一般に悪性腫瘍患者は健康者よりも第二の腫瘍に見舞はれる率が多いとし，Puhr[15]も，重複癌の発生は稀れではなく，而もその原因には遺伝的因子が大きな役割を占めていることを強調している。一方 Milder[16]等は原発癌がある場合原発巣と異つた器管又は組織に第二の

癌は起り難いとし，同時或は相次いで異つた器管に多発性原発癌の発生することは稀である事を認め，Bowers[17]等も同意しており，其の発生機転に関しては今尚詳かではないが1869年 Billroth の報告に始り現在迄内外其の多きを数えている。殊に Warren・Gates[18]は Billroth が多発性原発癌の定義として厳格な制限を設けたゝめ誤つた低率を示しているとして1932年新に1）各々の腫瘍は一定の悪性像を呈し，2）各々異つた部位を占め，3）各々は他の転移である可能性を除外されねばならない。以上の三条件を提唱して以来之が一般に認められ症例の増加を示している。Warren, Gates は文献から29740例の悪性腫瘍を集め内546例（1.84%），自験例1078例中40例（3.7%）の原発性多発癌を発見している。Burke[19]は583例中46例（7.8%），Brindrey[20]は306例中23例（7.5%），Tondreau[14]は812例中24例（2.9%）の重複癌を夫々報告している。又中村・山田[21]は文献から56例の重複癌を集めて分類し，1）消化器系に関係ないもの13例（23%），2）一方が消化器系，他方がそうでないもの26例（46%），3）消化器系に限つているもの17例（30%）としている。然し文献的には 3）の場合が多く 2）の場合は少い様に思はれる。特に肺癌と合併した重複癌は散見せられるに過ぎない。佐々木[22]は肺及び膀胱の重複癌をProbst は76の原発性肺癌中1例に皮膚癌の合併を報告している。Madlener[23]は肺と鼻翼皮膚の重複癌を報告している。

本症例は，生前の臨牀経過から肺及び大腸に略同時に発生した重複癌と推定され剖検の結果原発性肺癌と原発性結腸癌が確認され，而も原発性気管支癌の診断上特に興味ある臨牀経過を示した一例であつた。

結　語

1）57才の男子に発生した肺臓及び下行結腸部の重複癌の一例を報告した。

2）重複癌の発生機転，発生頻度，発生部位等に就いて文献的考察を加えた。

3）経過中見られた神経症状，耳下腺炎，化学療法の効果に就いて文献的考察を併せ行つた。

終りに懇切な御指導と御校閲を賜つた恩師戸塚教授並びに病理学石井教授に心から謝意を表する。

尚本症例は第19回日本内科学会信越地方会（昭和31年11月11日）で報告した。

文　献

①鈴木千賀志・粟田口省吾・熊谷直・水野成年：診断と治療，42：960，(昭29)．　②中川諭：診断と治療，43：338，(昭30)．　③George G. Ornstein, M. D., F. C. C. P,. and Laurence Lercher, M. D., F. C. C. P.: Disease ot the Chest. 27: 4, 4, 1955.　④岡谷正夫・他：原発性肺癌の転移，名古屋医学雑誌，66:2, 97，(昭27, 4)．　⑤沖中重雄：診断と治療，45：1, 86，(1957, 1)．　⑥今井環：綜合医学，10：591，(昭28)．　⑦桑原登一郎：福岡医学雑誌，43：7, 556，(昭27, 7)．　⑧久留勝：診療，7：10, 19，(昭29)．　⑨Flavell G.: Beit. J. Tbc. 47: 135, 1953.　⑩Denny-Brown: J. of Neur. 11: 73, 1948.　⑪沖中重雄：最新医学，10：11, 1（昭30, 11）．　⑫柴田忠・渡辺浩見：久留米医学雑誌，18：5～6, 195，(昭30, 7)．　⑬大杉三郎・村頭徳彰：日赤医学，9：1, 84，(昭31, 1)．　⑭Tondrerau, R. L.: Am. J. Roewtgenol. 71: 794, 1954.　⑮Puhr, L.: Zsch. Krebsp. 24: 38, 1927.　⑯Milder, G. B.; J. A.; Donovan, G. C., and Rendall, E. S.: Cancer 5: 1104, Nov. 1952.　⑰Bowers. C. R.: A. M. A. Arch. Surg. 68: 397～402, 1954.　⑱Warren, S., and Gates, Olive: Am. J Cancer, 1932, 16, 1358～1414.　⑲Burke, M.: Am. J. Cancer, 1936, 27. 316～325.　⑳Brindrey, G. V.: South. M. F., 1938, 31, 355～362.　㉑中村暁史・山田篤：癌の臨牀，1：1, 56（昭29, 9）．　㉒佐々木又二：癌，43：2～3, 405，(昭27, 10)．　㉓Madlener, M. J.: Deut. Zsch. Chir. 221: 1, 929 より引用．　㉔宮田昂：日本病理学会雑誌，43巻地方会号，134，(昭30. 3)．　㉕坂本光生・他1名：名古屋医学雑誌，65：1, 58，(昭26, 2)．　㉖Maddoc, W. G., J. J. Lipinski, R. C. Lien & H. L. Art.: Arch. Surg. 72: 628～633, (1956, 4).　㉗沢田洋子：日本外科学会雑誌，57：1, 127，(昭31, 4)．　㉘Pemberton, J. de J., and Shands, W. C.: S. Clin. North America. 32: 1197, Aug, 1952.　㉙Bacon, H. E., and Tavenner. M. C.: Am. J. Surg. 83: 55, Jan, 1952.

A Case of Double Carcinoma Originated from Lung and Intestine

Shigeru Horasawa
Department of Internal Medicine, Faculty of Medicine, Shinshu Universtiy
(Director: Prof. T. Tozūka)

A case of original double cancer developed from the lung and the descending colon in a 57 years old male was reported. Statistical analysis was made in a review of literatures of this disease, especially about its etiology, incidence and the initially affected organs. Also some discussions were made as to the neurological symptoms and parotitis which were accompanied during the course of the disease and the effect of chemotherapy.