急性化膿性脊椎骨髄炎の2例

昭和32年6月26日受付

信州大学医学部第一外科教室（主任：星子教授）

杉山敏雄　生坂和一　立木　光

長管状骨の急性化膿性骨髄炎は屢々遭遇する疾患であるが，扁平骨乃至短小骨には一般に稀であり，就中脊椎の急性化膿性骨髄炎は少い疾患である。その早期診断は困難であり，治療もまた長管状骨に於けるように容易でない。

当教室の岩月(1952)①は急性化膿性頸椎々体骨髄炎の1例を報告したが，吾々は最近更に頸椎及び腰椎の急性化膿性骨髄炎の2例を経験したのでこゝに報告する。

症例 1，奥○つ○み，3才，女

現病歴：昭和30年12月29日，麻疹後肺炎に右膿胸及び心嚢炎を併発し，当病院小児科に入院。治療により軽快した。昭和31年1月29日，項部に発赤，腫脹を来し，2月6日，膿瘍を切開し排膿を計つた。又1月28日，右大腿部に，2月9日，左大腿部に膿瘍を形成し，何れも切開排膿を行い約3週間にして治癒したが，項部の切開創は瘻孔をつくり，3月中旬迄膿汁の排泄が見られ，4月下旬瘻孔は閉鎖した。5月下旬再び項部に膿瘍を形成し，自潰して瘻孔をつくり膿汁の排泄を見るようになつた。8月7日，X線検査を施行したが，頭蓋骨，頸椎に異常所見を認めなかつた。瘻孔は哆開し，深さ約3cm，消息子により骨縁を触知した。その後も瘻孔は依然として閉鎖しない為，9月25日，当科に入院。

入院時：体温37°C，白血球数20.500，ツベルクリン反応陰性，X線検査により第Ⅱ頸椎棘突起に骨破壊像あり，その周囲に腐骨と思われる米粒大の陰影数ケを認めた。

9月28日，瘻孔掻爬術を行い，米粒大の腐骨3ケを摘出した（写真1）。膿汁からは培養の結果黄色葡萄状球菌を証明した。

術後約2週間油性ペニシリン及びサルファ剤を投与し，3週間目頃より膿汁の排泄は止り，10月28日，術後約4週間にして瘻孔は閉鎖した。11月1日，X線写真により第Ⅱ頸椎棘突起に骨新生像が見られた（写真2）。術後の経過は良好で11月9日，全治退院した。

症例 2，高○健○，29才，男

現病歴：昭和31年3月19日，右腓腸部癌の切開を受けた。3月22日，チフスワクチンの注射を受けた所，夕方より発熱，悪寒戦慄があつた。3月24日，腰痛を訴え，翌25日，腰痛は激甚となり，歩行不能となつた為臥床安静を保ち，某医よりペニシリン，ザルブロの注射をうけたが，腰痛は依然として軽快せず，3月27日当科に入院。

入院時所見：体温37.9°C，白血球数12.200，四肢反射正常，知覚，運動麻痺はない。右肩胛部に発赤，硬結を認め，圧痛あり。第Ⅱ腰椎部は発赤，軽度に腫脹，圧痛甚しく，疼痛は臀部に放散し，起立歩行不能，ツベルクリン反応陽性（陽転時不明），ヴイダール反応陰性。X線検査：肩胛骨及び腰椎に特に異常を認めない。（写真3）。

急性多発性化膿性筋炎の診断の下に，3月27日，右肩胛部，3月29日，腰部の切開排膿を行つた。膿汁からは培養の結果，黄色葡萄状球菌を証明した。敗血症を疑い，クロロマイセチン及びペニシリンを与え約1週間後に下熱したが，腰痛は持続した。4月19日（第29病日），X線写真の結果，第Ⅱ，Ⅲ腰椎々弓関節の骨破壊像を認め（写真4），こゝに於て初めて急性化膿性椎弓関節炎の診断を確定した。4月25日，ギプス床を作製。抗生物質の投与を継続した。5月中旬頃より腰痛は漸次軽減して来たが，時々体温の上昇を見た。6月13日，腰椎のX線所見に骨の再生像が認められるに至つた。この頃には腰部の自発痛はなく圧痛のみ存在し，切開創より少量の膿汁排泄を認めるのみであつた。8月下旬より再び発熱，腰痛が増強した為，8月

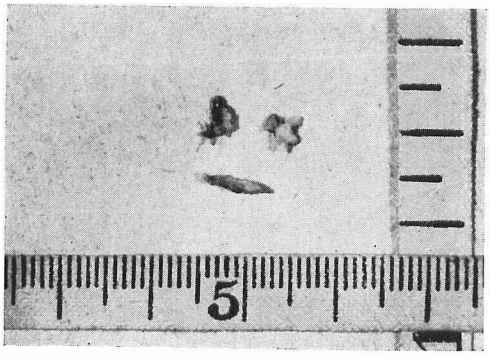

写真 1

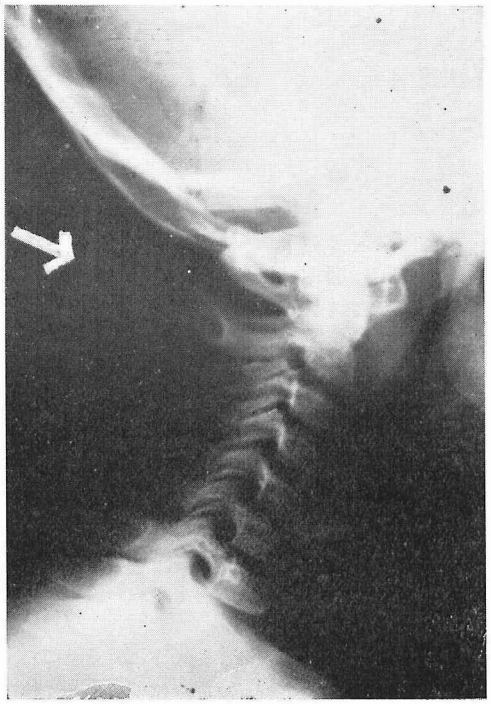

写真 2

写真 4

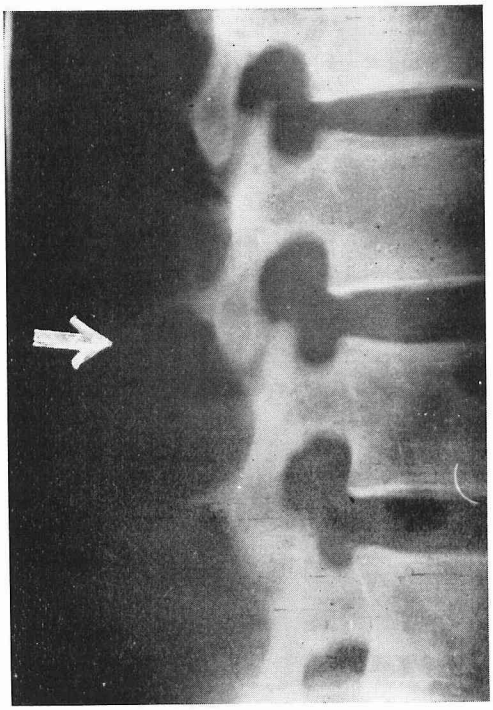

写真 3

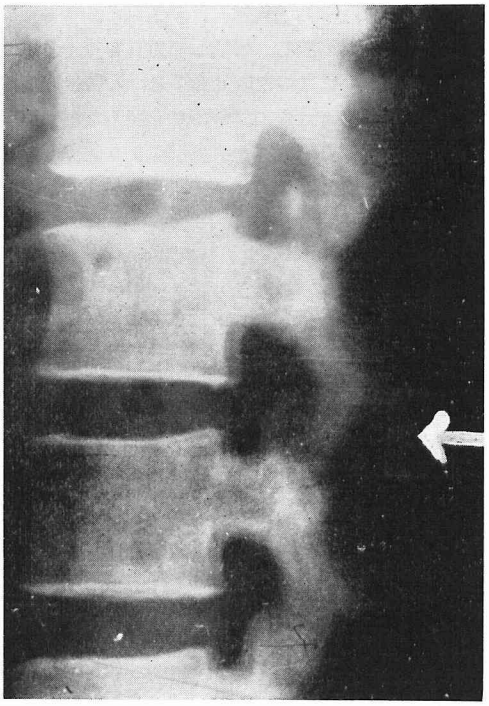

写真 5

28日，腰部の再切開排膿搔爬を行つて腐骨を摘除した。以後経過は順調で腰痛次第に減少し，9月下旬より硬性コルセットを用い歩行を開始した。9月28日，X線写真の結果，著明な骨の再生を認めた（写真5）。切開創よりの膿汁排泄も次第に減少して，創も10月中旬閉鎖した。その後は腰部の硬直を残すのみで発熱，自発痛，圧痛何れも消失し，昭和32年1月12日，全治退院した。

表 1

報告者／年令別	外国症例			本邦症例		
	Donati	Wilensky	Volkmann	稲田	昭和26年以降	合計
0～9才	15	2	22	2	5	7
10～19才	24	0	34	9	2	11
20～29才	11	3	17	5	9	14
30才以上	0	4	5	30	4	34

表 2

報告者／罹患部位	外国症例			本邦症例		
	Donati	Wilensky	Volkmann	稲田	26年以降	合計
頸椎	9	2	13	5	5	10
胸椎	18	2	21	12	3	15
腰椎	26	4	31	29	10	39
仙椎	0	1	0	4	1	5

表 3

報告者／罹患部位	外国症例		本邦症例		
	Donati	Volkmann	稲田	26年以降	合計
椎弓	37	41	26	7	33
椎体	14	24	5	10	15
両者	5	5	13	1	14

考　按

（1）頻度：脊椎の急性化膿性骨髄炎は比較的稀な疾患で，Hahn (1895)②は化膿性骨髄炎661例中1例に，Wilensky(1929)③は578例中9例（1.5%）に本症を認めている。本邦に於ては佐藤（1903）が第1例を報告して以来，漸次報告例も増加し，稲田(1950)④は本邦に於ける47例を集めて報告している。吾々の調べた範囲では，泉田，稲留(1952)⑤の5例，藤本(1954)⑥の4例，当教室で経験した3例，その他①，⑦，⑧，⑨，⑩，⑪，⑫，⑬，⑭を加えて合計96例に達している。

（2）性別及び年令：長管状骨の急性化膿性骨髄炎が男性に多く見られる様に本症も男性に多く，Volkmann(1916)⑮は96.2%，Donati (1906)⑯68.0%，Wilenskyは55.0%が男性であつたと云つている。稲田は47例中男性40例（85.1%）で男性に著しく多く見られたと述べている。吾々のしらべた所では本邦症例67例中56例（83.6%）は男性であつた。年令的には外国では一般に30才以下に多いが，稲田によれば本邦では30才以上に多いと云う。

（3）罹患部位：腰椎が最も多く，胸椎之に次ぎ，頸椎は少く，仙椎は最も少い。

又 Volkmann, Donati 等によれば椎弓最も多く，椎体之につぎ，椎弓椎体両者に亘る場合は最も少い。本邦症例に於ても椎弓が最も多い。

（4）原因：一般に不明のことが多いが，外傷が本症発生に密接な関係があると云われている。Volkmannは87例中外傷20例（23%），炎症性疾患19例（21.8%），を誘因として認めている。稲田は本邦の47例中外傷7例（14.8%），化膿巣を認めたもの9例（19.1%）計37.4%に誘因を認めている。吾々のしらべた本邦症例67例中外傷11例（16.4%），化膿巣を認めたもの15例（22.0%）であつた。起炎菌は大部分黄色葡萄状球菌である。泉田は10例中菌を検出し得た7例の總て，Donatiは17例中11例に黄色葡萄状球菌を認めた。吾々の症例1は麻疹肺炎，膿胸，心嚢炎の経過中本症に罹患し，同時に両側大腿部に膿瘍を形成し，起炎菌は黄色葡萄状球菌であつた。症例2では右下腿瘤の切開後，チフスワクチン注射による発熱に引き続き本症に罹患し，右肩甲部膿瘍を併発しており，起炎菌は黄色葡萄状球菌であつた。

（5）症状：大部分は急性の経過をとり Volkmann によると87例中18例のみ亜急性乃至慢性の経過をとつたという。普通突然に激しい全身症状をもつて始まり，暫くすると疼痛及び圧痛が次第に罹患部位に限局して来る。疼痛は時には放散性を帯びることもあるX線写真上骨変化は早期に現われない。

合併症としては膿瘍形成が最も多く，その他神経症

状，瘻孔形成等がある。膿瘍は罹患脊椎の部位により，あるいはその局所に止り，あるいは脊椎カリエスの場合の如く筋鞘，前縦靱帯に沿つて流注し，その出現部位も殆んどカリエスの場合と同様で，本症が慢性に経過する時に認められることが多いと云われている。又硬膜外膿瘍を形成し脊髄及び神経根部に対する圧迫症状乃至炎症自体の波及による脊髄炎を起すこともある。次に本症が慢性の経過をとる場合は瘻孔を形成し易く，時にこの瘻孔より腐骨の排出を見ることもある。

（6） 診断：正確な早期診断は困難とされている。Volkmann が文献より87例を集積した所によると確実に診断を下し得たのは僅かにその $^1/_3$ に過ぎなかつた。体温上昇，悪寒戦慄，意識混濁等の全身症状が著明であるのに反し，局所の炎症性変化の出現が遅れる為，屢々腸チフス，敗血症，急性脊髄炎，髄膜炎等と誤られる。又X線写真上骨変化は早期に現われぬ為特に早期診断は困難である。更に合併症の有無により主要症状の現われ方も変つて来るので誤診を招き易い。藤本教授(1954)⑥は急性期の診断について，1）椎弓，棘突起等の所謂後部脊椎のおかされるときには膿瘍は背筋間や皮下に現われ易く，そのために背部筋炎又は蜂窩織炎と誤診される例がわが国では比較的多く，小児では比較的多い腸腰筋炎との鑑別も必要である。2）腹部の疼痛と筋緊張をともなう場合には腹部疾患と誤る場合があり，脊柱の症状を見のがさぬことが重要である。3）化膿性脊椎骨髄炎の重篤な合併症の1つに硬膜外膿瘍があり，知覚運動麻痺発現迄の期間が短く，麻痺の進行も迅速であり，かゝる場合には早期手術により排膿を計らねばならないと述べ注意を喚起している。

吾々の症例1に於ては麻疹肺炎の経過中に発病した為診断が困難であつたが，幸い重篤な合併症もなく慢性の経過をとり，X線上明らかに骨の変化を認めたのは発病後6ケ月で，腐骨の摘出により本症であることを確認した。又症例2に於ては始め多発性筋炎，敗血症を疑つたが，発病後29日にしてX線写真上骨の変化を認めて本症であることがわかつた。

（7） 予後：従来の報告では早期診断の困難なこと及び周囲に重要臓器の多い事等より経過は一般に良好でないとされており，稲田によれば本邦に於ける47例中死亡例は13例（27.7%）であり，その後の報告例を合せると，67例中死亡例15例（22.4%）である。外国の報告例では，Hahn 58%，Donati 46.5%，Volkmann 41.8%，Kulousky(1936)⑰24.8%の死亡率をあげている。然し最近化学療法剤，抗生物質の使用，更に積極的に切開排膿を行うことにより，死亡率は漸次減少し，相当の改善が見られるようになつた。

（8） 治療：切開排膿及び化学療法剤，抗生物質の使用にある。硬膜外膿瘍を合併した時には特に早期手術を必要とする。

む す び

最近吾々の経験した3才女子の麻疹後肺炎の経過中に見られた第Ⅱ頸椎棘突起及び29才男子に見られた第Ⅱ，Ⅲ腰椎々弓関節の急性化膿性脊椎骨髄炎の2例について報告し，併せて本症につき2，3の文献的考察をこゝろみた。

稿を終るに臨み，星子教授，岩月助教授の御指導，御校閲を深謝する。

参 考 文 献

①岩月・中島：急性化膿性頸椎骨髄炎の1例，臨床外科，8：1，42，1953.　②Haha, O.: Ueber die primäre akute Osteomyelitis der Wirbel, Beitr. Klin. Chir., 14: 263, 1895.　③Wilesky, O, A.: Osteomyelitis of the Vertebra, Ann. Surg., 89: 561; 731, 1929.　④稲田：急性化膿性脊椎骨々髄炎について，整形外科，1：3，207，1950.　⑤泉田・稲留：脊椎骨髄炎，外科，14：7，365，1952.　⑥藤本：化膿性脊椎骨髄炎の診断，整形外科，5：3，141，1955.　⑦木村：脳膿瘍を併発せる慢性脊椎骨髄炎の1剖検例，外科，12：6，364，1950.　⑧沢口：急性化膿性脊椎骨髄炎の1例，東北医学雑誌，47:2，137，1952.　⑨近藤：椎体骨髄炎に因る硬膜外膿瘍の1例，日内会誌，44：2，122，1956.　⑩佐藤：頸椎骨髄炎の1例，日整形会誌，29：2，205，1956.　⑪佐藤・千葉：破傷風治療中におこつた急性化膿性腰椎骨々髄炎の1例，整形外科，6：3，198，1956.　⑫大谷：固有背筋々炎と急性胸椎骨々髄炎，平鹿医報，2：2，58，1951.　⑲多々見：頸椎骨髄炎の1例，米子医学雑誌，2：3，148，1953.　⑭佐藤：腰椎カリエスと誤診され易き腰椎骨髄炎の1治験例，綜合臨床，2：1，137，1953.　⑮Volkmann, J.: Ueber die primäre akute und subakute Osteomyelitis purulenta der Wirbel, Deutsch. Zeitschr. f. Chir., 132: 445, 1916.　⑯Donati, M.: Ueber die akute und subakute "Osteomyelitis purulenta,, der Wirbelsäule, Arch. f. Klin., 79:1116, 1906.　⑰Kulousky, J.: Pyogenic Osteomyelitis of the Spine, J. Bone & Joint Surg., 18: 348, 1936.

Two Cases of Acute Supprative Osteomyelitis of Vertebra

Toshio Sugiyama, Waichi Ikusaka
and
Akira Tatsugi
Department of Surgery, Faculty of Medicine,
Shinshu University
(Chief: Prof. N. Hoshiko)

Two cases of acute supprative osteomyelitis of vertebra were reported, which has been rather rarely observed as compared with that in other bones. One patient was a 3 years old girl, who was affected the spinous process of the second cervical vertebra; the other patient was a 29 years old man, whose affected site was the intervertebral joint between the second and third lumbar vertebra. Both of them were successfully treated by discharging pus through incision and removal of suquesters together with medication of antibiotics.

Some statistical discussions of this disease were made on foreign as well as Japanese literatures.

Typhobacillose の 2 剖検例

昭和32年7月1日受付

信州大学医学部病理学教室
(石井善一郎教授, 那須　毅教授)
大　和　哲　郎

急性全身粟粒結核症は古くからその経過に従つて，急性伝染病或いは腸チフスの如き状態を示す場合，脳膜炎が主として現われる場合，肺所見が主として現われる場合等によつて，1) チフス型，2) 脳膜炎型，3) 肺炎型の三型に大別されていたが，1882年 Landouzy は，急性結核症発病の特有な一型として，Typhobacillose をはじめて記載した。彼は本症を，1) 急性粟粒結核症，2) 乾酪性肺炎についで急性結核症の第三型と考え，その本態は結核菌血症であるとした。

本症の報告例は比較的稀で本邦に於いては僅かに散見するにすぎないが，私は最近発病以来約3ケ月及至約8ケ月に亘り 39°C を前後する高熱が弛張性或いは波状型に持続し，重篤な臨床症状を示し遂に死亡するに至つた Typhobacillose の 2 剖検例を経験したので茲に報告する。

症　例

第1例　46才男子　農業

A　臨床的事項（経過期間約3ケ月）

臨床診断　敗血症の疑い。

臨床経過及び所見　兄が結核性腹膜炎で死亡している。生来健康。ツベルクリン反応（以下ツ反と略す）陽性。1956年4月末突然 38°C 発熱し肺炎と診断されペニシリン（以下PCと略す）を用いたが効果なくストマイ（以下SMと略す）2g にて下熱した。5月中旬悪感を伴つて再び高熱を発し，本学松岡内科へ入院した。入院時より体温は 39°C 前後を弛張し，両側胸部に捻髪音笛井音を聴き，白血球数は 2600，リンパ球 46 %，ロゼオラ及び脾腫なく，尿及び糞便中の腸チフス菌及び Widal 反応は陰性であつた。6月中旬よりクロマイ（以下 CM と略す）1日 2000mg を用いたが効果なく PC 1日 120 万単位にて一時下熱したが，直ちに再び高熱を発し，7月15日死亡した。入院中に喀痰中結核菌検索（塗沫検査）を3回行つているが陰性であつた。

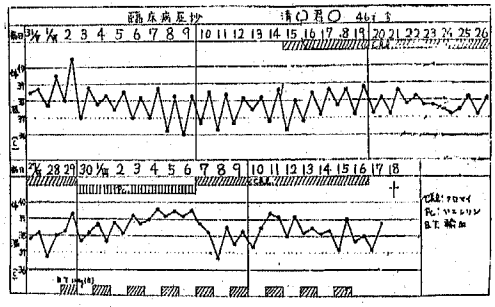

表 1. 第1例　臨床病歴抄

B　病理学的事項（剖検番号 S-321）

剖検診断　1) 両側肺尖より肺下部に拡がり上方は融合した結核性乾酪性壊死性病巣の形成。2) 乾酪性滲出性結核病巣の全身臓器への撒布。3) 線維性肋腹