⑭西田：東京医事新誌，2907；2786，昭9.　⑮Erb：Dtsch. Z. Chir.，181；350，1923.　⑯Farber：Am. J. Dis. Chil.，60；749，1940.　⑰林・山本・石田：外科，17；653，昭30.　⑱参木・三上：東北医誌.，29；535，昭16.　⑲Newman・Pink：Arch. Surg.，60；879，1950.　⑳Pack・Tabah：Surg. Gyn. Obst.，99；313，1954，　㉑Frank：Surg.，4；562，1938.　㉒Miller：Am. J. Obst. Gyn.，32；652，1936.

On Primary Retroperitoneal Tumors

Sadae Takeda, Hutoshi Iida & Satoshi Iwasaki
Department of Surgery, Faculty of Medicine, Shinshu Uuiversity
(Director: Prof. K. Maruta)

Four patients of primary retroperitoneal tumors were reported. The first case was a 4 year old girl with a teratoma, the second a 10 year old boy with a neurinoma, the third a 38 year old woman with a neuroblastoma, and the fourth a 36 year old man with an undifferentiated tumor.

Furthermore, primery retroperitoneal tumors were reviewed and discussed on literatures.

卵巣性侏儒の一剖検例

昭和31年10月25日受付

信州大学医学部戸塚内科教室（指導：戸塚忠政教授）
矢島　忠

信州大学医学部病理学教室（指導：石井善一郎教授，那須毅教授）
塩沢久要

緒言

所謂侏儒は病理発生の上から種々分類され下垂体性，甲状腺性，腎性，肝性，副腎性，胸腺性等が挙げられているが，両側卵巣の先天性欠損或はその二次的病変の為成長期に於ける身体の成長発育が遅延し，小児型体格を維持する所の所謂卵巣性侏儒（Ovariandwarfism）は侏儒の中でも比較的稀有な部類に属し，内分泌性侏儒の内特にその外観は下垂体性侏儒と酷似し，臨床鑑別が屢々困難であるが，1912年 Kermauner が最初に注目し，1923年 Olivet が其の剖検例を報告し，其の後 Pich，Albright 等は両側卵巣の欠損によつて侏儒性発育を遂げた種々の臨床及び剖検例を記載している。(Pich：自己剖検例2例，引用例7例，Albright：臨床例11例)，我が国に於ては少くとも卵巣性侏儒としての明確な症例が見当らず，特に剖検例に就いての報告は全く見当らず，僅かに浪越の示す症例が之に最も近似したものに過ぎない。

本例は両側卵巣の高度の発育不全が存在し，第二次性徴の発現なく，小児様発育を遂げ，更に内臓諸器管に種々の畸形を伴つた所謂卵巣性侏儒の一剖検例，でその病理解剖学的諸特性と成因に就いて考察した。

症例

患　者：桐○千○，満19才4ヶ月，女，高校生
（写真1参照）

主　訴：発育不良

家族歴：父系祖父，祖母共に70才以上の高令にて老衰のため死亡。母系祖父，死亡，死因及び年令は不明。母系祖母，73才で脳出血のため死亡。父59才健康，母51才で脳出血のため死亡。同胞3人，姉及び妹は何れも健康で，妹は既に患者より大きい。他の血縁者にも患者のやうな侏儒はいない。以上素因としては脳出血があるのみである。

既往及び現病歴：出産は満期安産，出生時体重は2.6kgでやゝ少く，既に斜視を認め，乳歯の発生は生後6ヶ月頃より始まり話をし始めるのも正常であつたが，患者出生の翌年妹が生れてから母乳を断ち，人工栄養で育ち，幼児期には胃腸障碍を起し易く屢々嘔吐を繰返した。歩行は非常に遅れて満2才の頃，辛うじて可能になつた。此の頃麻疹に罹患し其後両側中耳炎を併発し，身体の発育が目立つて遅延した。年令が増すにつれて益々発育障碍が著しくなり，小学校入学時には身長，体重共に級中一番小さかつた。永久歯の発生は普通で現在全部永久歯に変つているが，第3大臼歯の発生がない。高等学校では他の生徒が所謂「声変り」したが自分だけはしないのに気付いた。知能方面には特に障碍は認められず，小，中学校では成績は中位，高等学校では中位以下であつた。性質は内気で運動は好まない。ツ反応は2年前陽転し，月経は未だ来

潮せず，恥毛，腋毛の発生及び乳房等の二次的性徴が発現せずして現在に至つている。食餌は柔いものを好み食慾は普通。昭和27年12月より28年3月迄戸塚内科外来にて「シナホリン」注射を行い，其の後牛下垂体移殖を2回施行したが身長は殆んど増加せず昭和28年5月15日入院した。

現　症：前述の如く，体格は非常に小さく一見12才前後，皮下脂肪の発育は良好，筋肉の力は弱いが筋萎縮はない。皮膚は正常，顔貌は稍々老人様で眼裂は小さく斜視を認める。眼球運動，瞳孔反射正常，チアノーゼは見られず心悸亢進や呼吸困難もない。脈搏87その性状に異常認めず，血圧116～76粍水銀柱，可視粘膜に異常なくリンパ腺の腫脹は認められぬ。胸部では乳房は発育不良で腋毛の発生はない。心臓は打診上左右に1横指拡大し聴診上肺動脈瓣口に収縮期雑音を聴取す。レ線上肺野に異常は認められない。（写真2参照）腹部は柔軟にして圧痛なく肝，脾，腎はふれぬ。恥毛の発生は見られない。下肢に浮腫なく反射機能は正常である。

臨床検査成績：身体各部の計測では身長126.4cm，体重28kg，頭囲54cm，胸囲63cm，頸囲28cm，腹囲56cm，上肢長52cm，下肢長67.2cm，手長14cm，足長19.5cm，手首囲12.5cm，足首囲13.5cm等であり各値相互間に著しい不均衡はない。（大凡10～11才相当）トルコ鞍のレ線測定では大体12～13才の年令に相当する大きさである。四肢骨々端線は開存しカルシウムの沈着が遅れ骨全体は萎縮性である。（写真3参照）血液像では赤血球数520万，血色素量105%，血色素係数1.01，白血球数5600，其の中，好中球68.5%，好酸球1.0%，単球2.5%，リンパ球28.0%である。赤血球の形態には異常はない。血沈値は1時間6粍，2時間15粍，血清ワ氏反応陰性，血漿總蛋白量は6.8%，電気泳動法に依る血漿蛋白分劃の割合はアルブミン3.79 g/dl，αグロブリン0.63g/dl，βグロブリン0.71g/dl，フイブリノーゲン0.47g/dl，γグロブリン1.19g/dl，で著変はない。腎機能は稀釈力及び濃縮力試験で遅延完全反応を示し，Robinson-Kepler-Power 水試験は陰性，Thorn's test では好酸球減少率30.5%，血糖値は空腹時68mg/dlで稍々低く，含水炭素110g投与後1時間値は160mg/dlに迄上昇している。血清カルシウム値は11.5mg/dlで正常，尿，糞便には異常はない。

即ち 1）患者の身体発育は幼児期に停止したこと。2）生殖器発育不全及び二次的性徴の欠如。3）身体各部の釣合に著しい不釣衡がない。4）智能に著しい低下がない。5）四肢骨々端線の開離及びトルコ鞍の狭小等より下垂体性侏儒を疑い，「シナホリン」注射を行い経過を観察せんとしたが都合により退院し外来にて治療することにした。其の後約6ケ月して体重は28kgで不変，身長は127cmで0.6cmの増加を見た。

然し昭和29年2月3日高熱，頭痛，嘔吐を主訴として再び入院した。髄液中よりグラム陰性の双球菌を認め，流行性脳脊髄膜炎と診断しペニシリン筋注及び髄腔内注入，スプロナール内服，テラマイシンの静注等を強力に施行するも翌朝死亡した。

剖検事項：(S-135，1954，2，4)

剖検診断：1）大脳及び脊髄の化膿性脳膜炎。2）比較的新鮮な十二指腸小潰瘍及び胃粘膜の多発性糜爛。3）卵円孔高度の開存（直径2.0cm）及び心臓の比較的肥大特に著明な右室肥大拡張（240g）。4）卵巣，子宮，乳腺及び甲状腺の発育不全。5）両側腎臓の長形胎児性分葉腎。左腎の重複腎盂及び重複輸尿管。6）胸腺の残存。7）纖細非薄な大動脈壁。8）全身の矮小発育（12～13才に相当する身体発育）腋毛及び恥毛の欠如。9）両側肺に於ける血液沈下及び肺気腫。

所　見：栄養比較的良好な女性屍。20才の年令に比し体格矮小で一見12～13才の小学生程度である。死剛は存在せず死斑を認めず，浮腫出血斑等は認めない。両乳房は平坦，且つ小乳頭のみを認め色素沈着がない。陰毛腋毛等は生毛程度で小児様の外陰部を示し，大小陰唇の発育は極めて不良で色素沈着がない。外観上特に著しい畸形はなく四肢の延長，短頸，外翻肘及び眼輪筋の欠如等は認めず全体としての体格の均衡は概ね保たれている。

皮下脂肪織の発育は比較的良好で骨格筋の萎縮はない。腹腔には潴溜液を認めない。大網は略々諸腸の全面を被い，脂肪織の発育は佳良，リンパ節の腫大はない。腸間膜の脂肪量は略々正常でリンパ節には腫大を認めない。腹膜は一般に充血性である。

下垂体：大きさ略々成人並であるがトルコ鞍より露呈した観を呈し，前葉に比し後葉は小さい。硬度は軟。前葉割面は赤褐色調で充血性である。

胸骨及び肋骨は比較的容易に切断可能，骨質は非薄で脆く，肋骨は異常屈曲を示す。長管状骨は剖検出来ずその所見は上述のレ線所見に止まる。

胸　腺：胸腺実質は発育稍々不良な前縦隔脂肪織内に埋没し残存している。

心　臓：重量240g，体格に比し大きく全体として球形を呈し特に右室の拡張肥大が著明で，その心筋壁の厚さ乳嘴筋を含めて8mm，左室壁では11mmである。卵円孔は大きく直径20mm正円形に完全に開存し，その開口辺縁部には心内膜炎の像は認められない。其の

他各瓣膜，心内膜，心冠動脈等に病的所見は認められない。(写真4参照)

大動脈：大動脈壁は全般に非常に菲薄であり，又管腔が狭小で下行部巾が27mmを占める。内面平滑で硬化像を認めない。

乳　腺：両側共に著しい萎縮を示し，脂肪織も発育不良で乳腺組織を明瞭に認め得ない。

甲状腺：高度に萎縮性で両葉は分離し狭部は全く認められず，弾力性軟で稍々コロイドに乏しい。

上皮小体：米粒大扁平で甲状腺上極に近く左右各々1個認め稍々充血性である。

耳下腺：左17.4g，右19.0g，左右共稍々肥大し弾力性硬，小葉像は明瞭であるが一部に充血が強い。顎下及び舌下腺何れも軽度充血性である。頸部リンパ節の腫大は認めない。口蓋扁桃腺，喉頭，咽頭及び気管等には著変を認めない。

左　腎：小型扁平で縦軸の方向に細長く特に前下半部の発育不良である。重量90g，被膜の剥離は容易でなく表面暗色平滑であるが著明な胎児性分葉像を遺す。星状静脈像は明瞭に認められ硬度は弾力性軟である。割面平滑，皮髄両質の境界は明瞭，皮質模様及び髄放線明瞭である。腎盂粘膜は著変を認めないが二腔を形成し夫々の腔より尿管を発する所謂重複腎盂及び重複輸尿管である。(写真5参照) 右腎には著変を認めない。

副　腎：大きさ略々成人大，左側3.9g，右側2.9g，皮髄両質の発育良好でリポイド量多く色素量に乏しい。髄質灰白色調を呈す。

内部生殖器：

子　宮：高度に縮少し子宮体全長は外子宮口より子宮底部迄28mmで非常に軟かい。子宮体全体は膀胱壁の後面下方で附着状壁立性に軽度前傾位で認められ，2～3才幼児の発育程度を示す典型的な子宮発育不全の状態を示す。子宮膣部は大豆大で子宮内膜は著明な萎縮を示す。膣腔は狭小で長さ4cm粘膜皺襞に乏しく粘膜の萎縮がある。

卵　巣：両側卵巣共に周囲の脂肪織中に埋没され僅か小豆大(左側10×4×3mm，右側11×3×4mm)の灰白色の硬い実質を有した扁平な卵巣を認める。割面では僅々2～3個の小偽濾胞が認められるに過ぎず殆んど無発育(Aplasia)の状態である。

卵　管：長さ左右共60mm，鉛筆芯大の一様の太さで軽度蛇行し萎縮性である。管腔は肉眼的に殆んど識別出来ない。卵管絲は左右共数葉認め細小である。副卵巣は卵巣と卵管絲の中間部で軽度の膨隆部分として認められる。

子宮支持装置は全般に萎縮し，広靱帯は卵管に沿つて僅かに認められるに過ぎず，仙骨子宮靱帯は明確に識別出来ず，子宮鼠蹊索は子宮底よりも高位を膀胱壁に沿つて走る。子宮卵巣索は稍々肥厚した索状に認められる。

膀　胱：大きさ鶏卵大に達し内に黄色尿を容れ壁は非薄で粘膜には著変がない。

組織学的所見

下垂体：前葉には充血が強く，Mallory-Azan染色を施して見ると，α，β，γの3種の細胞は明瞭に区別出来ないが，α細胞は略々正常数，γ細胞は非常に少い。注目すべき変化はβ細胞の所見で，正常の染色態度を示さず一般に不染性で特に好塩基性に乏しい。即ち之等の細胞はMallory-Azan染色法で青灰色に染まるがその中2種に区別する事が出来る。一つは核が遍在萎縮し，胞体の中心部はGolgiのReticulumに相当する部分を中心としてその周囲を単一な空胞でHofを作り標的状となつた所謂去勢細胞(Castration cell)で，今一つは胞体内に大小数個の空胞を有し遍在した膨化核を示す所謂向甲状腺細胞(Thyrotropic cell)で何れも向生殖腺ホルモン及び向甲状腺ホルモンの過剰生産に因り変態したと考へられるβ細胞で，之等変化の種々な進行形乃至移行形が随所に認められる。かくの如き下垂体前葉細胞の一連の変化は機能低下を示すものでなくむしろ特定組織への機能亢進の状態を示していると言われている。(写真6参照)

卵　巣：卵巣は両側共に強い萎縮を起し正常構造を全く失い，実質組織が極く僅か存在するのみで殆んど結合織成分を以つて占められ，その内に不規則な大小数個の偽濾胞が散見せられるに過ぎない。周囲の脂肪織中には副卵巣縦管の断端が見られる。(写真7参照)

子宮及び膣：筋層は非薄で稍々繊疎，血管に乏しく粘膜腺は単調管状の走行を示し強い萎縮がある。(写真8参照)

甲状腺：間質は僅かに増殖しコロイド量は中等量であるが濾胞は小形で其の内に特異な形をとつた石灰沈着を認める。(写真9参照)

大動脈：弓部に於ける所見では動脈壁は非薄で中膜の筋細胞は萎縮し，其の組織間隙には類粘液様物質が著明に増加しており，之はPAS染色で陽性を示し一種の多糖類性物質と考えられる。此の様な所見は粘液水腫の場合に観られる所見に稍々似ていると言えよう。

副　腎：皮質の発育は比較的良好で束状層は稍々乱れているが，皮質細胞全体に大小の好Sudan顆粒を多数認め，髄質には大小様々なEosin好性の硝子様滴



写 真 1. 向つて右端は患者，左端はその妹

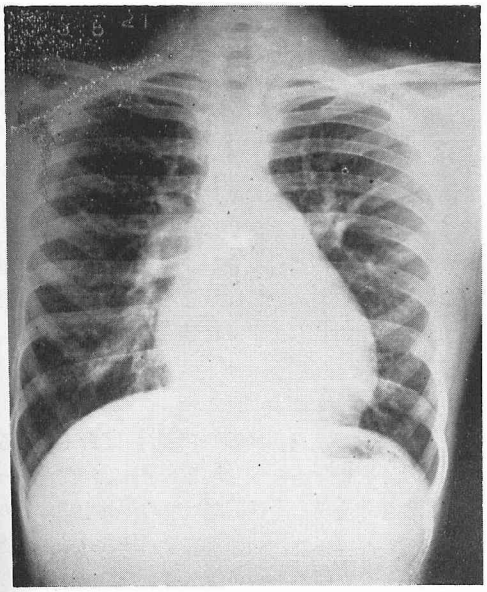

写 真 2. 胸 部 レ 線 写 真 写

写 真 3. 膝関節レ線写真：骨端線開離が著明

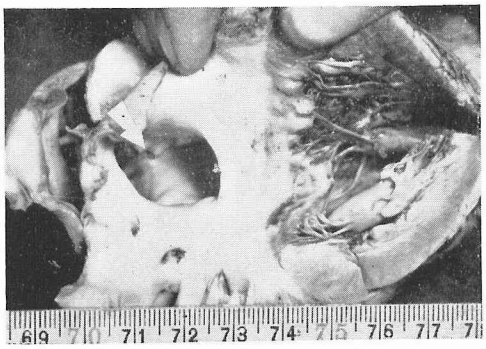

写 真 4. 卵 円 孔 開 存（矢 印）

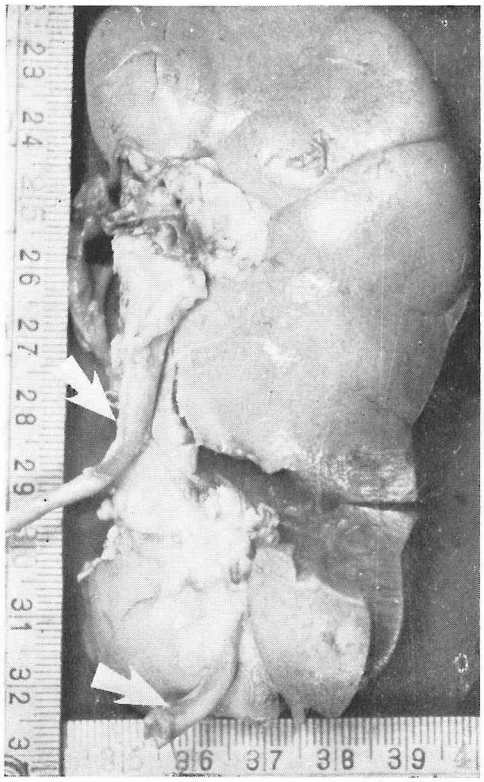

写 真 5. 左腎：重複腎盂及び重複輸尿管（矢印）

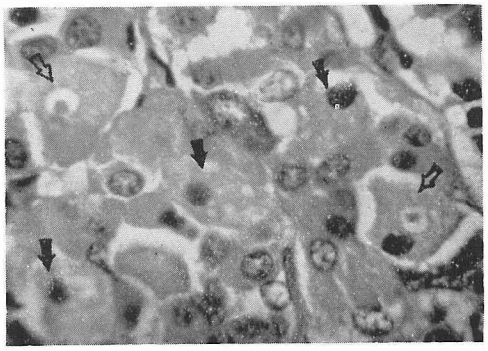

写 真　6.　下垂体前葉の去勢細胞（⇧印）及び向甲状腺細胞（⇧印）

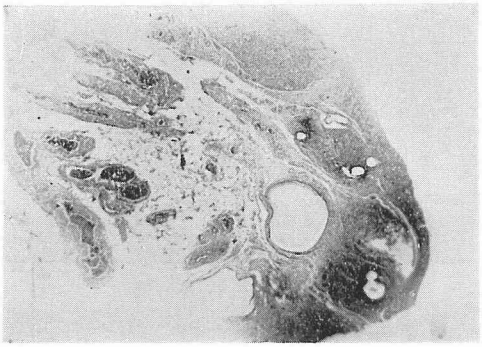

写 真　7.　卵巣：高度の萎縮と大小数個の偽濾胞を散見（弱拡大）

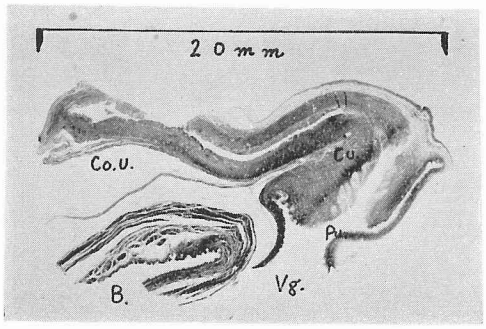

写 真　8.　子宮及び膀胱：
Co. U. ＝ 子宮体部，Cu. ＝ 頸　　管
Pu. ＝ 子宮膣部，Vg. ＝ 膣
B. ＝ 膀　　胱（ルーペ拡大）

が多数出現し，Mallory-Azan 染色，PAS 染色等で鮮紅色を呈する。以上の組織像は何れも非特異性の機能亢進状態の現われと解釈出来る。

胸　腺：脂肪織内に残存せる胸腺組織中には大小種々の Hassal 氏小体を認め，中には石灰沈着を起したものも認められる。（写真10参照）

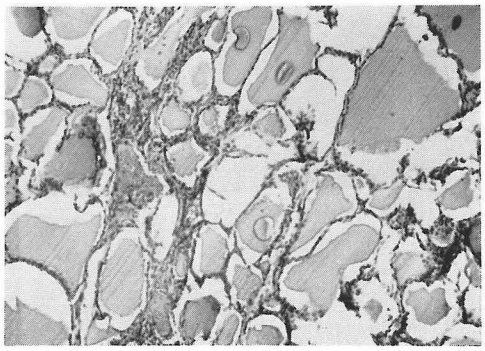

写 真．　9　甲状腺：間質の軽度増殖，小形濾胞中に石灰沈着を認む（弱拡大）

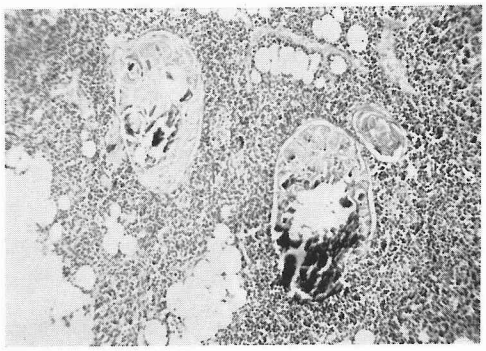

写 真 10.　胸腺実質と Hassal 氏小体の石灰化（弱拡大）

上皮小体：大部分が透明細胞で占められ，好酸性細胞は極く少数で全体として殆んど異常を認められない。

骨所見：四肢骨々端線の所見は不幸にして標本採取不能であつたが，胸骨及び肋骨，及び腰髄等の所見では，炎症，壊死，或は骨軟骨形成不全の如き変化は認め得なかつた。肋骨に於ては軟骨増生帯が広範囲に存在し患者の年令に比して未だ化骨現象が旺盛であり，13～14才に相当している。

総括及び考按

以上臨床的及び病理解剖学的所見を綜合して見ると，本例は小児様体格を示し，さして知能障碍を伴わず第二次性徴の発現なく破瓜期以前の少女を想はしめる均衡型の侏儒であり，病理組織学的検索の結果，最も興味ある変化を呈したものは，1）殆んど無形成に近い両側卵巣の高度の発育不全。2）子宮，卵管，膣，乳腺，外陰部及び甲状腺等の高度の発育不全。3）心臓卵円孔高度の開存及び腎臓の先天性畸形。4）下垂

体前葉に於ける，向生殖腺及び向甲状腺細胞の多数出現。5）副腎皮質の非特異性反応像。6）胸腺の残存。7）大動脈中膜に於ける類粘液様物質の増加及び大動脈纖細菲薄化。8）全身骨系統の発育遅延と骨石灰沈着不全。等を挙げることが出来る。

従来の報告中に見られた卵巣性侏儒の記載を綜合すると，胎生期中に於て生殖腺の欠如によつて両側卵巣が全く認められないか，或は幼児期に於ける生殖腺の二次的脱落（例えば炎症，感染等）を考える以外に他に理由の存在しない場合等，何れも胎生期或は幼年期に於ける，両側卵巣の原発性障碍が挙げられている。然し此の様な卵巣に原発性障碍が起つても必ずしも矮少発育を逐げる侏儒が生れるとは限らず（Bogart），むしろ四肢細長で骨系統の障碍を認めない且つ畸形を伴わない発育型のものが多く，特に之を Primary Hypoovarism（Selye）と称して本例の様な矮少発育を逐げる型と区別されており，この事実は侏儒性発育を逐げるには卵巣障碍と共に更に或る種の要因の添加を必要とすることを意味するもので，単に卵巣の主要機能である Estrogen 分泌欠如のみに依るものとは思われない。Albright 等は本症の成立機転を卵巣の欠如を主因として，下垂体を介した副腎皮質の機能障碍に求めており，その証拠として下垂体性侏儒の如く極端な成長発育の停滞がないこと（所謂 Minderwuchs），卵巣ホルモン（Estrin）投与によつて二次的性徴の発現をみること，尿中 FSH が増量し17ケトステロイド値が減量するが皆無とはならないこと等を重視し，又屢々本症例に Addison 氏病の併発を認めている。Pichは自己の剖検例や，多くの症例を引用して発育の遅延は胸腺の早期消失に起因し特に性殖腺に関聯性の無いことを指摘している。

本例に於ける侏儒成立機転に及ぼす先天性発育不全卵巣の影響に関しては，上述の如く確然とした証拠を挙げ得ないのであるが，然し本症例が多くの畸形を伴つていると云う点はむしろ卵巣の発育不全が多くの畸形発生の一部表現であると考えた方が妥当と考えられよう。勿論心臓卵円孔高度の開存は成長発育の遅延に大きな影響を及ぼしたことは明瞭であり，甲状腺の変化は，臨床上特異な皮膚変化，智能障碍等の発現が無く，侏儒の主因と考えるよりもむしろ全身の発育障碍の一現象と見做す事が出来る。又下垂体前葉の所見は本例が下垂体性侏儒でないことを明らかに示しており，Pich の観察した下垂体前葉細胞の所見も本例と良く似た点があり，向生殖腺細胞の多数出現は尿中に FSH の増量があることを物語つている。此の様な下垂体前葉細胞の特有な所見は，本症病理の究明上重要な鍵を握つていると思はれる。副腎の変化は種々加えられた Stress に対する皮質の機能亢進状態を示す像を呈しており，Albright 等が示した様な機能低下の像は見られなかつた。胸腺の変化は Pich の主張する様な早期消失を示すものでなく，少くとも之を本症の主因として取上げるには臨床並に組織学的所見からも無理があり，むしろ発育障碍を受けた他の臓器と同様な範疇に入れるべきものと考えられる。

要するに本例に於ける侏儒の成因は，上述の様な原発性卵巣発育不全が主因となり，之に随伴した種々な畸形の重積によつて更に侏儒完成を促進したと解釈するのが妥当と思われる。

結　論

1）満20才の女性に於て先天性両側卵巣高度の発育不全に起因した所謂卵巣性侏儒の一剖検例を報告した。

2）剖検の結果を従来の報告と対比し，二，三の新知見に就いて説明を試みた。

3）種々な畸形重積は侏儒の完成を促進したものと解釈した。

擱筆するに臨み御指導，御校閲を賜つた戸塚教授，石井教授，並びに那須教授に深謝する。

（本論文の要旨は昭和29年10月第15回日本内科学会信越地方会に於て発表した。）

参考文献

①Albright. F., Smith. P., Fraser. R., A syndrome characterized by primary ovarian insufficiency and decreased Stature. Am. J. Med. Sciences, 204, p. 625, 1942.　②Goldwasser. R., Ein Fall von Aplasia ovarium mit pluriglandurärer Dysfunktion und mit durch transplantation von ovarium behobener Dysmenorrhoe. Arch Gynäk., 153, p. 166, 1933.　③Graber. H., Zur Frage der Ovarialaplasie. Ztb. allg. Path. path. Anat., 94, p. 214, 1955.　④糸賀宜三，侏儒症，ホルモンと臨床，3巻，1号，93頁，昭30.　⑤Kermauner. F., Fehlen beider Keimdrüsen Beit. path. Anat., 54, p. 478, 1912.　⑥Miller. J. Mangel beider Ovarien. Handb. spez. path. Anat. Hist. (Henke & Lubarsch). VII/3, p. 33, 1939.　⑦浪越康夫，小児型侏儒の剖検例特に其骨端線に於ける新知見に就て，日本整外会誌，4巻，3号，247頁，昭4.　⑧Olivet. J., Über den angeborenen Mangel beider Eierstocke. Frankf. Ztschr. Path., 29, p. 477, 1929.　⑨Pich. G., Über den angeborenen Eierstockmangel. Beitr. path. Anat. allg. Path., 98, p. 218, 1937.　⑩Selye. H., Special disease of the ovary. Textbook

of Endocrinology. 2nd Edit. p. 399, 1950.
⑪Turner. H., A Syndrome of infantilism congenital webbed neck, and cubitus valgus Endocrinology. 23. p. 566, 1938.

One Autopsy Case of Ovarian Dwarfism

Tadashi Yajima
Department of Internal Medicine, Faculty of Medicine, Shinshu University
(Director: Prof. T. Tozuka)
Kyuyo Shiozawa
Department of Pathology, Facult of Medicine, Shinshu University
(Director: Prof. Z. Ishii and Prof. T. Nasu)

The patient is a 20 years old girl, who was born in 10 months of gestation.

She has shown a severe insufficient growth since about one year after her birth, and had no menstruation till present time. Her height was 126.4 cm and her weight was 26 kg.

Neither anemia on palpebral conjunctiva nor swelling of any lymphnodes and thyroid gland were observed, with infantile breasts.

Heart was slightly enlarged to bilateral sides.

Systolic murmur was heard over pulmonal ostia.

The pubic region looked like that of a child without any hair in both pubic and axillary areas. The examination of blood, urine, stool, kidney function, blood sugar and serum ca. revealed within normal ranges.

The size of sella turcica appearad smaller and the ossification of extremity bones retarded.

The measurement of each part of the body showed a normal balance.

She died of meningitis cerebrospinalis epidemica during the treatment at the out-patient department. The autopsy was performed, which revealed the following findings:

Macroscopical findings:

1) The relatively great sac-shaped heart (240g.) with dilatation and hypertrophy of the right ventricle. Patent foramen ovale of high grade (2cm in diameter).
2) Hypoplasia ovarii, uteri, mammae, and thyreoideae.
3) The lobulated longitudinal shaped kidney of both sides.
4) The double ureter and renal pelvis of the left side.
5) Thymus persistence.
6) The very tender, thinwall aorta.
7) The small stature, (The stature corresponds to that of 12～13 years old girl.) hairless in the axillar and genital regions.
8) The under-grown general born system, and incomplete ossification.

Histological findings:

1) Hypophysis: change of beta cells. (castrations and threotropic cells)
2) Cortex of suprarenal bodies: included a large amount of lipoid.
   Medulla of suprarenal bodies: included a large amount of hyalinebody.
3) Aorta: the increase of intercellular mucoid substance.
4) Ovary: atrophy in high grade of both sides, and included no primordial follicles.

The authers thought that the perfection of this ovarian dwarfism might be promoted by the accumulated effect of several malformations.