In group C the effect of isoniazid was so remarkable that almost no tuberculous changes could be found, but in group D the tuberculous lesions remained unchanged in the most areas of tissues.

4) By the quantitative cultue, living tubercle bacilli were found in all of the spleens of both control animals. But in the lungs, living bacilli were found more often in group B than in group A. In a few lungs and spleens, living bacilli could be cultured in group C and D.

5) Insoniazid-resistant strain could not be cultured from any tissues of group A and C. The lowering of resistance to the drug were often observed among the bacilli obtained from group B and D.

巨大水腎症の一例

昭和31年5月31日受付

長野赤十字病院（院長：根本博士）
皮膚科泌尿器科　奥井重敬
内科　岩谷武巨
内科　白沢武

緒言

種々なる原因に依つて起る腎水腫に遭遇することは必ずしも稀なことではないが，内容5000c.c.に及ぶ巨大水腎症に於て，其の尿管の走向が極めて奇異な形を示した症例を経験したので，其の概略を述べ且つ二，三の考察を加えて見たいと思う。

自家症例

患者：21才，男，農業。

初診：昭和31年3月14日。

主訴：腹部腫瘤。

既往歴並家族歴：特記すべき事項なし。

現病歴：昭和31年3月5日に軽度の腹痛あり，其の折，偶然に腹部腫瘤に気付いた。但し食思普通，便通一日一行にして特に異常はなかつた。

現症：体格，栄養中等度，稍々貧血性，平温，平脈，皮膚粘膜に著変なく，表在性淋巴腺腫張なし。浮腫証明せず。胸部に於ては，左胸下部は濁音を呈するも，心音並呼吸音に著変を認めない。腹部は全般に稍々膨隆，殊に左腹部並一部正中線を超えて右腹に及ぶ巨大なる腫瘤を触知す。腫瘤の境界は略々明確なるも移動性を欠く。硬度は弾力性軟にして，波動を証明す。圧迫により軽度の圧痛を訴う。（写真1参照）

諸検査所見：血圧110～65，血沈1時間値12，梅毒血清反応（－），高田氏反応（－），血球数並血液像に著変なし。

尿所見：黄色，僅に濁濁，蛋白（±），糖（－），ウロビリノーゲン（－），顕微鏡的に赤血球（±），白血球（±），上皮細胞（±），円柱（－），細菌（－）。

検便所見：蛔虫卵を証明するの外特記所見なし。

消化器系診断：硫酸バリウム内服並直腸内注入による透視所見では，胃は右上腹部に高度の圧迫を受けて居るが，其の形態，運動は正常である。横行結腸並下行結腸も共に右側に圧迫変位を受けているが，共に腫瘤自体とは直接関聯性が認められない。

穿刺液所見：腫瘤を穿刺するに，暗黄褐色，稍々濁濁せる尿臭ある液体を得た。此の液は比重1006，蛋白（＋），蛋白定量5％，糖（－），赤血球（＋），白血球（＋），上皮細胞（＋），リバルタ反応（－）である。

尚穿刺の際約3000c.c.を排液せる所，腫瘤は略々消失したが，三日後には穿刺前と略々同程度の液体の貯溜を認めた。

膀胱鏡所見：膀胱容量は300c.c.以上，膀胱粘膜は稍々貧血性なるも，何等病的所見は見られない。両側尿管口も略々正常である。色素排泄試験は右側は4分10秒で濃青となるも，左側は30分に至るも排泄なし。

気腎法並逆行性ピエログラフィー所見：R. Rivas氏法にて後腹膜腔に空気1000c.c.を注入，更に尿管カテーテリスムスを施行するに，両側共容易に挿入することが出来た。右側尿管よりは黄色透明な尿が流出するに反し，左側は尿管カテーテルを約25cm挿入すると，突然暗黄褐色，稍々濁濁せる尿が多量に流出して来た。右腎尿は比重1012，蛋白（－），糖（－），ウロビリノーゲン（－），赤血球，白血球，上皮細胞各々極く少量，細菌（－）。左腎尿は比重1006，蛋白（＋），糖（－），ウロビリノーゲン（－），赤血球（＋），白血球（＋），上皮細胞（＋），細菌（－）で穿刺液と同様の所見を呈した。

腎盂写真所見では，右側の腎臓の位置，腎盂の形態

並尿管の走向には特に病的所見は認められない。左側は造影剤（20% 沃那）約 20c.c. を注入したのみのため，尿管の走向は描写出来たが，腎盂の像は得られなかつた。即ち左側の腎臓並腎盂の影像は全く見当らない。左腹部半側は全般に薄い陰影を呈して居るのみである。左尿管の走向は，Ⅲ腰椎左側より発した左尿管がⅢ腰椎上端にて正中線と略々直角に交叉し，正中線を越えて，右腹部に侵入し，右側腎臓の下極を通り，強く彎曲して，Ⅴ腰椎上にて再び正中線と交叉して，左側に戻り，遂次下降して，略々正常の位置に於て膀胱に至つて居る。尚右腰腸筋縁像は鮮明に描写されているが，左側は全く消失している。（写真２参照）

次に腹壁より腫瘤を穿刺，約 1000c.c を排液後，20%沃那約 200c.c. を注入の上撮影を行うに，左腹部の陰影が濃厚化し，且つ左側腹並左下腹部に於て，かすか乍らも凹凸不平の腫瘤の周辺が描写されて居る。而し左上腹部並正中線寄りの境界は依然として不明確である。更に左尿管の走向は前回よりも，其の彎曲が縮

（写真 1）

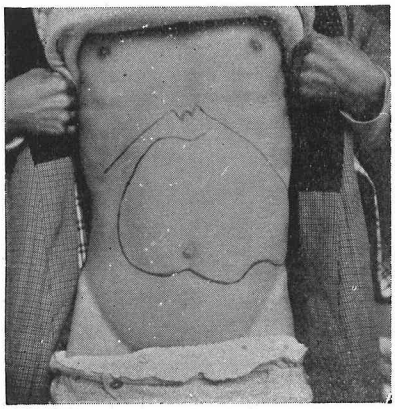

（写真 4）

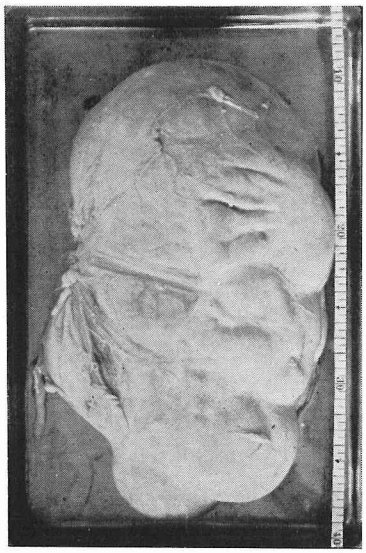

（写真 2）

（写真 3）

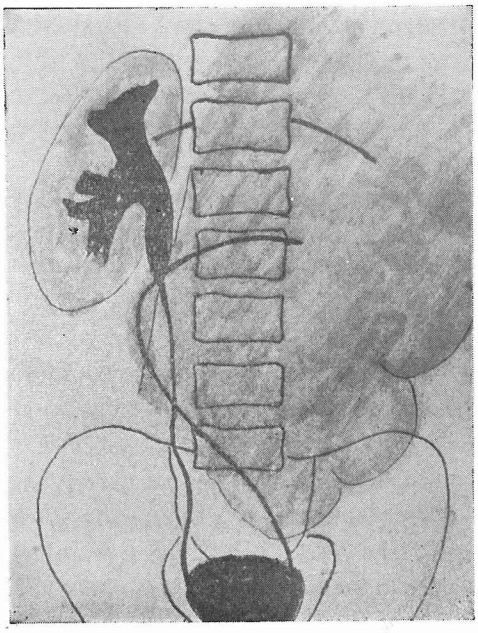

少して居る像が得られた。（之は内容の排除により腫瘤が縮少したためである）（写真3参照）

以上の所見より，此の腫瘤が左側の腎水腫であることは略々推断が出来た。而し乍ら，尿管の走向が正中線を越えて反対側に深く侵入している点が甚だ奇異な所見で，之は先天性の畸形によるものか，水腫腎に依る尿管の圧迫変位か，或は其他の原因に依るものかは確定することが出来なかつた。

手術所見：ペルカミンS腰椎麻酔下，左側傍直腹筋切開にて腹壁を開くに，左側後腹膜腔に高度に水腫化した左腎臓を発見した。腎実質は高度に拡張，水腎化して居るが，腎盂は腎外腎盂として更に高度に拡張し，正中線を越えて右側後腹膜腔に及び，腎盂の頂点より出ている尿管が拡張腎盂のため，右後腹膜腔に圧迫，彎曲を受けて居た。腎血管は略々正常位の腎動静脈の外に，腎上極に一本，腎盂尿管移行部前面に一本の動脈枝を認めた。尚腹腔内臓器は全く右側に圧迫されて居た。腫瘤は周囲組織との癒着は軽度であつたが，巨大なため，内容の一部を穿刺吸引して剔出に成功した。

剔出腎所見：腎臓は粗大，凹凸不平で数個の分葉に分かれている。剔出腎の大きさは31×21×14cmで，内容は約5,000c.c.，内容排除後の重量は560gであつた。（写真4参照）腎実質は高度に圧迫萎迫を受け，腎実質の厚さは，厚い部分で0.5cm，薄い部では僅に0.2cm 程度である。腎盂は腎臓外に高度に拡張，膨隆していた。腎盂の外面は平滑であるが，内面は粗糙，貧血性である。腎動静脈は拡張腎盂の表面に放線状に数本に分れて腎実質に分布している。尿管は殆んど正常大で，拡張腎盂の表面より出て居るが，腎盂尿管移行部の前面に尿管を取巻く様に一本の動脈枝が存在し，此の動脈が腎盂尿管移行部を絞扼，圧迫して居るため，此の部にて尿管が直角に屈曲して下行して居た。尚尿管を詳細に検するも，此の屈曲以外に狭窄，結石，辨膜形成等は認められなかつた。

組織学的所見：腎実質は高度に圧迫，萎縮を受けて居るが，尚一部に糸球体並細尿管が証明され，幾分の機能の残存が認められた。又一部には，圧迫萎縮にも不拘，細尿管の拡張が認められた。尿管には炎症。其他の病的所見は認められない。

経　過：術後の経過は極めて順調にして，術後10日目には創口治癒し，間もなく全治退院した。

考　按

1. 成因に就て：腎水腫は病理発生学的観点からは，先天性と後天性の2つに区別されて居るが，先天性腎水腫は後天性のものに比し，一般に考へられるよりも可成りに存在し，又臨牀的に種々の病像を呈する点，興味あることである。即ち形態的には Allemann の唱へる先天性腎水腫の標識である所の壺状腎臓外腎盂拡張（Ampulläre Form），胎生期性分葉，広濶な腎門，分枝状腎茎血管等である。又 Grauhan は腎水腫を発育期前と発育期後とに区別した。即ち発育期前の場合は尿停滞による尿路内圧の上昇は一種の発育刺戟として作用するために，腎臓は内腔の拡張のみならず，全体積も著しく増大する。従つて巨大な腎水腫は少く共，生長期前（20才前後迄）に完成されたものに限る。之に反して臓器の発育の完成した後に水腫が発生した場合は，内腔の拡張は腎実質の荒廃消失の代償として招来されると結論している。自家症例では，21才に至るまで殆んど無症候に経過し，偶然の機会に発見された訳であるが，其の病像は壺状腎臓外腎盂拡張胎生期性分葉，広濶なる腎門，分枝状腎茎血管等 Allemann の唱へる先天性腎水腫の特徴を完全に具えて居り，又腎臓，腎盂の内腔の拡張のみならず，全体積が著しく増大して居る点より，Grauhan の云う発育期前の発生と考えてよいと思う。

2. 異常血管に就て：腎水腫の原因として，尿管結石，狭窄，異常血管による尿管の圧迫，絞扼等が屢々挙げられるところであるが，此の内異常血管に就ては Eckehorn の動脈と呼ばれるものがある。此の問題に就ては現在尚解決した訳ではないが，少くとも腎水腫と副行血管との関係に就ては，Rayer (1841) 頃より注目されて居り，1907 Eckehorn は或る特定な状態の副行血管の存在が腎水腫の一次的発生原因をなし得ると結論している。此の特定の状態とは，尿管の絞扼乃至圧迫するが如き副行血管系の走行状態で，Schmidt は次の如き場合を挙げている。即ち，腎動脈より分岐した副行枝が尿管の脊面を通つて腎下極の前後面に走るもの，及び稀ではあるが尿管の前面を横ぎつて，腎下極の後面に至るものである。而し，同じ副行血管でも，尿管の前面を通り腎下極前面に至るものは，腎水腫の原因になり得ないと迄べている。尚此の副行枝が非常に長い場合は，その障碍は強力でない。以上は副行動脈に就てであるが，副行静脈でも大体同様のことが云えるが，動脈に比しその障碍が少いと考えられる。尚此の問題に就いて疑問をいだく者も少くなく，例へば Legueu, Fey 等は此の種の血管は尿管との単なる接触とか，膊動の伝達に依つて，尿管の蠕動運動を不規則，不円滑とし，其の結果尿路の「アトニー性拡張」を招来することもあり，異常血管の意義は必ずしも機械的障碍のみとは限らないと述べている。自家症例では尿管の前面を横ぎつて，腎盂尿管移行部の腎盂粘膜に至り，更に腎盂粘膜の表面を走り腎下極に分布する副行動脈が一本存在するが，病像から一応此の血管による尿管の絞扼，圧迫が腎水腫の一次的原因と考へて差支えないと思われる。

3. 尿管の走向に就て：正常な尿管は腹脊撮影写真上，脊椎々体と重なることは極めて稀な現象である。殊に尿管が正中線を超えて反対側に及ぶことは極めて稀有なことであり，其の殆んどは先天性の畸形と考えてよい。斯る像を呈する代表的なものは，先天性の畸形腎であるところの所謂交叉性腎変位の場合であり，或は之は腎の先天性畸形と称するよりも，むしろ血管系の畸形に属する所謂後下大静脈性尿管の場合である。後天性のものとしては，稀ではあるが，巨大腎水腫，腎膿腫，腎腫瘍等のために尿管が圧迫，変位，或は後腹膜腫瘍のため腎臓自体の変位を来す場合等には一応起り得ることである。前者の例は落合氏が，後者の例は市川氏が報告している。而し落合氏の例では尿管が正中線を僅に超えている程度であり，又市川氏の例は後腹膜腫瘍のため，片腎が他側に圧迫，変位を受け，あたかも交叉性腎変位の如き状態を呈したものである。自家症例では巨大腎水腫，殊に腎盂が高度に腎盂外に拡張したゝめ，尿管が右側に圧迫，変位を受けた訳で，其の彎曲部の頂点が右腎下極附近にまで変位していた。斯る高度の変位は極めて稀有な例と考えられる。

4. 巨大腎水腫に就て：巨大水腎とは Stirling (1939) によると，内容 1l 以上のものを呼んで居るが，彼は1939年までに74例を集め，更に Hoffmann は1949年までに99例を集めている。本邦報告例は現在までに40例近くの報告があるが，之等水腎中，内容 5l 以上の特に巨大なものは別表の如く約10数例を集めることが出来た。自家症例も内容約 5l に及び，比較的巨大な水腎と云うことが出来る。

報告者	性	年令	原因	内容	患側
岸	♂	36	結石	7000	
穂積	♂	20	結石	9000	
池田	♂	21	不明	6000	右
都谷枝	♂	33	先天性外傷	2300(	馬蹄腎右
皆見	♂	23	尿管圧迫	29300	左
高橋	♂	53	不明	1200(	左
野口・三浦	♂	18	先天的？	570(	左
永井	♂	27	アトニー	25000	左
林	♂	31	先天性	20350	左
奥谷	♂	37	先天性	5000	右
杉若	♂	25	先天性	6000	左
前田・佐々木	♂	25	尿管狭窄	5200	右
山崎	♂	30	外傷性	7100	
奥井・外	♂	21	先天性異常血管	5000	左

結語

21才，男子に来た左側巨大水腎症に就て報告したが，其の内容は約 5000c.c. に及び，此の水腎症は先天性腎水腫に属し，原因的には Eckehorn の副行動脈が尿管起始部を絞扼，圧迫して惹起せられたものである。尚水腫腎，殊に腎盂の腎臓外拡張が高度のため，尿管が右方に強く圧迫，変位，逆行性腎盂写真上尿管は正中線を超えて，右腎下極附近迄に及ぶ特異な所見を呈して居た。

（本症例は昭和31年6月，日本皮膚科泌尿器科学会第23回信州地方会に於て報告せり。）
（稿を終るに臨み根本院長の御指導に深謝す。）

主要文献

①永井：日泌尿会誌，23巻，5号．　②市川・矢沢：日泌尿会誌，32巻，1号．　③林：日外会誌，42巻，9号．　④杉若：日泌尿会誌，24巻，10号．　⑤前田・佐々木：日外会誌，39巻，2号．　⑥北川・宮内：日泌尿会誌，20巻，11号．　⑦山崎：日外会誌，38巻，2号．　⑧竹内・王：日泌尿会誌，25巻，10号．　⑨伊藤・常光：日泌尿会誌，40巻，3号．　⑩落合：日泌尿会誌，31巻，1号，4号，5号．　⑪高柳：臨皮泌，7巻，6号．　⑫中野・志田：日泌尿会誌，41巻，72頁．　⑬市川：日泌尿会誌，31巻，3号．　⑭山本：日泌尿会誌，31巻，3号．　⑮岸：日泌尿会誌，8巻，36頁．　⑯皆見：皮尿誌，29巻，730頁．　⑰大島：日外会誌，19巻，151頁．　⑱高橋：皮尿誌，34巻，145頁．　⑲北川・宮内：皮尿誌，31巻，937頁．　⑳高橋・岩下：日泌尿会誌，29巻，914頁．　㉑矢野外：臨皮泌，9巻，11号．　㉒森：皮尿誌，22巻，323頁．　㉓楠外：臨皮泌，7巻，10号．　㉔井上：臨皮泌，6巻，2号．　㉕奥井：日医新報，1617号．　㉖高橋・市川：皮尿誌，32巻，5号．　㉗R. Allemann: Brun's Beitr. z. Klin. Chir. Bd 144. 385.　㉘Stirling: J. Urol. vol. 42.　㉙都谷枝：グレンツゲビート，1巻，11号．

A Case of Gigantic Hydronephrosis

Shigetake Okui
(Deparment of Dermato urology)
Takeo Iwaya
(Department of Internal Medicine)
Takeshi Shirasawa
(Depertment of Internal Medicine)
Nagano Red Cross Hospital
(Superintendent: Dr. Nemoto)

A case of gigantic hydronephrosis on the left side was reported. The patient was 21 year old man, who was successfully treated by the operation. The volume of hydronephrosis was as much as 500 cc. In this case it was considered to be due to a congenital origin and the so-called Eckehorn artery was found to compress the proximal part of the ureter. This anomaly might be responsible as a causative factor. The distension of renal pelvis on the affected side was extremely severe enougmh to displace the ureter beyond the midline to the lower pole of the opposite side kidney, which seemed to be very interesting clinically.