胃潰瘍を伴える内臓全倒錯症の一例

昭和31年7月5日受付

信州大学医学部丸田外科教室

前沢　潭　広野　穣

内臓倒錯症はAristotle①によつて初めて記載された疾患であるが，吾々は胃潰瘍患者の診断に当つて本症を偶然に発見し，手術により確認し得た症例を経験したので，これを報告し併せて文献的考察を試みた。

症　例

伊藤某。55才。女。農業。右利手。

家族歴には右胸心を認めるものはなく，また畸形の遺伝もない。

既往歴：昭和24年11月下旬頃より，食後2時間位後に心窩部の鈍痛及び悪心を訴えるようになり，昭和29年迄，即ち約5年間胃潰瘍又は胃下垂症といわれて種々の治療を受けていたが，症状は一進一退して軽快せず，手術の目的を以つて昭和30年5月30日吾々を訪れた。

現　症：体格中等度，栄養やゝ不良，軽度の貧血あり，舌には白苔はない。

胸部所見として心臓濁音界は，左側は左胸骨縁，右側は右乳線より1横指右，心尖搏動は右第5肋間で右乳線上にあり，右胸心を示している。心音は心尖部に於て収縮期に稍々不純，肺には異常はない。

腹部は平坦，正中線上で臍より2横指上方に抵抗を触れ，軽度の圧痛を認めた。その他には異常所見はない。

X線検査では，心臓は右位を示し，造影剤を飲ませると胃は逆位にて，右上腹部より左下方に向い，臍より4横指下垂位をとり，小彎略々中央の前壁に小指頭大のニッシエを認め，又胃体部後壁にも小指頭大のニッシエを認めた。十二指腸球部の形状は稍々不整であつた。(写真1．2.)

血液像では稍々貧血を認める他異常なし。糞便潜血反応強陽性。

以上の所見により胃潰瘍と診断し，昭和30年7月16日手術を施行した。

手術所見：上腹部正中切開にて開腹するに，肝及び胆嚢は左上腹部に位置し，胃は右上方より左下方に逆位をとり，小彎略々中央の前壁が拇指頭大に瘢痕性となり，大網が一部癒着して腫瘤を形成し，又後壁も瘢痕性となり膵臓と癒着していた。膵臓は倒錯位を示し，更に脾臓は右上腹部に，虫垂，盲腸部は左下腹部に位置し，完全なる内臓倒錯を呈している。Billroth第1法により胃切除を行い手術を終了した。

写真 1.

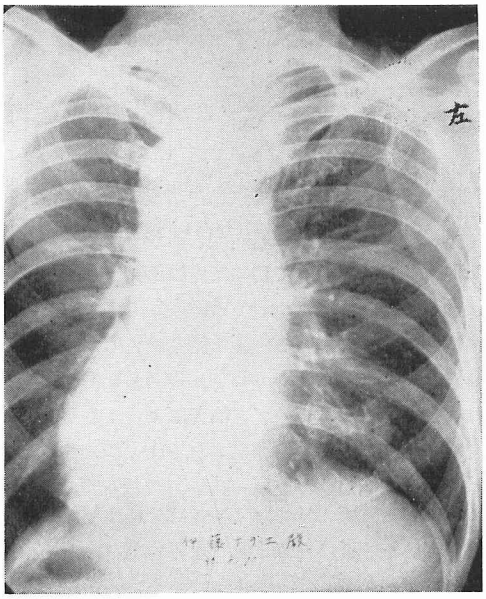

写真 2.

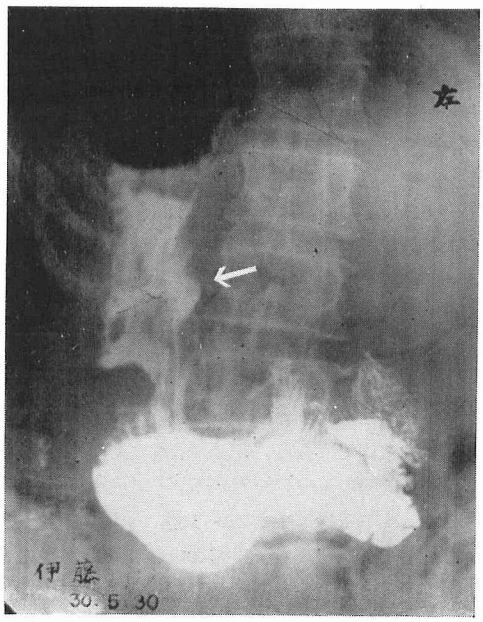

剔出標本肉眼的所見：写真3に示す如く前壁小彎側に拇指頭大の潰瘍1ケ，及び後壁に小指頭大の潰瘍を認める。

写真 3.

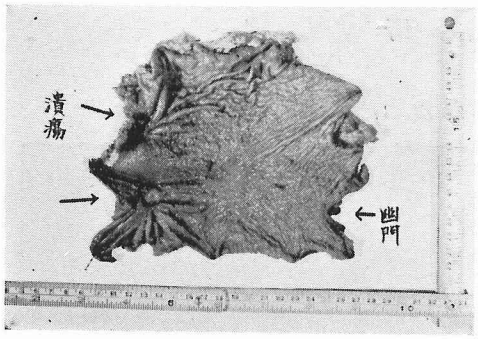

考　按

Aristotle が動物に於て初めて内臓倒錯を認めて後，Farbicus (1600年), Servicus (1615年), Riolan (1650年) 等が相次で人体に於ける内臓倒錯を報告している。① 1864年に至り Kuchenmeister②が聴打診から，又1897年 Vehemyer②がレントゲン検査によつて本症を診断して以来，多くの症例が報告されるようになつた。吾国に於ては，明治22年笠原③が初めて報告し，国友④は明治22年より大正10年迄（33年間）に全倒錯73例を報告している。その他五十嵐⑤，村松⑥，高橋⑦等による報告例がある。

頻度は第1表の如くであつて，これ等を平均すれば0.309‰となり，人口凡そ3500人に対して1人の割合である。

第 1 表

報　告　者	人口1000に対する発見率
Bender	0.2
Günther	0.146
Le Wald	0.388
Mandelstamm	0.8
Blegen	0.02～0.1
高　橋	0.51
平　均	0.309 ‰

内臓倒錯症は後天的の病的機転によつて続発する臓器の二次的転移ではなく，先天的に臓器の位置異常を来すものなる事は論を俟たないが，その発生原因については，（1）遺伝によるという説，（2）胎生初期に於て卵が不同的加温を受けると，主要臓器が正常と反対側に位置するという不同加温説（Darest 1877），（3）双胎の際に一方の胎児に倒錯が起るという双胎併発説，（4）胚胎の位置異常及び発育異常説 (Kuchenmeister) 等種々の説があるが，本症の発生機転については未だ一定の見解はなく，胎生学的に今後の興味ある課題を提供するものといえる。

内臓倒錯症を大別して，(A) 全倒錯症と (B) 不全倒錯症とに分類するならば，全倒錯症は不全倒錯症に比し遙かに多くみられ，Lochte①は1905年から1909年迄に13例の不全倒錯を見たのみと報告しており，Blegen① は144例中 (A) は125例，(B) は19例即ち (A)：(B) は6.6：1と報告している。その他の諸家の報告を第2表に示せば全倒錯症は不全倒錯症に比較して圧倒的に多いことが判る。

第 2 表

	全倒錯：不全倒錯
Blegen	6.6 : 1
Block	3.0 : 1
Pol	2.9 : 1
Günther	17.3 : 1
Kegel	4.0 : 1
高　橋	4.6 : 1
五十嵐	7.5 : 1
水　野	11.1 : 1

発見動機をみると，（1）他の合併症によるもの，（2）学校工場の身体検査，徴兵検査等によるもの，（3）死体解剖の際，（4）手術の際等があるが，合併症の診察に際して発見されるものが圧倒的に多く，高橋③の統計によると70%を算し，Blegen①も合併症よりのものが多いと述べ，しかも合併症の手術144例中，虫垂炎よりのもの99例，胆道疾患24例，胃疾患5例，腸閉塞11例，胸部疾患9例，骨盤内臓器疾患8例，腎疾患2例，その他1例と報告している。即ち合併症中でも虫垂炎によるものが最も多く，吾国の報告例をみても腸閉塞，直腸癌，ヘルニア等の合併症によるものよりも虫垂炎の手術の際に倒錯症が発見されるものが圧倒的に多い。吾々の症例は胃潰瘍の診断に際して偶然発見されたものであつた。

年令別を高橋③Blegen① の報告によつて見れば第3表の如くであるが，本症の凡そ80%が30才代以下に於て発見されている。

第 3 表

報告者＼年令	1～10	11～20	21～30	31～40	41～50	51～60	61～75	不明	計
Blegen	8	30	29	17	11	8	3	36	144例
高　橋	32	32	46	19	15	8	7	0	159例

性別からみると，男子対女子の比率は高橋③が諸家の報告から集計した成積によると 3：1 にて男子に多

くなつている。しかし Blegen①の報告は男子48例，女子65例にて女子に多く発見されており，また高橋③も剖検による発見例は女子に却つて多いと述べている。従つて本症は必ずしも男子に多いとはいえず，これら性別上の差違は結局男子では集団検診を受ける機会が多く，また男子の方が女子よりも医師を訪れる機会が多いからであると思われる。

内臓倒錯症患者の健康状態については，畸形並びに先天性の心臓障害を除いては，病名の記載ある90例中，肺結核，肋膜炎を伴うものが30例あると高橋③は述べ，Mull⑦によれば本症は屢々循還系畸形を伴いやすく，なかでも先天性畸形による能力の低い心臓を有するものが多く，これはむしろ不全倒錯の場合に多くみられるという。

睾丸の状態については，正常人では左側が低く大であるが，倒錯症患者は右側が低位で大である③⑧。

利手については，正常人の左利手率が5～6%に比べ，倒錯症患者は諸家の綜合平均では11%の高値を示している③⑧。吾々の症例は右利であつた。

結　語

吾々は胃潰瘍患者の診断に当つて，偶然に発見した内臓全倒錯症の一例を報告し，併せて本症に関する文献的考察を行つた。

参考文献

①Blegen: Ann. Surg., **129**; 244, 1949.　②Sherk, Henry: Sury. Gynec. & Obst., **34**; 53, 1922.　③高橋: 日外会誌., **35**; 10, 1564, 昭10.　④国友: 東医誌., **37**; 3, 332, 大12.　⑤五十嵐: 北越医誌., **39**; 4, 大13.　⑥村松: 北越医誌., **40**; 6, 大14.　⑦中谷: 日本外科全書., 南江堂, 昭30.　⑧名島: 外科, **16**; 2, 116, 昭29.　⑨Block & Michael: Ann. Surg., **107**; 511, 1938.　⑩Pol.: Quoted by Block.　⑪水野: 海軍医誌, **33**; 2, 228, 昭19.

A Case of Complete Transposition of Viscera with Gastric Ulcer

Fukashi Maezawa and Minori Hirono
Department of Surgery, Faculty of Medicine, Shinshu University
(Director: Prof. K. Maruta)

A case of transposition of viscera was unexpectedly discovered by the X-ray examination for gastric ulcer. The patient was a 55-year-old woman, who underwent a laparotomy, when it was comfirmed to be a complete transposition. Furthermore some clinical aspects of the transposition of viscera were discussed.

幼児の左副腎に原発した Neuroblastoma の二剖検例

昭和31年9月25日受付

信州大学医学部病理学教室（石井善一郎教授，那須　毅教授）
中村雅男　清水忠治　薄井　真

小児悪性腫瘍は元来稀なものであり，就中小児腹部悪性腫瘍は極めて稀なものに属する。然し乍ら，所謂 Neuroblastoma は，その殆ど大部分が小児に発生すると云つても過言ではない。更に小児腹部腫瘍としての本腫瘍の占める地位は甚だ大きいものがある。中谷の集計報告によつても本腫瘍は小児腹部悪性腫瘍の過半数を占めると云う。近年，本腫瘍の報告例は次第に増加しつゝあり，その複雑な組織像を反映して，種々の名称のもとに報告されて居る。幸い，我々は相次いで殆ど同様に左副腎から原発した二剖検例を経験したので，茲に報告し，若干の考察を試みたい。

症　例

第1例：2才6ケ月の男児

A. 臨牀的事項：

家族歴に癌素因はない。1953年8月始めに全身倦怠，食慾不振，排尿頻数となり，中旬頃から下痢嘔吐を催し，39°C～40°Cの発熱が続き，左上腹部の膨満に気付いた。顔貌は著しく蒼白で，排尿回数は次第に減少し，上腹部腫瘤は自発痛，圧痛に乏しく，日増しに増大し，某医から脾臓が腫れていると云われて10月2日，本学小児科へ入院。緊満した上腹部は固く充実性で，レ線上，腸管通過障碍なく，5日腎盂造影術により左腎盂像が不明瞭で腎腫瘍の疑いのもとに開腹した所，表面粗大凹凸性の巨大な腹部腫瘍を認め，後腹膜と強く癒着して居るため摘出不能に終つた。其の後咳嗽喀痰著しく，全身状態悪化して7日死亡。血圧100～148mmHg。全経過約2ケ月。

B. 病理学的事項：

病理診断：1）左副腎に原発し全後腹膜腔に及ぶ巨大な腫瘤（16×12×11cm）を形成せる所謂 Sympathogonioma。左腎に浸潤し，一部は脾，右副腎を包埋す。2）傍大動脈一及び腸間膜リンパ節の転移形成。