下肢に発生せるノイリノーム及び悪性ノイリノームについて

昭和31年5月7日受付

信州大学医学部丸田外科教室
徐　先　渭

緒　言

Verocay (1910) は von Recklinghausen の命名した Neurofibromatose は神経の固有成分である Schwann 氏鞘の細胞の増殖を主体とするものであることを明らかにし，Neurinom と命名した。その後 Verocay の学説に対しては Krumbein①, Nestmann② 等のように反対する者もあつたが，Antoni③の研究によつて本症は一つの独立疾患として認められるに至り，続いて Sommer④, Erb⑤, Guleke⑥, Jura⑦等によつてVerocay の説は肯定された。

本症は中枢神経系統に発生することが多く，末梢神経に来ることは比較的稀とされているが，著者は最近下肢軟部組織に発生せるノイリノームと悪性ノイリノームの各1例を経験したのでこゝに報告し，併せて文献的考察を行つた。

症　例

第1例：輿某。60才。女性。

家族歴及び既往歴に特記すべき事項なし。

主　訴。左腓腸部の腫瘤。

現病歴。約10年前より左腓腸部に小指頭大の腫瘤があるのに気づいていたが，なんらの愁訴もなかつたので放置していた所，腫瘤は漸次増大して鶏卵大となり，最近に至り左腓腸部の圧迫感を訴え，又その腫瘤を圧迫するとそれより末梢部にシビレ感を訴えるようになり，更に長時間の坐位を保つことが困難で，また長く歩くと左下肢が疲れ易くなる等の症状が現われたので当科を訪れた。

現　症。体格栄養中等度。全身状態に特記すべき事項なし。

局所々見。第1図の如く，左腓腸部の皮下に鶏卵大の半球形の腫瘤を認め，表面平滑，硬度は硬く，境界明瞭にして移動性あり，左腓腸筋とは関係ないものゝ如くに思われる。腫瘤を圧迫するとそれより末梢部にシビレ感を訴えるが圧痛はなく，またその他の知覚並びに運動障害は認められない。以上の所見により左腓腸部の良性腫瘍なる診断のもとに，昭和30年4月21日手術を施行した。

手術所見。左腓腸部の腫瘤上に約6cm の縦切開を加えるに，腫瘤は被膜で被われてよく限局し，その上端及び下端に鉛筆芯大の神経 N. cutaneus surae fibularis が連つており，前面に於ては腓腸筋膜との間に癒着が認められた。腫瘤を剔出し，切除した神経の上下端を縫合して手術を終了した。術後の経過は良好で，愁訴は全く消失した。

剔出標本。第2図の如く，鶏卵大の半球形腫瘤を示し，結合織性被膜で被われ，表面平滑，灰白色を呈し，割面は第3図の如く，大部分が暗赤色無構造の壊死像を示していた。

組織学的所見。腫瘍組織は第4図の如く，殆んど大部分が壊死に陥り，一部に線維様構造を残し，紡錘形核の竝列を認める程度であつて，典型的な練兵状配列 (Paradestellung) は見出し得ないが，組織学的にはノイリノームと考えられる。

第2例：横川某。73才。男性。

家族歴，既往歴に特記すべき事項なし。

主　訴。左大腿部の腫脹。

現病歴。約3年前より左大腿部外側に軽度の腫脹があるのに気づいていたが，疼痛なく，長く歩行を続けると左大腿部の軽い倦怠感を訴える程度であつた。その後腫脹は漸次増大し，歩行に際して軽度の疼痛を訴えるようになつたので，某病院を訪れ，急性化膿性筋炎として切開を受けたが，術後筋炎ではなかつたと云われ，切開創の治癒に約50日を要した。腫脹はその后も徐々に増大し，歩行後の疼痛は漸次増強して来たので当科を訪れた。

現　症。体格栄養中等度。貧血なく，血液像は正常で，全身状態に特記すべき所見はない。

局所々見。左大腿部外側に小児頭大，半球形の腫瘤を認め，境界はさほど明瞭でなく，腫瘤上の皮膚に切開手術による瘢痕を認める。表面平滑，圧痛は極めて軽度で，硬度は大部分が硬く，腫瘤の中心部に一部軟い部分があつて，その部に波動を認めた。試験穿刺によつて暗赤色の血性液体を証明した。所属リンパ節の腫脹は認められない。左大腿骨のレ線像には異常所見を認めない。

以上の所見より左大腿軟部肉腫の診断のもとに，股関節離断術を奨めたが，患者はこれを承服しないので，昭和30年2月9日腫瘍剔出術を施行した。

手術所見。左大腿筋膜を開いてみるに，腫瘍は外側股筋の中に埋れており，比較的よく限局していた。結

第 1 図

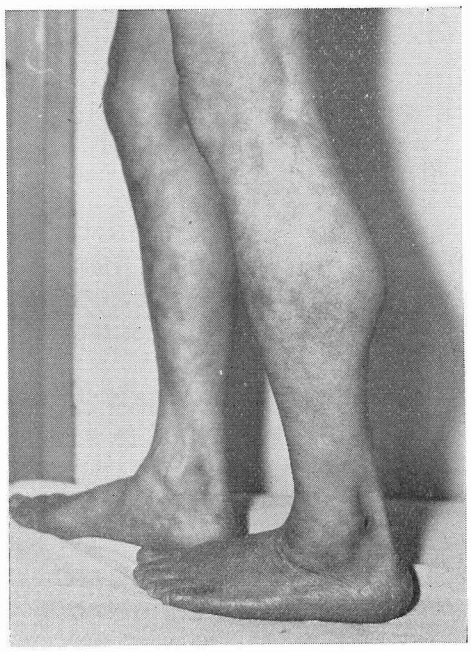

第 2 図

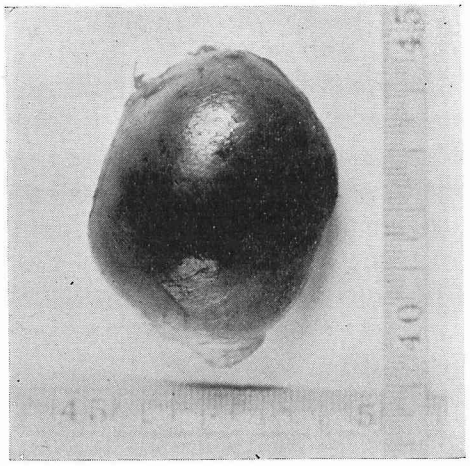

第 3 図

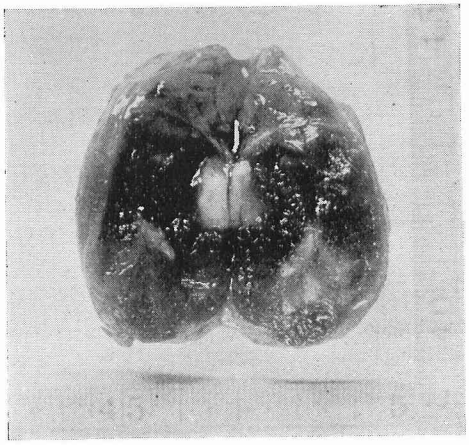

第 4 図

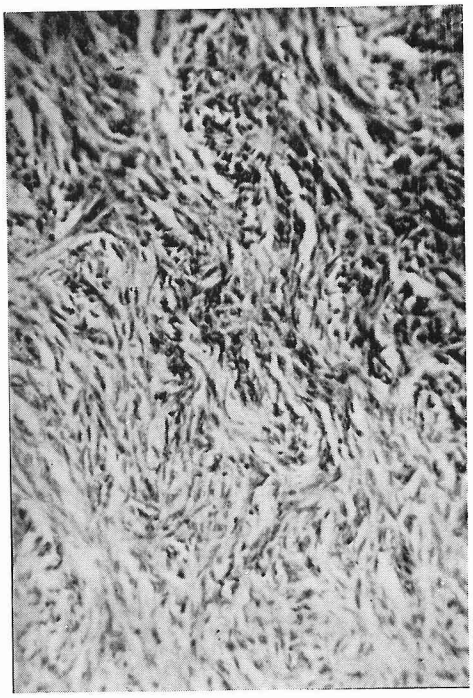

局手術としては周囲の筋肉を出来るだけ大きく切除して腫瘍を剔出した。術後の経過は良好で未だに再発をみない。

剔出標本。第5図の如く，比較的よく被膜にて被われているが，表面は粗糙，褐灰白色を示し，一部筋肉組織と癒着している。割面をみるに大部分が硬く触れるが，概して髄様で一部嚢腫様変性を示していた。

組織学的所見。第6図の如く，腫瘍細胞は概ね鈍端紡錘形核を有し，渦巻状乃至流水状配列を示している。然し場所によりかなり変化に富み，或は周囲の筋肉組織内に浸潤性増殖を示している。van Gieson 染色では腫瘍細胞及びその線維は黄色乃至黄褐色に染まり，結合織成分を思わせる部分は殆んど認められない。以上の組織像から悪性ノイリノーム（紡錘形細胞肉腫）と考えられる。

考　按

I　ノイリノーム

発生部位：ノイリノームの好発部位は一般に中枢神経系，ことに脊髄，小脳橋角，聴神経であると云われている。この中でも脊髄には最も多く，Sommer④はノイリノーム37例中21例，Erb⑤は47例中29例，Guleke⑥は57例中42例，西田⑧は97例中37例，高尾・遠藤⑨は43例中17例が脊髄に発生したと報告している。又前田・岩原⑩は脊髄腫瘍の中，その頻度から云

第 5 図

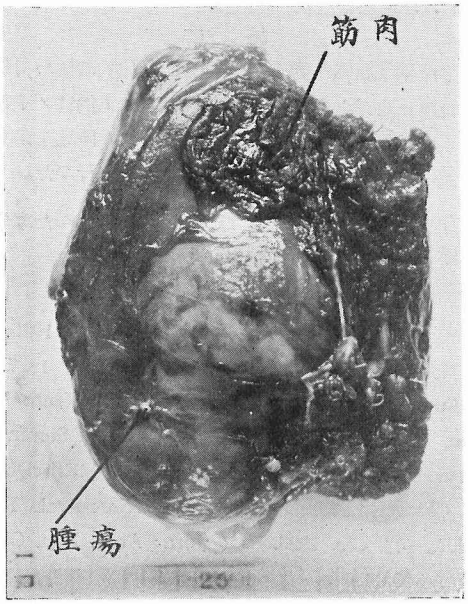

第 6 図

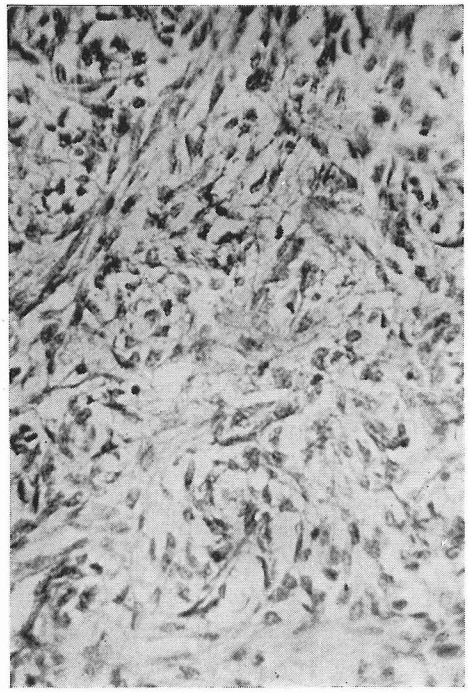

えばノイリノームは第2位を占めていると報告している。末梢神経に発生したものとしては，最近丸田外科教室中村・大野⑪が胃ノイリノームの2例を報告しており，著者の経験した2例は何れも下肢に発生したものであつた。西田⑧はノイリノーム97例中，四肢の末梢神経に発生したものは16例であると云い，高尾・遠藤⑨は43例中10例であると報告している。従来本腫瘍は末梢神経に発生することは稀であるとされていたが，以上の如く本症に関する報告が漸次追加され，四肢の末梢神経に発生するものもさほど稀ではなく，頭部，頸部，軀幹，腹部，四肢等全身に亘つて発生することが明らかとなつた。

年令及び性別：本症は何れの年令にもみられるが，一般に20～40才の青壮年期に多いとされている。性別では男性に稍々多く，男性対女性の割合について Sommer④は18対15，Erb⑤は24対18，Guleke⑥は略々同数，西田⑧は42対34，高尾・遠藤⑨は27対15，金井⑫は33対23と報告している。著者の経験した症例は60才の女性と73才の男性であつた。

腫瘍の大きさ及び数：ノイリノームの大きさは大小様々であるが，一般に中枢部に発生するものは小さく，末梢部に発生するものは大きいと云われている。発生数に関しては Sommer④は単発37，多発10，高尾・遠藤⑨は単発33，多発10と云い，Erb⑤は単発のように見えても剖検すると，多発のことがあるから，発生数に関しては確言出来ないと云つている。

病理組織像：Antoni③は組織像から本腫瘍を次の如く3型に分類した。

1) 線維型（Fibrillärer Typus）。Verocay の云う定型的核配列を示すもの。

2) 網状型（Retikulärer Typus）。硝子様変性に陥り易く，嚢腫を形成し易い。

3) 混合型（Fibroneurinomatöse Mischformo）。上記2型の混合したもの。

著者の第1例は網状型に属するものと考えられる。

II 悪性ノイリノーム

ノイリノームは一般によく限局し，良性腫瘍に属するものとされており，転移，再発をみないものであるが，稀に悪性変化を来すことがある。著者の経験した第2例は悪性ノイリノームであつたが，幸に広範切除が行われ，術後の経過も良好である。このようにノイリノームに悪性変化がみられる事実は臨牀上特に注意を要することである。 悪性変化の頻度に就いてみるに，Garré⑬は12%，Hosoi⑭は13%に悪性変化を認め，又太田等⑮は本邦例16例の調査では肉腫性変化が大部分であつたと報告している。著者の第2例も紡錘形細胞肉腫の像を示している。

肉腫全般からみると軟部に発生する肉腫と骨系統に発生する肉腫との間には頻度の著しい差違を認めないが，四肢に限つてみると Piperata⑯，阪本⑰ 等の報告の如く，四肢に於ける軟部肉腫は骨肉腫に比較して非常に少ないものである。この軟部肉腫の中には神経原性肉腫が少からず存在することは注目すべきことであつて，岡田等⑱は34例の軟部肉腫の中，11例が所謂神経原性肉腫（neurogenic sarcoma）であつたと報告し，

本腫瘍の臨牀上の特徴として次の4点を挙げた。

1) 発生年令が概ね壮年以後に多い。

2) 発生部位は四肢に多く，皮下又は神経周囲に発生する。

3) 最も特異な点は発病経過の長いことで，22年間に9回の再発を来したものさえある。

4) Radioresistant であること。

Vieta 及び Pack[19] も悪性ノイリノーム31例に於ける調査では，本腫瘍は全身至る所に発生するが，四肢に多く，発育がおそく，長期間に亘つて限局し，発病から死亡まで追求し得た14例の経過は平均76ヶ月（8ヶ月から21年）であつたと報告している。Stout[20] も略々同様の事実を述べ，四肢の屈側にある比較的大きな神経に多く発生すると云つている。

再発及び転移に就ては，Stout[20] は手術せる65例中48例（74%）に再発をみたと云い，Stout[20]，Vieta 及び Pack[19]，Wise[21] 等は悪性ノイリノームの再発は腫瘍の周囲組織に起ることもあるが，主に神経の中枢端に向つて再発すると主張している。この際の再発に就ては，真の意味に於ける再発でなく，附近の神経から起る新しい腫瘍であると云う学者もあつて，黒羽等[22] はこのことは否定し難いとしている。転移に就ては Hosoi[14] は肉腫化した66例に就て22%に転移（肺，肋膜，横隔膜，肝）を認め，Stout[20] は91例中18例（20%）に主として肺，肋膜への転移を，Vieta 及び Pack[19] は31例中7例の肺転移を認めている。著者の第2例は臨牀上転移を認め得なかつた。

Ⅲ 症　状

症状は発生部位と密接な関係があつて，たとえ組織学的には良性のノイリノームであつても，中枢神経系に発生したものでは臨牀上悪性の経過をとることがある。たとえば脊髄に発生したものは四肢の運動，知覚障害を招くことが多い。これに対して末梢神経に発生したものは大きなノイリノームでもそれほど著明な症状を認めないのが通例である。腫瘍の圧迫による放散痛，圧痛，自発痛，搔痒感，蟻走感，シビレ感等を認めることもあるが，小さいものでは自覚症状をしばしば欠如している。悪性ノイリノームでも初期のうちは特有な症状はないことが多い。

Ⅳ 診　断

臨牀所見に特異なものがないため，術前診断を確定することは極めて困難であり，組織学的に診断が決定されるものが多い。

Ⅴ 治　療

ノイリノームの治療としては腫瘍の剔出術を行えばよいが，悪性ノイリノームには前述の如くレ線照射は殆んど期待出来ず，広範切除又は切断術が行われている。術後は Vieta 及び Pack[19]，Wise[21] の強調する如く，再発を充分監視する必要があることは論を俟たない。

結　辞

下肢軟部組織に発生せる腫瘍で臨牀的に極めて類似した所見を示しながら，組織学的には1例はノイリノームで，他の1例は悪性ノイリノームの所見を示した2例に就て報告し，併せて文献的考察を行つた。

（病理組織学的所見について御指導を賜つた本学病理学教室矢川助教授に深謝の意を表す。）

文　献

①Krumbein: Virchow's Arch., **258**, 309, 1925. ②Nestmann: Virchow's Arch., **265**, 646, 1927. ③Antoni: Über Rückenmarkstumoren u. Neurofibrome, München-Wiesbaden, 1920. ④Sommer: Beitr. z. Klin. Chir., **125**, 694, 1922. ⑤Erb: Dtsch. Z. Chir., **181**, 350, 1923. ⑥Guleke: Arch. Klin. Chir., **142**, 479, 1926. ⑦Jura: Arch. Klin. Chir., **174**, 341, 1933. ⑧西田：東京医事新誌，2907, 2786, 1934. ⑨高尾・遠藤：東京医事新誌，3047, 2307, 1937. ⑩前田・岩原：日外会誌., **37**, 139, 1936. ⑪中村・大野：信州医誌., 5, 120, 1956. ⑫金井：外領., **2**, 754, 1954. ⑬Garré: Beitr. z. Klin. Chir., **9**, 465, 1892. ⑭Hosoi: Arch. Surg., **22**, 258, 1931. ⑮太田他：外科，**17**, 808, 1955. ⑯Piperata: Dtsch. Z. Chir., **102**, 195, 1909. ⑰阪本：日外会誌., **36**, 1307, 1935. ⑱岡田他：日外会誌., **51**, 339, 1950. ⑲Vieta and Pack: Am. J. Surg., **82**, 416, 1951. ⑳Stout: Am. J. Cancer, **25**, 1, 1935. ㉑Wise and Asbury: Ann. Surg., **136**, 874, 1952. ㉒黒羽他：臨外., **8**, 331, 1953.

Neurinoma and malignant neurinoma of peripheral nerves. Report of 2 cases.

Jo Sen-I
Department of Surgery, Faculty of Medicine, Shinshu University
(Director: Prof. K. Maruta)

Two cases of tumors which originated in peripheral nerves of the lower extremity were reported. Case 1: A 60 year old woman had a nodular, encapsulated tumor in her left calf and its microscopic diagnosis was neurinoma. Case 2: A 73 year old man had a tumor in his left thigh, of which microscopic diagnosis was malignant neurinoma, and an extensive local excision was performed.

The pathological and clinical aspects of these tumors were discussed.