肺の Mucormycosis の一例

(Aspergillosis との混合感染例)

昭和31年5月24日受付

信州大学医学部病理学教室
那須　毅
国立上田療養所
島村冨郎
健康保険神戸中央病院
那須　聰

治療に於ける抗生物質の使用と，病原検索に於ける関心の方向によつて，真菌症の報告は本邦に於ても急激に増加しつゝある。Mucoraceaの感染は肺又は耳真菌症を起すものとして，Aschoff の病理教科書にも附図と共に掲載されており，外国ではその他にも若干の症例が報告されているが，本邦では内臓の Mucormycosis に関する文献は，目下の所我々は之を見出していない。

種々な外国文献によれば Mucoracea の病原性は左して強くないようで，合併的に感染する事が多いようである。Baker も肺の Mucormycosis と Aspergillosis との合併例を1例報告している。

我々は汎発性骨髄症と思われる患者の末期に合併した，肺の Mucor と Aspergillus の混合感染の一例を報告する。

症　例

臨床事項：患者，56才　男子。

現病歴：発病5～6年前から軽い「立ちくらみ」があつたが，1954年3月中旬全身倦怠，心悸亢進，呼吸困難を主訴として某医を訪れ，心内膜炎と診断された。その頃40°Cに及ぶ発熱の為ペニシリン1日60万単位總量1,000万単位，次いでアイロタイシン毎日800mg總量20g，マイシリン若干使用により4月下旬漸く平熱となつた。その間全身衰弱甚しく一時は虚脱状態に陥つた程であつた。5月上旬には赤血球数61万と言う高度の貧血の為，某病院で約1月間連日輸血を続けた。その間41°Cに及ぶ発熱を生じたこともあり，6月末よりは発熱と共に軽度の下血をも見たので7月9日国立上田療養所に入院。

入院時所見：体温37.5°C，栄養稍不良，皮膚，粘膜は蒼白貧血性，舌炎はないが齒齦は萎縮性で少数の溢血斑がある。心濁音略正常，心尖及び肺動脈瓣口に収縮期雑音を聴き，頸静脈には独楽音著明。肺野は理学的に異常なくラ音も聴取しない。又レ線所見も異常がない。腹部は軽度膨満し，心窩部に稍抵抗があり，肝は右乳線上季肋下2横指径に触知し硬度弾力性硬，平滑で圧痛はない。脾は触れない。尿は蛋白弱陽性，糞便は潜血反応陽性の他に寄生虫卵は証明されない。

血液所見：赤血球数206万，ザーリー26%，白血球数9.200，色素係数0.63，血小板数6万，白血球百分比は骨髄球3.0，後骨髄球1.0，桿状核6.0，分葉核30.5，好酸球0，単球9.5，リンパ球及びリンパ球様細胞50.0。

ワ氏反応陰性，血清黄疸指数6。

入院後経過：入院後毎日輸血100cc宛，同時に鉄剤，マスチゲンB_{12}，フォリアミン等を併用し発熱は37°C台を上下し，7月17日には赤血球246万，ザーリー37%，色素係数0.79，白血球数6.400と稍好転したが，21日両側膝蓋部に銅貨大の皮下出血斑数個生じ，血小板数4万，出血時間3分10秒，凝固時間6分40秒，赤血球抵抗は0.44～0.36%。その後出血斑は出没し，39°C前後の発熱もあつたが末梢血液像は入院時に比し著変がなかつた。7月末4日間に亘り血中細菌の培養を実施し陰性であつた。しかし症状的に一応敗血症を疑い毎日ペニシリン90万単位，スト・マイ1.5gを14日間使用して見た。弛張熱は依然続き8月末に至つても39°Cを下らず，鼻出血及び前胸壁溢血斑は一層著明となつたので，9月初旬抗生物質投与を中止，ルチン，ビタミンC，トロンボゲン等を使用，9月7日より10日間ナイトロミン静注も試みた。

この頃より夜間咳嗽を訴えたが喀痰は殆ど無かつた。2日間コーチゾン100mg，ACTH 10mg使用により体温も平熱になつたので9月24日以後7日間コーチゾン毎日50mg宛使用し体温は38°C前後で経過した。25日朝口腔粘膜全面に鵞口瘡を発見，サブロー培地に培養したが，真菌種の決定的同定には至らなかつた。咳嗽は次第にひどくなり，悪寒，齒齦出血，鼻出血も著明になつたが，発熱は37°C台に止つた。10月4日朝，呼吸困難激しく，譫妄様となり死亡。

入院後90日間の輸血總量は5800cc，抗生物質使用量はスト・マイ30g，ペニシリン2700万単位。尚血液所見の推移は附表のようで，臨床的に Panmyelopathie

（汎骨髄症）と診断された。

検査月日	17/Ⅶ～6/Ⅸ	9/Ⅸ～21/Ⅸ	24/Ⅸ～1/Ⅹ
赤血球数（万）	107～246	115前後	156～209
血色素量（%）	12～ 39	15前後	22～ 34
色素係数	0.41～0.79	0.44～0.75	0.69～0.83
白血球数	3,200～13,200	4,200～8,200	4,100～6,700

剖検的事項：

事情により本例の検索上最も重要な臓器である骨髄を採取することが出来なかつたのは遺憾である。肝は稍腫大（1,400g）しているが，脾は寧ろ萎縮性（100g）で瀕回の輸血の為に何れも高度の血鉄症を呈している。しかしながら，肝，脾共に白血病性細胞の浸潤等は全く認めず，僅に軽度の炎症像を認めるに過ぎない。その他の臓器では軽度の大動脈硬化症と副腎萎縮を認める外殆ど著変がなく，剖検上最も著明な変化を呈していたのは肺である。尚口腔咽頭粘膜には著明な鵞口瘡を認めた。

肺の肉眼的所見：

両肺共容積稍大で中等度の炭粉沈着がある。胸膜面は概ね平滑で左肺葉間部と右下葉後内側縁に線維性肥厚及び索状癒着を認めるのみである。硬度も全般的に増加し特に両下葉に著しく，就中右下葉は全体として弾力性硬，その他の肺葉でも表面から肺内諸所に大小の硬結巣を触知し得る。

左肺割面：上葉は所々に大小の肺炎性硬結巣が散在し，肺尖部に鳩卵大，上葉下縁に沿い胡桃大の膿瘍の空洞化したものを夫々1個認め，尚上葉下面に沿つては数個の大豆大膿瘍が生じている。下葉にも小指頭大より拇指頭大に至る肺炎性硬結巣が可成り多数散在し，硬結巣内部は膿性融解により粟粒大の小膿瘍を形成しつゝある。

右肺割面：上葉は左肺と略同様の硬結巣及びその膿瘍化しつゝあるものが散在し，中葉は比較的病変が少く全体として浮腫性で1個の拇指頭大硬結巣を認めるに過ぎない。下葉では肺炎巣は融合して全般的に灰黄色に硬化し，特に後面では表面に近く粟粒大より大豆大，鳩卵大に至る無数の小膿瘍が散在，或いは融合して蜂窩状を呈している。

又右肺門部リンパ節にも大小の膿瘍がある。

以上全肺葉を通じて膿瘍は何れも黄緑色の膿汁を充し，大きな膿瘍は空洞化しつゝある。又各葉共気管支内腔には膿汁を満しているものが多い。

結核性変化は右上葉気管支の第二分岐部附近のリンパ節（2個）に石灰化した初期変化を認める他，肺内には明瞭な結核性変化は存しない。又上記のような膿瘍や結節性病変は肺或は肺門リンパ節以外の諸臓器には肉眼的にも顕微鏡的にも全く認め得なかつた。

顕微鏡的所見：

両肺を通じて約20個所から組織標本を作製し，H-E染色，Mallory-Azan染色，PAS染色（Lillie法及びLillie-Allochrome法），Gram染色（Goodpasture法），鍍銀染色及びFeulgen反応等によつて検索した。

肉眼所見に一致して病巣部に大小の膿瘍が形成せられ，周辺肺組織の滲出性乃至増殖性炎症像を以て多彩に囲まれている。即ち肺胞内の滲出物には漿液，線維素，種々な量の好中球を混じ，漸次化膿性肺炎への移行を呈する部，或は肺胞上皮や組織球性貪喰細胞に漿液を混じカタル性肺炎像を呈する部等が，色々な割合で混在し，その中心部は膿瘍化している。滲出物特に線維素性滲出物の器質化による部分的肉変像やMasson体様形成物の存する所も多いが，最も広範囲に亘る変化は若干のリンパ球，形質球，単球の浸潤を伴つた肺胞隔の線維性肥厚である。このような像は謂わば増殖性肺胞隔炎又はOrganizing pneumonitisとでも称すべきものである。病巣の新旧に従つて，このような増殖性炎症像は前記のあらゆる滲出性炎症像と多彩な混合状態を示しているが，単純な凝固壊死や巨細胞の如きものは認められない。

注目すべきは主として小膿瘍内又は附近に多数の真菌が集簇を形成して増殖しており，之等が肺病変の起炎菌である事は疑を容れない。気管支内腔には膿を充満しているものが多く，又化膿性気管支炎が周囲組織に波及し之等が膿性融解を起して気管支原性小膿瘍を形成しつゝあるものも見える。又小動脈には諸所に血栓を生じ，或は血栓内に菌集塊を有してその小動脈周辺に膿瘍を形成しているような所もある。

組織内真菌の形状に就いて：

本例の肺組織内には形態的に明瞭に区別し得る2種の真菌を認めることが出来た。

第一種は種々な大きさの膿瘍形成部に集簇して繁殖しているもので，多数の菌糸及び偽菌糸（Psudohyphae）が見える。真性菌糸は細長で規則正しく排列し，夫々に分節が明瞭で或は側枝形成が甚だ多い。又球形乃至卵形の胞子から偽菌糸，真性菌糸に至る様々な移行形態が存している所もある。H-E染色で良く染出され，その他鍍銀染色，Gram染色によつて極めて明かに染出される。PAS染色では菌糸体又は胞子は略々ビマン性に着染し，Feulgen反応は陰性である。以上の点からこの種の菌はAspergillus属の菌である事が，組織内形態及び染色性状から大体推定される。然しFeulgen反応が陰性である所から，Aspergillacea としてもA. fumigatus ではないかも知れない。

第 1 図

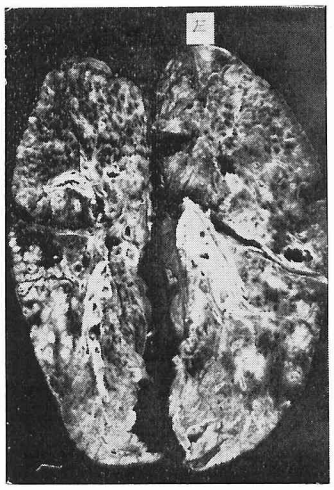

第 2 図

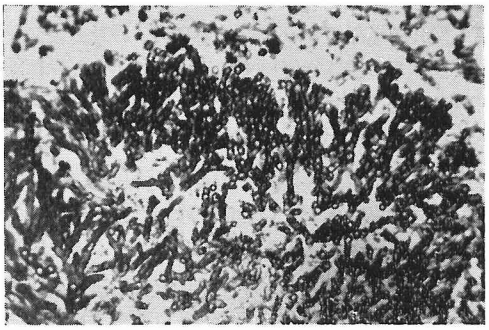

第 3 図

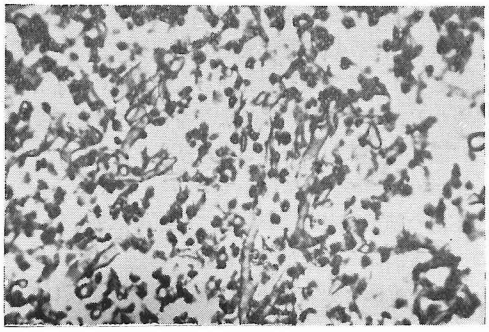

第 4 図

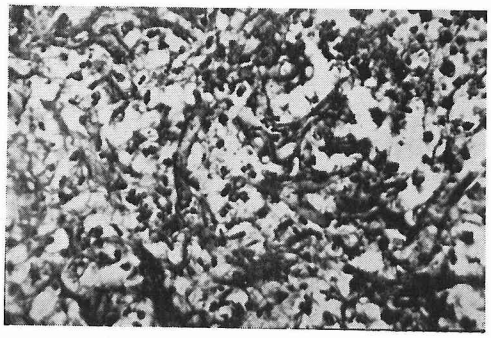

第 5 図

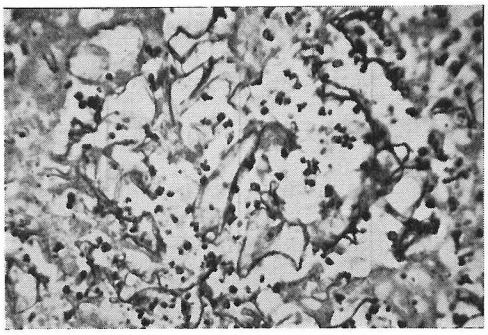

第 6 図

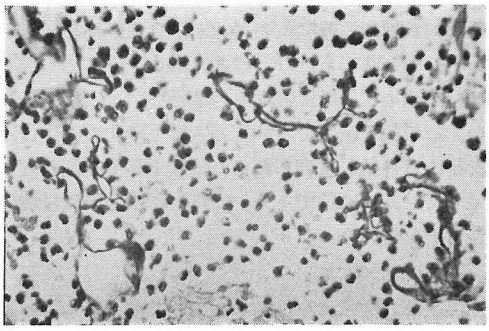

第 7 図

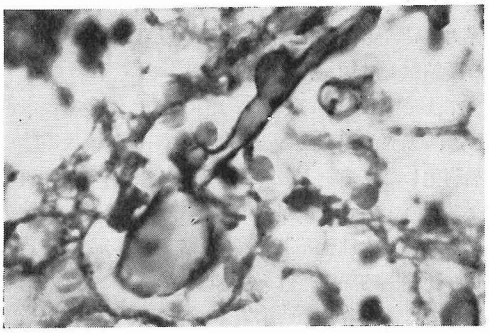

第 8 図

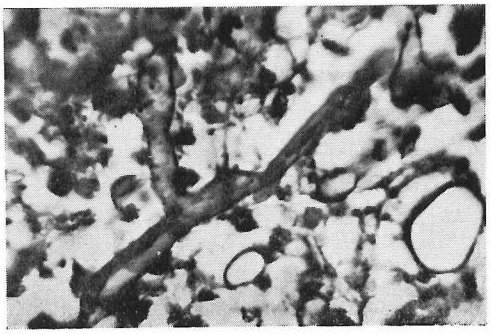

第二種の真菌は上記第一種のものより遙かに大型で，直径15～20μに達し（之は第一種菌の3～4倍）長さも100～150μ或は長いものでは200μに及んでいる。菌糸は不規則怪異な形態を示し，膨大して大球型（直径100μ位）をなし胞子嚢（Sporangium）と考えられるような形状を示すもの，或は球型のものがしぼんで不規則星形，ヒトデ形を呈しているもの，更に多くのものは太紐状で，之が捩れたり時にはH字形に接合しているかの如き状態を示すもの等多形多様ではあるが，第一種菌に比し病巣内の数は稍少い。注目すべきはこのような菌糸には分節中隔が認められず，明瞭な胞子の形成も殆ど見られない。又菌糸端に球形乃至梨形の末端膨大部を認め得るものが散在している。

菌糸はHaematoxylin又はPAS染色で，その外縁が稍濃染する傾向があるが，内部は一様に淡染する均質な構造を呈し，大型の球形又は卵形に膨大したものでは辺縁部にこのような均質性物質を附着し，内部は空胞状をなしているものが多い。PAS染色では菌体がビマン性に着染するが，Gram染色では周囲組織の構造物と紛らわしいことがある。Feulgen反応は陰性である。この第二種の真菌は菌形態のみから見ても特色ある性状を呈し，Mucoraceaに属するものである事が判る。

以上2種の菌は病変部位から見ても別個の集簇を形成して繁殖しているようで，両者の混在している像は見えない。後者は何れも左肺の上葉肺尖部と下葉側面肋膜直下部より作つた2標本より発見した。該病巣は肉眼的には周囲より比較的明瞭に境せられ，又他の病巣に比べ更に硬度が増強している。即ち顕微鏡的には肺胞内に線維素の滲出が著明で，又その器質化も可成り起つている。中心部は化膿性又は線維素化膿性滲出物を有し，漸次膿瘍化しつゝある所も認められる。

かゝる肺胞内滲出物に混じ，時には肥厚した肺胞隔内にMucoraceaが散在しており，特に病変部の細動脈の血栓内に繁殖している像が屢々見受けられた。

本例に於てはAspergillaceaは主として気管支腔内の膿塊内や気管支周囲の膿瘍内等に繁殖しており，Mucoraceaは寧ろ血栓内や血管壁とか，線維素性滲出物乃至その肉変の強く起つた病巣の中心部，謂わばより嫌気的な部位に多い傾向があるようである。

考　按

本例の少くとも末期に於ける主要な病変並びに症状を呈した原因が真菌感染特に肺真菌症である事は明らかであるが，この肺真菌症が原発性のものか或は他の原病に合併したものかに就いて考察して見ると，肺病変の陳旧度を臨床症状と比較する時，原発性のものとは考え難い。即ち前述のように剖検時骨髄を採取し得なかつた為に，本疾患の一義的病変は剖検上では遂に断定する事が出来なかつたが，爾他臓器の剖検所見及び臨床的血液検査所見から見て，恐らくPanmyelopathieと称せられるべき状態であつたと考えられる。従つてこの肺真菌症は屢々経験されている如く，Panmyelopathieに合併した続発性のものと言える。

しかしながら感染菌種が2種であり，特にMucoraceaの感染例と言う点に興味がある。第一種菌は組織内菌形態に於てはCandida又はAspergillusが疑われるが，極めて多数の側枝を形成している事，又規則正しい菌糸形成等を参考にする時，Aspergillus属と推定される。又奥平によれば組織内菌染色に於てAspergillus fumigatusはFeulgen反応陽性であるとの事で，本例の菌がFeulgen反応陰性である点を考えるとAspergillus属としてもA. fumigatus以外のものであるかも知れない。又第二種菌の組織内形態は極めて特異なものではあるが，或はAspergillusの変形したものではないかと言う点に就いても一応疑つて見た。と言うのは特に血栓内に多数の同様形態のものを認めたので，或はBinfordがHistoplasmaに就いて述べているように液体環境に於ける膨化，変形と言うような点が関係してはいないかと考えたからである。しかしながら，1）Aspergillusの数倍に達する甚だ大きな，特異な形状を呈した菌糸，2）菌糸には殆ど分節がなく，側枝形成は余り鋭角的でないこと，3）Aspergillusとは全く別個の集落及び病変を作つていること，等の諸点からAspergillus又はCandida等の発育時期や環境による変形と言う事は除外し得ると思う。従つて本例は培養的にはMucoraceaを証明し得ていないが，その特異な形状から組織切片に於てもCandidaやAspergillusとは容易に区別し得るのである。又本例に於てはAspergillaceaは気管支内腔に接する膿瘍や気管支壁等に繁殖し比較的好気性の状態を呈しているのに対して，Mucoraceaは血栓内とか肉変病巣中心部等のより嫌気的な環境に繁殖している傾向がうかゞえる。

とにかくこの種の菌がMucoraceaであることが明らかであるとしても，この科にはMuco, Lichtheimia, Rhizomucor, Rhizopus等の諸属が知られ，従来の人体寄生例から考えてその中のMucorかRhizopus属と考えられる。

Bakerは自験例7例と共に従来米国で報告されている肺のMucormycosis計10例を検討し，その原因菌たるMucoraceaの組織内菌形態がそれ以前の旧い時代に報告されている独逸の文献例（6例）と比較して，Sporangiumや菌糸端の膨大部等を認め得ないことから米国に於ける症例はRhizopus属によるもので，それに対して独逸例のそれは真のMucorによるものであろうと推定している。

我々の例の Mucoracea は前述のように明瞭な Sporangia は見出し得なかつたが，それに類似した多数の膨大形態を見，又菌糸端の球形乃至西洋梨形膨大は明らかに認め得るものが散見された。この点から見れば寧ろ独逸例に近く，従つて真の Mucor に属するものと言えよう。(第7図参照)

前述のように Mucormycosis は Aschoff の病理教科書にも可成り詳細に記載されているにも拘らず，実際に報告された内臓感染例極めて少く，外国では30例を越えず本邦に於ては未だ之を知らない程である。

本例では偶然にも組織内菌形態から見て，明らかに区別し得る2種の真菌が混合感染を起している事を見出したのであるが，真菌感染と言うものは実際的には続発性のものが大部分であり，その誘因が広義に於ける身体組織の抵抗の減弱にあるとするならば，2種以上の真菌種属が混合又は合併的に感染する事は十分な可能性を有していると言えるので，臨床的にも，真菌学的にも，又病理組織学的にも，真菌検索に際してこの事を念頭に置いておくべきであろう。

貴重な材料を提供して頂いた上田療養所長伊藤富久衛博士及び御教示頂いた東大病理学教室奥平氏に深謝する。

附 図 説 明

第1図：両側肺割面の肉眼所見。大小の炎症性硬結巣及び膿瘍が散見される。

(第2～6図の顕微鏡像は比較の為等倍率)

第2図：Aspergillusの集簇性増殖部(Lillie-Allochrome染色)

第3，4図：肺動脈の大血栓内及び血管壁に増殖したMucormyces の分枝又は伸長した大型菌糸。(Lillie-PAS染色)

第5図：細動脈の血栓内に存する膨化，変形したMucor の菌糸。(H-E染色)

第6図：肺胞腔内の Mucor 菌糸。大空胞状に膨化し，或は収縮して外縁が特に明瞭に見える。著明な好中球性反応を伴つている。(H-E染色)

第7図：菌糸の Sporangium 様末端膨大部。(PAS染色，油浸拡大)

第8図：Mucor 菌糸の分節なく，余り鋭角的でない枝像。(PAS染色，油浸拡大)

文 献

①Baker, R. D.: Pulmonary mucormycosis. Amer. J. Path. 32, 287-313, 1956. ②Baker, R. D., and Severance, A. O.: Mucormycosis, with report of acute mycotic pneumonia. Amer. J. Path. 24, 716-717, 1948. ③Binford, C. H.: Histoplasmosis. Tissue reactions and morphologic variations of the fungus. Amer. J. Clin. Path. 25, 25-36, 1955. ④Conant, N. F.: Manual of clinical mycology. Ed. 2. Philadelphia. W. B. Saunders Company. p. 199, 1954. ⑤Cohnheim.: Zwei Eälle von Mykosis der Lungen. Virch. Arch. 33, 157-159, 1865. ⑥Fürbringer, P.: Beobachtungen über Lungenmykose beim Menschen. Virch. Arch. 66, 330-365, 1876. ⑦Harris, J. S.: Mucormycosis. Report of a case. Pediatrics. 16, 857-867, 1955. ⑧Kurrein, F.: Cerebral mucormycosis. J. Clin. Path. 7, 141-144. 1954. ⑨Lang, F. J. und Grubauer, F.: Ueber Mucor-und Aspergillusmykose der Luge. Virch. Arch. 245, 480-512, 1923. ⑩Le Compte, P. M. and Meissner, W. A.: Mucormycosis of the central nervous system associated with hemochromatosis. Amer. J. Path. 23, 673-677, 1947. ⑪Lloyd, J. B., Sexton, L. I. and Hertig, A. T.: Pulmonary mucormycosis complicating pregnancy. Amer. J. Obst. and Gynec. 58, 548-552, 1949. ⑫那須，塩沢：汎発性真菌症の剖検例．綜合臨牀．4，137-147，昭30. ⑬Okudaira, M.: Histopathological differentiation between Candida albicans and Aspergillus fumigatus in tissue sections. Acta path. jap. 5, 117-124, 1955. ⑭Paltauf, A.: Mycosis mucorina. Virch. Arch. 102, ⑮高橋，相沢；真菌検査法，抗生物質検査法．東京，医学書院．1952. ⑯Zimmerman, L. E.: Fetal fungus infections complicating other diseases. Amer. J. Clin. Path. 25, 46-65, 1955.

A Case of Pulmonary Mucormycosis with Aspergillosis

Tsuyoshi Nasu
Department of Pathology, Faculty of Medicine, Shinshu University

Tomio Shimamura
Ueda National Sanatorium

Toshi Nasu
Kobe Central Hospital of Health Insurance

A case of pulmonary mucormycosis with aspergillosis complicating panmyelopathy, apparently the first one in this country, is reported. These mucoraceae are identified in tissue sections by the size of the hyphae, the infrequency of septae and the manner in which the hyphae branch, but not cultured.