A Case of Diabetes Mellitus Treated with Calcium Mesoxalate Together with Insulin

Mikio Nomura and Tatsuo OGawara
Department ot Internal Medicine, Faculty of Medicine, Shinsyu University
(Director: Prof. T. Tozuka)

In 1954, Prof. Kobayashi and his cooperators experimentally confirmed that Calcium Mesoxalate had a favorable effect for the treatment of Diabetes melltitus, when it was given per os. Since then, clinical results of its etfect were also reported by esveral investigators. We used Calcium Mesoxalate together with Insulin to a diabetic (61 years old, female) and vecognized rollowing fesults: blood sugar level and urin sugar level decreased according to the increase of the dose of Calcium Mesoxalate. When 0.9gm of Calclum Mesoxalate was given a day, a remarkable decrease of sugar level and the alleviation on subjective symptoms were found. But when the administration of Calcium Mesoxalate was discontinued, blood sugar level and urin sugar lever showed a tendency to increase. Readministration of Calcium Mesoxalate decrased blood sugar level and urin sugar level again. Therefore it may be concluded that Calcium Mesoxalate has a favorable effect for the treatment of this case. We didn't find any unfavorable side reactions.

氣腹療法の経過中に腹水の貯溜と高度の腹部臓器の癒着を来し開腹治癒せしめた一例

昭和31年2月1日受付

信州大学医学部戸塚内科（主任：戸塚教授）
新津袈裟三

I 緒言

気腹療法は合併症乃至副作用が尠なく，気胸療法に於ける胸水貯溜や膨脹不全肺等の重大な副作用に比し，気腹の継続が不能となる如き場合は極めてすくないと云われており，Mitchell et al①の報告では710例中気腹を中止せざるを得なかつたほどの高度の合併症として結核性腹膜炎は22例 3.1%，大量の腹水貯溜は4例 0.6%であつたと云う。私は大町昭和電工病院に於て3ヶ月以上気腹を継続した38例中1例に，気腹療法開始後10ヶ月程度て結節性紅斑を伴う大量腹水の貯溜を合併して高度の腹部臓器の癒着を来し，其の結果慢性イレウスの症状を呈して外科的に開腹し治癒せしめた症例を経験したので報告する。

II 症例

患者：海○か○み 22才 女 工員

家族歴：特記すべきものなし。

既往歴：9才のとき左乾性肋膜炎と診断され5ヶ月間程療養した。そのためツ反応は実施せず陽転時不明，BCGの接種はうけたことがない。

現症歴：昭和28年6月悪感発熱，咳嗽，喀痰等あり，肺結核と診断され，同年8月11日当院に入院する迄SM 43g，PAS 430gを併用した。

入院時所見：咳嗽，喀痰少量，食慾中等度，体温は37°C前後，身長142cm，体重42.5kg，肺活量1600cc（肺能力 -38.5%），ツ反応 $\frac{20\times20}{40\times38}$，胸部打聴診上殆んど変化なく，腹部所見にも異常はない。血沈は1時間値9mm，喀痰中結核菌はガフキーII号，発病当初及び1ヶ月後の胸部レ線写真（写真1）では両側肺上野に雲斑状の混合型陰影散在するが空洞は明かでない。

経過：入院後 $^{23}/_{X'28}$ より人工気腹を始めた。穿刺部位は左下腹部でMc Burney点と対照部を選び，毎週1回800cc送気し経圧は他の例に比しやゝ高く大体14cm水柱で，時に16cm水柱を示した。$^{2}/_{XII'28}$ 気腹7回後の胸部レ線写真では横隔膜は左右共に前第4肋間まで上昇しているが，右側では肝臓と完全に癒着している。右肺よりも左肺の陰影が著明に減少している。$^{17}/_{II'29}$ には右肺第2肋間に空洞と認められる拇指頭大の透亮像が出現し（写真2），$^{6}/_{IV'29}$ の断層写真では9cmの深さに3.8×2.7cm径の空洞を認めた（写真3）が，以後は気腹の継続に従つて再び縮小し，$^{19}/_{VII'29}$ の断層写真では1.4×1.1cm径を示した。この間血沈は1時間値2—20mm，体重は殆んど変化なく，結核菌はガフキー0—IV号であつた。気腹41回には送気後軽い腹痛を訴え，42回には500cc送気するに18cm水柱を示し，43回には穿刺部位を左上腹部に変えて送気し終圧12cm水柱で何等の副作用もなかつた。然るに送気後4日目 $^{22}/_{VIII'29}$ に突然悪感，頭痛を伴つて38.3°Cに発熱し，$^{27}/_{VIII'29}$ には40.5°Cとな

り以後漸次下熱して $^{3}/_{IX'29}$ 頃から37°C前後となつた。$^{24}/_{VIII'29}$ の胸部レ線写真（写真4）ではシユーブの所見なく両側共陰影は著明に減少し，右第2肋間に示指頭大空洞を認めるにすぎず，白血球数7100（好酸性球0％，単球3.5％，好中性球66％，うち桿状核17.5％，分葉核48.5％，淋巴球30.5％）$^{25}/_{VIII'29}$ ガフキー0，$^{27}/_{VIII'29}$ 腰椎穿刺を行い側臥位で圧は160mm水柱，髄液は水様透明でノンネ，パンデー共に陰性，細胞数は $^{0}/_{3}$ であつた。この日右下腿伸側の膝関節附近に結節性紅斑と思われる示指頭大の圧痛ある赤紫色の紅斑3ケを発見した。これは患者自身も気付かず出現の時期は不明であつたが，漸次黄色となつて消失した。尿は蛋白，ウロビリノーゲン，ヂアゾ反応何れも陰性，血沈は1時間値54mm，2時間値88mmに促進した。下熱後再び気腹を試みたが成功せず中止した。腹部は強く緊張し軽度の圧痛があるが波動はない。9月下旬より心窩部痛或は腹痛，腹部雷鳴が出没し時に1日1～3行の下痢があつた。$^{14}/_{X'29}$ 消化管のバリウム透視を行うに各所に腹水の貯溜と空気の集積があり腹腔は多室性である（写真5）。胃及び十二指腸は拡張し（写真6），小腸上部には処々に狭窄があり下部は塊状を呈している（写真7）。$^{14}/_{X}$～$^{5}/_{XI'29}$ までに左下腹部或は上腹部より合計1500cc程の腹水を穿刺した。腹水は淡黄色透明で比重は1018，リバルタ反応陽性，沈渣には少数の白血球を認めた。$^{10}/_{XI'29}$ の腹部単純透視では上腹部に3部に分れた腹水の貯溜を認めたが穿刺できなかつた。10月末より腹痛に伴い嘔吐が出現し，これは食後暫くたつておこり或は屢々夜間にみられ，時に1日4～6回に及ぶこともあつた。$^{1}/_{XI'29}$ よりSM，PASの併用療法を行い経過を観察するに，30年1月下旬より腹痛，嘔吐は軽減したが，体重は漸減して38kgとなり，腹部はかたく緊張し，且つ腹部の透視所見は改善されず，癒着と腹水の貯溜が認められたので（写真8），$^{26}/_{II'30}$ 外科的に開腹術を行つた。

手術所見：（写真9，10，11）腹膜と大網膜は密に接着しており指で鈍的に剝離し得たが，左下腹部の気腹時穿刺した部は手掌大に線維性の癒着があり鋭的に剝離した。大網膜を剝離すると横行結腸が露出し，それより下腹部にかけて暗赤色の腫瘤が認められた。横行結腸はこの腫瘤に密に線維性に癒着しているので剝離し可動性とした。腫瘤は小児頭大で下腹部より上腹部にわたり波動を呈し，穿刺すると淡黄色透明の腹水を得たのでこれを切開し腹水約500cc程吸引した。即ち大網膜の一部と結締織で一つの嚢を形成し腹水が貯溜して小腸を圧迫している形である。小腸は浮腫状を呈し互に癒着して剝離できず，表面には脂肪が附着している。腹膜，大網膜，横行結腸，小腸には結核結節なく，又腸粘膜の潰瘍の如き硬結も触知されない。胃，十二指腸，肝，膵，脾等は全く大網膜に被われ触知し得ず，剝離は全く不可能なるため腹腔中にSM 3g撒布して一時的に腹壁を閉鎖した。

術後の経過：術後は時になお腹痛，嘔吐がみられたが著しく減少し，腹部の透視でも上腹部に腹水の残溜があつたが，6月以降は腹部の自覚症状全く消失し，他覚的にも軟くなり圧痛はなく食慾良好となつた。$^{4}/_{X'30}$ のバリウム透視では十二指腸の拡張を認める以外殆んど変化なく，上腹部の腹水も消失している（写真12，13）。又胸部の所見は著明に改善し両側上肺野に僅かの斑点状陰影を認めるにすぎず，断層写真によつても空洞影は認められない（写真14）。喀痰中結核菌は30年1月以降塗抹培養共に陰性化し，血沈は1時間値5～10mm程度で，体重は $^{4}/_{XI'30}$ 退院時には48kgに増加した。

Ⅲ 考　按

気腹の継続によつて腹水を来す頻度は光野氏②によれば64％と云うが，滲出性腹膜炎或は大量の腹水貯溜は遥かにすくなく，さきのMitchell et al① によれば大量の腹水貯溜は4％で気腹を中止したものは0.6％にすぎず，結核性腹膜炎を含めて気腹中止例は3.7％であり，Trimble et al③ は382例中4例は大量の腹水貯溜のため気腹を中止している。教室の新村氏④によれば83例中33例39.8％に腹水が認められ，このうち大量の腹水貯溜をみた者は3例で，その2例は結核性腹膜炎の合併したものであるが，腹水を穿刺しつゝ気腹を継続し，腹水のために気腹を中止したものはないと云う。友松氏等⑤は118例中重い副作用として腹水の貯溜7例をあげている。然し結核性腹膜炎或は大量の腹水貯溜後に高度の癒着を来してそれによる重大な障碍のみられた報告には殆んど接しない。新村氏④は気腹療法を行つていた患者が死亡した2例の剖検例中1例に著明な腹膜，腸，腸間膜，肝臓等の癒着を認めており，植松氏等⑥は気腹中止後長期間たつて死亡した剖検例に肝臓と横隔膜が線維状に癒着していたことを報告している。

本症例には結核性腹膜炎の既往症はないが発病後4ケ月余経て気腹療法を施行した際，既に横隔膜と肝臓とは完全に癒着していた。従つて既往に腹膜の炎症があつたものと考えられる。然し10ケ月間副作用なく気腹を継続し得たこと且つ突然発熱し結節性紅斑を伴つて腹水の貯溜と高度の腹部臓器の癒着を招来したことは，腹水より結核菌は証明し得ず又開腹時腹膜，大網膜，腸壁等に結核結節は認められなかつたが，伊藤教授⑦の云う如く結核アレルギーの転変に対応する表現の変化であろうと考えられる。気腹による機械的刺戟によるのみならず之によつて何等か結核アレルギー

1

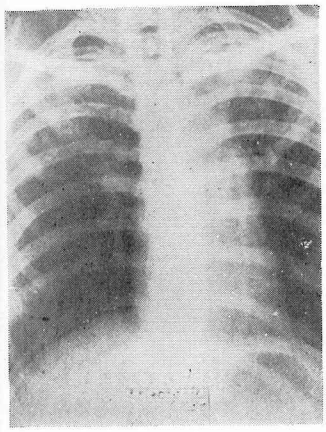

S. 28. 6. 13.
左右上肺野に雲斑状陰影散在す

2

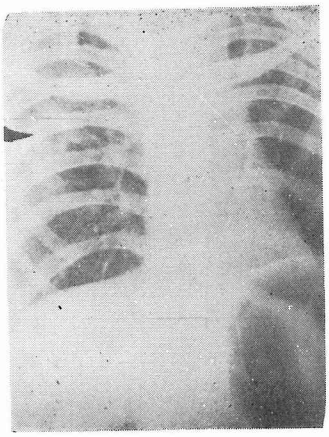

S. 29. 2. 17.
右側横隔膜は肝臓と完全に癒着している。右第2肋間に拇指頭大空洞がある（矢印）

3

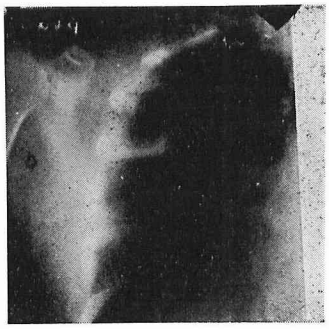

S. 29. 4. 6.
断層写真 9cm の深さ

4

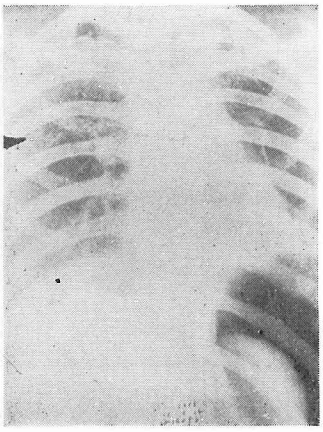

S. 29. 8 24.
右側第2肋間に示指頭大空洞（矢印）

5

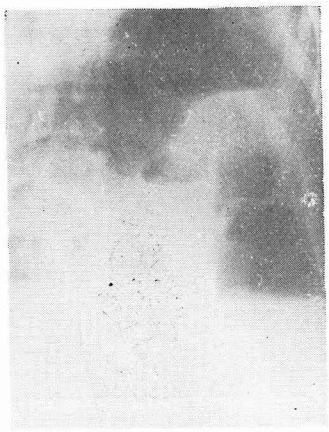

S. 29. 10. 14.
腹部単純撮影，各所に気と空気水の集積があり，腹腔は多室性である

6

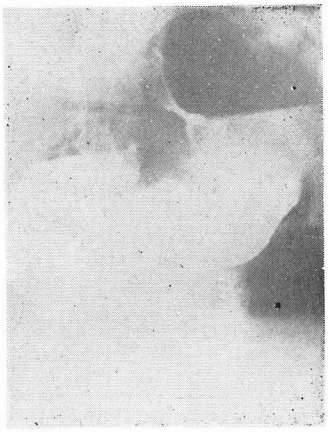

S. 29. 10. 14.
バリウム服用直後，十二指腸，拡張著明

7

S. 29. 10. 14
バリウム服用3時間後諸々に狭窄がある

8

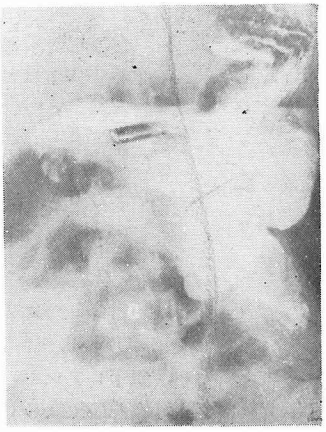

S. 30. 2. 23.
バリウム服2用時間後十二指腸及び小腸上部の拡張

9

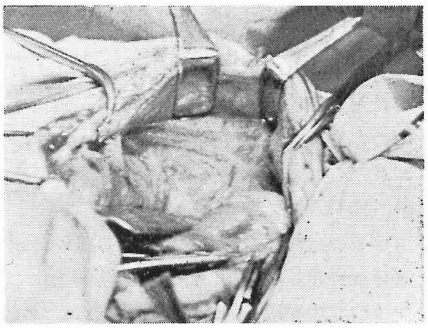

S. 30. 2. 26.
腹部臓器は大網膜によつて被われている

10

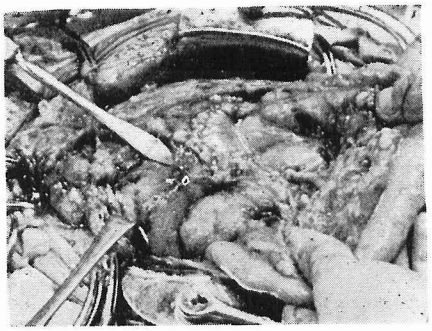

S. 30. 2. 26.
大網膜から横行結腸を剝離し可動性とした。その下方に波動を呈する暗赤色の腫瘤がある

11

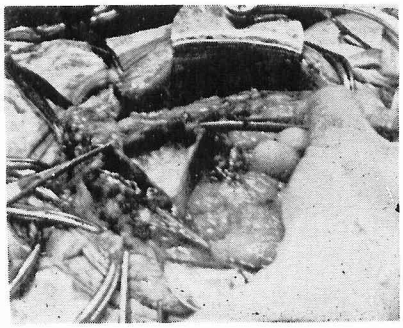

S. 30. 2. 26.
大網膜の一部と結締織により形成された腫瘤を切開し，腹水を吸引した。その中に小腸がつゝまれていた

12

S. 30. 10. 4.
バリウム服用4時間後

13

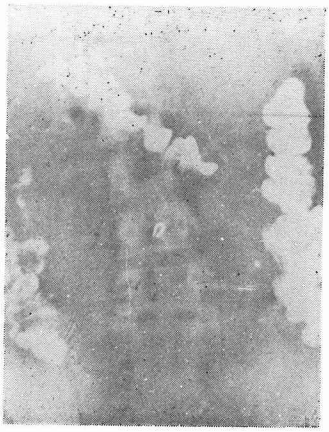

S. 30. 10. 5.
バリウム服用24時間後

14

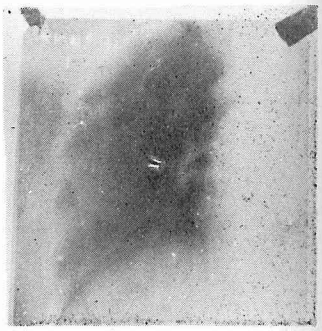

S. 30. 11. 4.
断層写真（9cm）空洞を認めない

の転変を来して結節性紅斑と同時に腹水貯溜が急激に増強したものであろう。

本症例の嘔吐，腹痛等慢性イレウスの症状は腹部臓器の高度の癒着によるものではあるが，主として一部の大網膜と結締織とにより形成された嚢内に腹水を貯溜して小腸を圧迫していたゝめと考えられ，手術時この嚢を広く切開して腹水を吸引し，胃，十二指腸，腸等の癒着は全く剝離し得なかつたが術後著明に改善してきたことより以上の推定が肯定される。

Ⅳ 結　語

22才の女性に気腹療法継続中結節性紅斑を伴つて腹膜炎を併発し，高度の腹部臓器癒着を来して慢性イレウスの症状を呈し，外科的開腹術によつて治癒せしめ得た。

癒着は腹膜，大網膜，胃，十二指腸，肝，脾，腸間膜等にあり，大網膜の一部が結締織の増殖を伴つて一つの嚢を形成し，腹水を貯溜して小腸を圧迫していた。

（終りに御指導御校閲を賜つた戸塚教授，伊東院長並びに手術所見を賜つた丸田教授，高橋外科医長に深謝する。又手術写真を記録して頂いた山本氏に感謝する）。

参　考　文　献

①Mitchell et al.: Amer. Rev. Tbc. 55, 306, 1947.
②光野：治療，34, 61, 1952.　③Trimble et al.：守屋訳，日本医事新報，No. 1427, p. 24, 20. 昭26より．
④新村：日内会誌，43, 553, 1954.　⑤友松等：日結，11, 748, 1952.　⑥植松等 日結，11, 780, 1952.
⑦伊藤：アレルギーと皮膚疾患，日本医書出版株式会社発行，昭23.

A Case developed chronic Ileus during Pneumoperitoneum

Kesazō Niitsu
Department of Internal Medicine, Faculty of Medicine, Shinshu Univesity
(Director: Prof. T. Tozuka)

A case of a complication during pneumoperitoneum for pulmonary tuberculosis was repoted.

The patient was a 22 year-old woman, who developed chronic ileus due to ascites and adhesion of abdominal viscera, assoiated with erythema nodosa after about 10 months in the treatment by pneumoperitoneum. She was successfully treated by a surgical operation.

The severe adhesion was found almost in abdominal viscera and small intestine was obstructed due to the compression of ascites and sac-like adhesion in omentum.

バセドウ氏病に見られたる脈無し病の一例

昭和31年2月8日受付

信州大学医学部丸田外科教室
手塚豊穂

緒言

脈無し病或は高安氏病といわれる疾患は比較的稀な疾患であつて，1908年本邦の眼科医高安氏が眼底に特有な変化を有する疾患に就いて報告したのが最初である。次いで大西氏が本症に於いて橈骨動脈々搏のふれないことを指摘してより，本症は特有な眼症状と脈搏のふれないことを主要症状とする特異な疾患として注目されて来た。1948年東大清水教授等①は本症に就いての詳細な臨床的観察並びに病理学的所見を報告し，本症を「脈無し病」と命名した。従つて今日では一般に脈無し病なる疾患名が多く用いられ，欧米に於ける報告②にも Pulseless disease 或は Takayasu's disease と呼ばれている。余はバセドウ氏病に見られた本症の一例を経験したので報告する。

症例

山崎　某，26才，未婚婦人。

既往歴並びに家族歴。21才の時急性関節リウマチに罹患，医療をうけたことがある他特記すべき事項はない。

現病歴。1954年11月頃より，前頸部の腫脹，眼球突出，頻脈，心悸亢進並びに手指振顫等の症状が現われて来たので，1955年5月7日当科を訪れバセドウ氏病と診断された。その際初めて両側橈骨動脈の脈搏を触知出来ないことを発見された。

現症。体格栄養共に中等度，著しいバセドウ症状を呈する他，特異なことは上肢の脈搏である。即ち両側橈骨動脈，尺骨動脈及び上腕動脈の搏動は全く触知出来ず，腋窩動脈に於いてその搏動をかすかにふれ得るのみである。しかし，その他の動脈々搏は明らかに正常に触知出来，殊に頸動脈，股動脈ではその搏動が著明である。

脈搏数110至。胸腹部所見では心尖部に収縮期心音不純を認める他正常。四肢には知覚異常なく，腱反射は正常。

眼底所見では本学眼科教室の検査によると，乳頭周囲の細い動静脈の吻合及び軽微な血管新生が認められた。

上肢に於ける血圧測定は不能で，下肢にて測定すると，膝膕動脈－左130～70mm/Hg，右130～70mm/Hg，足背動脈－左128～60mm/Hg，右130～58mm/Hg，である。

赤沈は1時間値7粍，2時間値17粍でほゞ正常。ツ反応陽性。血液像に特殊の所見なく，血液凝固時間9分，線維素溶解現象陽性，梅毒血清反応はワ氏反応，カーン氏反応共に陰性。尿検に異常所見はない。

経過。本例は6月22日，甲状腺腫亜全切除術を施行し，経過良好でバセドウ氏病は治癒し7月27日退院した。その後，脈無し病の方は各動脈の搏動を調査すると，表1の如く5月17日，6月21日，9月19日に於ける観察では，上肢の動脈の搏動は次第に弱くなりつゝ

表1　脈搏の推移

	5月17日		6月21日		9月19日	
	左	右	左	右	左	右
浅側頭動脈	+	+	+	+	+	+
總頸動脈分岐部	++	++	++	++	+	+
總頸動脈起始部	+++	+++	+++	+++	++	++
鎖骨下動脈	+	+	−	−	−	−
腋窩動脈	+	+	−	−	−	−
上腕動脈	−	−	−	−	−	−
橈骨動脈	−	−	−	−	−	−

+++，++，+，−，は脈搏の強弱及び消失を示す