バセドウ氏病並に甲状腺中毒症に於ける皮膚色素異常，特に白斑に就て

信州大学医学部丸田外科教室
昭和27年2月27日受付
宮　崎　嘉　雄

On the Abnormal Cutaneous Pigmentation, Especially Vitiligo, in Exophthalmic Goiter and Thyrotoxicosis.

Department of Surgery, Faculty of Medicine, Shinshu University, Matsumoto.
(Director : Prof. K. Maruta).

Yoshio Miyazaki

Among abnormal instances of the cutaneous pigment in exophthalmic goiters and thyrotoxicosis, that of pigmentation is found in the majority of the cases with Japanese. Contrariwise the cases of depigmentation, namely vitiligo, are not always rare in Europe and America, but they are seldom found, if any, with Japanes.

Here I am to report two cases of exophthalmic goiters with vitiligo and a case of thyrotoxicosis with vitiligo. Case 1. A femal, aged 49, exophthalmic goiter, had vitiligo on the face, on the back and on the tips of the fingers of her both hands. This vitiligo gradually disappeared by surgical operations and completely recovered after a few years to the normal healthy condition. Case 2. A mal, aged 53, exophthalmic goiter had from rice sized to red-bean sized vitiligo on the back, on the breast and on the abdomen. Case 3. A female, aged 38, thyrotoxicosis, had rice-sized vitiligo stragglingly on the back. Moreover, she had neurodermitis circumscripta with abnormal cutaneous pigmentation on the dorsum of the left hand. The afflicted spot on the skin made as rapid a disappearance as thyreotoxicosis, after its surgical operations, is in the process of being healed.

緒　　言

バセドウ氏病及び甲状腺中毒症の皮膚症状としては，発汗過多，毛髪異常，色素異常等が挙げられて居るが，その中でも色素異常は一般に軽視され易い症状である。色素異常には色素異常沈着と色素脱失とがある。色素異常沈着に関する欧米諸家の報告は第一表の如くである。①②③④⑤ 即ち之に依るとバセドウ氏病に於ては 13～38% に色素異常沈着を見て居る。本邦に於て丸田教授が定型的バセドウ氏病 120 例に就て調査した成績は第二表に示す如くで，男女を平均すると略々 56% に色素異常沈着が見られて居る。この事実からバセドウ氏病に於ける色素異常沈着は，白色人種に比較して黄色人種に多く出現する事が明らかである。然もこの色素異常沈着は手術に依つてバセドウ症状が消退するに伴つて次第に消失し，白色人種なると黄色人種なるとを問わず多くは術後

第　一　表

報　告　者	色素増殖例
Hyde	13%
Jellinek	16%
Sattler	18%
A. Kocher	30%
Jackson	38%

凡そ一ケ月で殆んど全く恢復するものであつて，色素異常沈着はバセドウ氏病に於て見逃す事の出来ない有力な症状と云う可く，時としては之に依り予后をも推測する事が出来るのである。

第　二　表

例　　数	色素増殖例	%
男　性　31	21	67%
女　性　89	47	52%
計　120	68	平均 56%

以上述べた色素異常沈着とは全く反対に色素脱失，即ち白斑を認める事がある。バセドウ氏病に於ける白斑の症例報告は本邦に於ては極めて稀であるが,⑥ 欧米に於ては必ずしも少くはなく，Sattler③ によれば欧米諸家の報告を綜合すればバセドウ氏病に於ては約 10% に白斑を認めると云う。即ち有色人種に於ては白色人種に比較して色素異常沈着が多く，色素脱失が少いと云う興味ある事実が認められるのであつて，この白斑も亦色素異常沈着と同様に，基礎疾患であるバセドウ氏病或は甲状腺中毒症の治療と共に自然に消失するのでもあるが，色素異常沈着程早くは消失しない。

余は次にバセドウ氏病或は甲状腺中毒症に於て認められた三例の興味ある色素異常症例に就て報告する。

症　　例

第一例。 49才。女性。40才の正月頃からバセドウ症状が現われ，二，三ケ月后に第一図に示す如く，両眼瞼。第二図に示す如く，両側手指先端部，及び背部にも白斑が現われたのに気付き同年八月甲状腺腫亜全切除手術を受けた。術后臨牀症状は次第に軽快し数年后には，第三図に示す如く，両眼瞼の白斑は消失し；第四図に示す如く，両側手指先端部の白斑も殆んど治癒した。

第　一　図

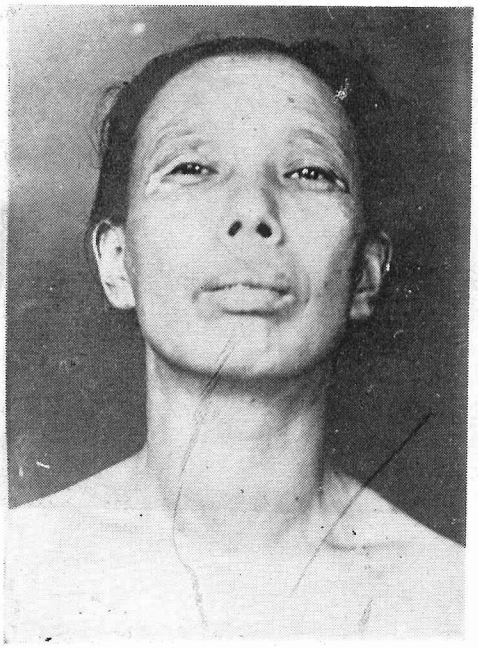

第二例。 53才。男性。40才の夏頃からバセドウ症状が現われ，41才の時某病院に於て甲状腺腫亜全切除手術を受け著しく軽快したが，震顫，心悸亢進，異常発汗，口渇，眼症状等は尚軽度に残存した。51才の秋頃から心悸亢進，震顫が増強し，52才の春当科を訪れ九月再手術を受けた。この患者ではバセドウ症状の他に，第五図に示す如く，前胸部，其他腹部，背部等にも米粒大より小豆大の白斑が認められた。

第三例。 38才。女性。34才の頃より甲状腺中毒症状現われ，37才の九月当科を訪れ甲状腺中毒症の診断が下された。この患者の背部には半米粒大の白斑が散在性に認められ，尚左側手背には第六図に示す様な鶏卵大褐色の色素沈着を有する Neurodermitis が認められた。Neurodermitis は第七図に示す如く術后一ケ月にして殆んど治癒消失した。Neurodermitis の原因に就ては自律神経失調或はアレルギー説等があるが，⑦⑧

第　二　図

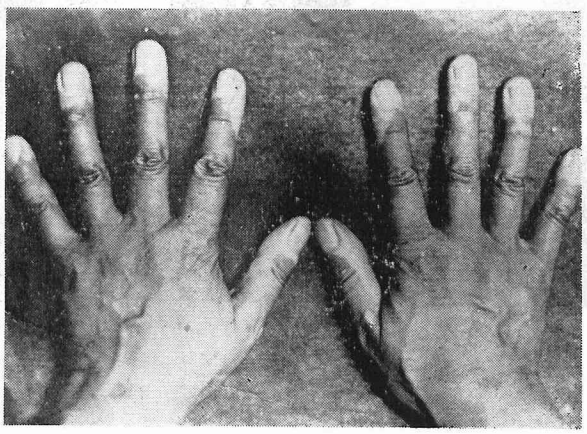

第三図

第五図

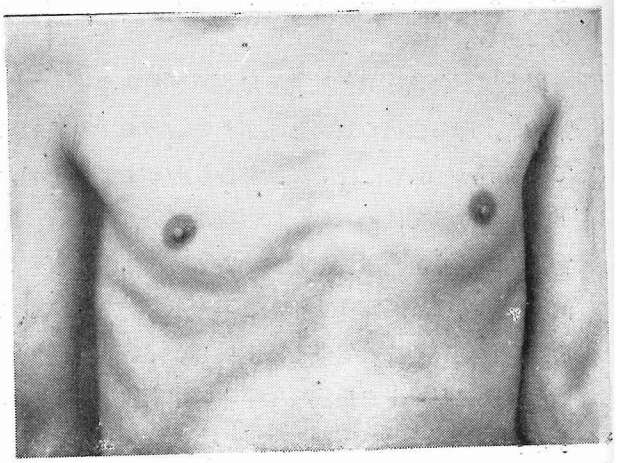

第六図

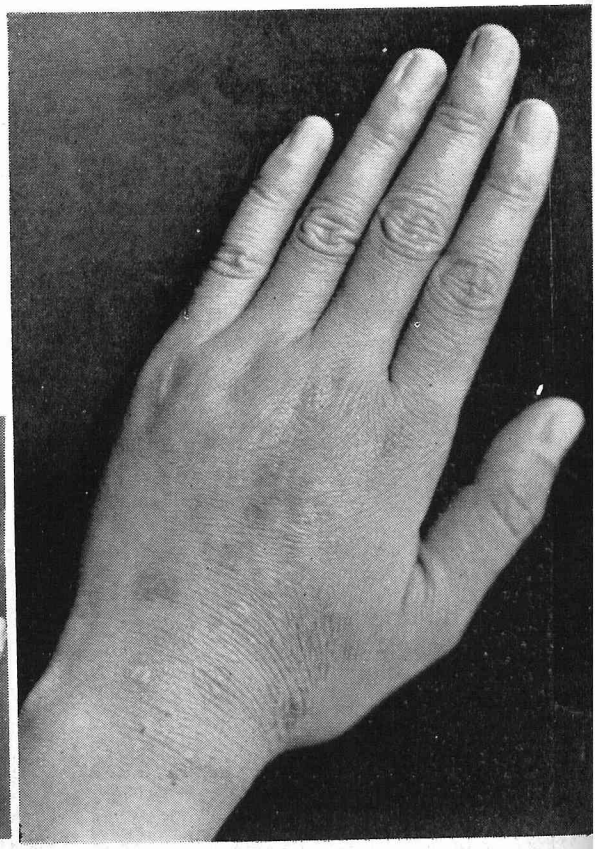

第四図

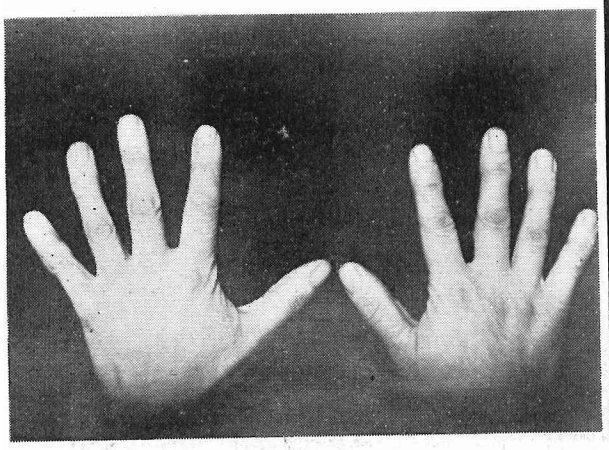

本症例の説明には自律神経失調説が好都合であらう。

以上の症例を要約すれば，第一例は白斑を合併せるバセドウ氏病で之は手術后症状軽快すると共に白斑も治癒したものである。第二例はバセドウ氏病の増悪に伴つて白斑が認められたものである。第三例は甲状腺中毒症に見られた白斑であつて同時に左側手背に Neurodermitis が認められ之は手術后臨牀症状軽快するに伴つて治癒したものである。

第七図

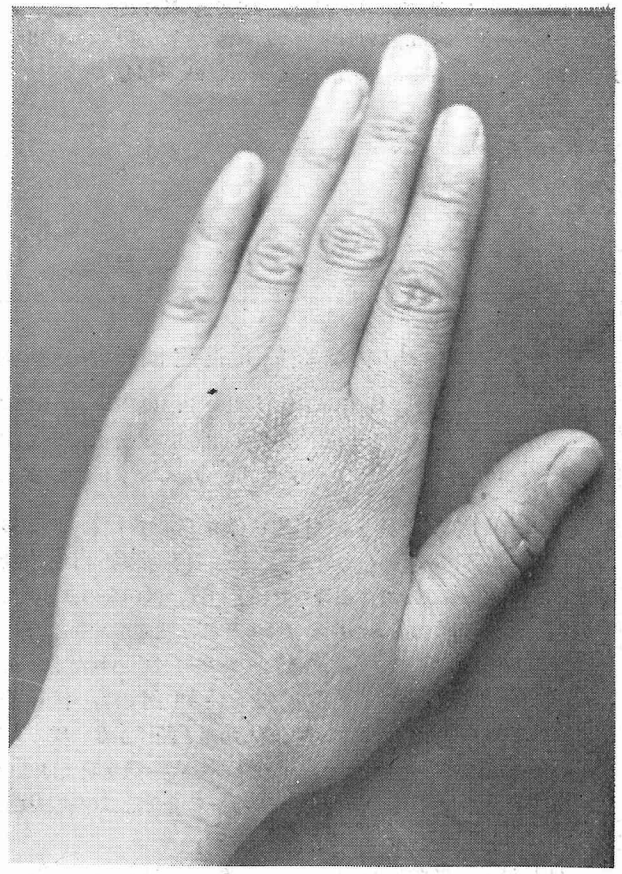

考　　按

バセドウ氏病或は甲状腺中毒症に見られる皮膚色素異常沈着に就ては，皮膚色素メラニンと内分泌腺と密接な関係のある事が検討されるに及び諸家の注意を惹くに至つた。

バセドウ氏病の先覚者 Chvostek ⑨ はバセドウ氏病或は甲状腺中毒症に於ける皮膚色素異常沈着を二型に分類して居る。第一型はアヂソン氏病型で皮膚が瀰漫性に青銅黒色となるもので Eulenburg ⑩, Schmidt ⑪等はその原因を副腎の障害に帰して居る。第二型は肝斑型で眼瞼の肝斑様色素沈着に始り漸次全身の皮膚に及ぶものである。バセドウ氏病に見られる皮膚色素異常沈着はアヂソン氏病の夫と異なり，原則として粘膜には見られないものであるが，例外的には口唇，口腔粘膜，眼瞼結膜等に斑点状色素沈着を見る事がある Oppenheim ⑫ はバセドウ氏病とアヂソン氏病の合併した症例を報告して居る。

白斑の発生機転に就ては，現今の所皮膚の栄養神経障害が重要視されて居るが，未だ全面的に支持されて居る定説はない。何れにせよバセドウ氏病の発症と共に白斑が発生し其の治癒と共に白斑も消失する点よりして，バセドウ氏病と白斑発生との間に密接な関係のあることは明らかである。

結　　辞

皮膚色素異常はバセドウ氏病並に甲状腺中毒症の皮膚症状の一つとして内分泌学的に興味深いものであるが，従來比較的軽視されて来た傾向がある。皮膚色素異常の中でも色素異常沈着は本邦の症例に於ては過半数に認められて居る。之に反して色素脱失即ち白斑は，欧米の症例に於ては必ずしも稀でないが，本邦の症例に於ては極めて稀に認められるものである。余は本文に於ては特に白斑を伴う本症の三症例に就て報告した。

文　　献

1) Hyde : Am. J. M. Sc., 125. 1000, 1903.
2) Jellinek : Wien. klin. Wchnschr., 17. 1145, 1904.
3) Sattler : Die Basedow'sche Krankheit, Leipzig, 1909.
4) A. Kocher : Mitt. Grenzgeb. Med. u. Chir., 9. 1, 1902.
5) Jackson : Chvostek より引用, Morbus Basedowi und die Hyperthyreosen, Berlin, 1917.
6) 皆見 : 皮膚と泌尿, 10, 588, 1942.
7) 賀川 : 日本医学及健康保険, 3266. 90, 1942.
8) Becker and Obermayer : Modern Dermatology

and Syphilology, Lippincot, 1947.
9) Chvostek : Morbus Basedowi und die Hyperthyreosen, Berlin, 1917.
10) Eulenburg : Wien. med. Wchnschr., 91. 1444, 1867.
11) Schmidt : Virchows Arch. path. Anat., 137. 330, 1894.
12) Oppenheim : Münch. med. Wchnschr., 52. 1037, 1887.

甲状腺機能亢進症に対する放射性ヨード治療

Radioactive Iodine in the Treatment of Hyperthyroidism

E. P. McCullagh & C. E. Richards, Cleveland.

Arch. Int. Med. 37, 1 : 4～16, Jan. 1951.

甲状腺機能亢進を伴う瀰慢性甲状腺腫（Graves 病）の 203 例に I^{131} を用い，最後に診た時にその 16 例に軽快が認められなかつた。この病型に於ては，基礎代謝量と，軽快に要する I^{131} の量との間に関連がある。基礎代謝量の高いものは，低いものに比べて平均 15% 多量の I^{131} を要する。腺腫の大いさと I^{131} の量との間にはより密接な関連があり，大なるものは小なるものに比べて 75% 多量の I^{131} を要する。現在迄この病型で再発の認められたものは 3% である。

甲状腺機能亢進を伴う結節性甲状腺腫 73 例では，中 18 例が今尚機能亢進を示している。機能亢進の軽重は，軽快に要する I^{131} 量と殆んど関係がない様であるが，腺腫の大いさと軽快に要する量との間には幾分密接な関係である。但し Graves 病程明ではない。

現在までのところ，この治療法の唯一の合併症は甲状腺機能減退である。これは Graves 病では約 10%に認められた。

I^{131} はその欠点を承知しているならば，結節性甲状腺腫の或種の型に対しては用うべき治療剤である。

（信大 岸本内科　佐竹抄）

亜急性細菌性心内膜炎のオーレオマイシン（AM）治療

Trearment of Subacute Bacterial Endocarditis with Aureomycin

C. K. Friedberg, New York, J. A. M. A. 148, 2 : 93～103, Jan. 1952.

11例の亜急性細菌性心内膜炎患者に AM 1日量 4～6gm を分割投与し 5～8 週続けた。一般的に云つて，AM 治療は急速な臨床的改善をもたらすが，投与を中止すると 3～7 日以内に，再び発熱し菌培養は陽性となる。このことは上記の投与量では菌の発育を阻止するが，殺菌的な力はないことを示す。

AM は亜急性細菌性心内膜炎治療にペニシリン(P)の補助として用うべきであり，その適応として，(1) Pに反応しない非溶血性連鎖状球菌感染，(2) P 抵抗性菌(殊に葡萄状球菌)による病型，(3) AM の奏効するグラム陰性桿菌による病型，(4) その他の抗生物質との合併療法が挙げられる。

（信大岸本内科　佐竹抄）