10 グラフト縫合糸膿瘍から化膿性脊椎炎、腸腰筋膿瘍を併発した MRSA 菌血症の一例

長野赤十字病院 腎臓内科　町田 真紀子、高橋 京子、出浦 正、徳永 真一、
同臨床工学課 木村 良雄、阿部 秀次

1. はじめに

透析患者における多彩な日和見感染症が問題となっており、化膿性脊椎炎もその一つである。近年、起炎菌の多様化、院内感染、日和見感染により発症する脊椎炎の増加などが新たな問題となっている[1)]。

今回我々は人工血管(グラフト)縫合糸膿瘍から MRSA が血行性に播種し、三尖弁疣贅、化膿性脊椎炎、さらには腸腰筋膿瘍を来した症例を経験したので若干の文献的考察を加え報告する。

2. 症例

患者: H.K　76 歳　女性

主訴: 腰背部痛、呼吸困難

家族歴: 母親:心疾患、 姉、妹:糖尿病

既往歴: 30 歳 虫垂炎、 70 歳 声帯ポリープ、喫煙歴なし、アルコール歴なし

現病歴: 平成 10 年より糖尿病、高血圧にて近医を受診していた。平成 11 年 6 月より、うっ血性心不全、三尖弁閉鎖不全症にて入退院を繰り返していた。平成 12 年 9 月 21 日当院心臓血管外科にて三尖弁置換術を施行。術後、腎不全の増悪を認め、翌日より持続血液濾過を開始。27 日より血液透析に移行した。10 月 24 日左前腕部グラフト移植術を施行した。平成 13 年 1 月 8 日グラフトの疼痛が出現、グラフト近傍の皮下縫合糸付近に膿瘍がみられた。膿瘍は切開して排膿した。疼痛はすぐに軽快したが、1月 14 日重度の腰背部痛が出現、当院整形外科に入院した。入院時、37 度程度の微熱と、炎症反応の上昇(WBC 9200/μl、CRR 3.5 mg/dl)を認めた。腰背部痛は持続、16 日 39 度台の発熱、急性呼吸不全が出現し当科転科となった。

転科時現症:脈拍 102/分、血圧 114/42 mmHg、体温 38.6℃、意識清明、胸部左下肺にて喘鳴を聴取、心音:機械弁音、心雑音:Erb 領域に収縮期駆出性雑音を聴取(Levine I/VI)、腹部所見に異常なし、腰背部に圧痛著明、下腿浮腫なし、神経学的所見:特記すべきことなし

転科時検査成績(表):

転科時の検査所見では、血算にて好中球優位の白血球増加、生化学では肝機能は正常、総蛋白 5. 5 mg/dl、アルブミン 2.2 mg/dl と低栄養を認めた。凝固では PT 延長、APTT 正常、フィブリノーゲン、D-ダイマー、FDPの高値を認め DIC の兆候が認められた。血液ガス所見では PO2 54.2 mmHg と低酸素血症を認めた。血清では CRP 22.7 mg/dl と高値を示したが、エンドトキシン、β-Dグルカンは陰性であった。また、培養検査では血液、グラフト近傍の皮下縫合糸膿瘍、喀痰より MRSA を検出した。

表 転科時検査所見

[尿所見]			[生化学]			[血清]	
pH		5.5	GOT	12	U/l	CRP	22.7 mg/dl
比重		1.022	GPT	4	U/l	TP-Ab	(-)
蛋白		(1+)	TP	5.5	g/dl	HBsAg	(-)
糖		(-)	Alb	2.9	g/dl	HCV-Ab	(-)
ケトン体		(1+)	γ-GTP	104	IU/l	エンドトキシン	陰性
潜血		(1+)	ChE	101	IU/l	β-D グルカン	陰性
[血算]			ALP	277	U/l	[血液ガス]	
WBC	19200	/μl	LDH	164	U/l	(O2 2L マスク)	
	Neu	94.4%	CK	47	IU/l	PH	7.377mmHg
	Lym	1.8%	AMY	59	U/l	pCO2	38.3 mmHg
	Eos	0.0%	T-Bil	0.9	mg/dl	pO2	54.2 mmHg
	Bas	0.0%	BUN	96.8	mg/dl	HCO3	22.2 mm/l
	Mon	3.8%	Cr	5.72	mg/dl	BE	-2.4 mm/l
RBC	253×10	/μl	UA	9.1	mg/dl	SaO2	86.9 %
Hb	7.1	g/dl	Na	135	mEq/l	[培養]	
Ht	21.4	%	K	4.6	mEq/l	血液	MRSA (+)
Plt	12.6×10⁴	μl	Cl	97	mEq/l	皮下膿瘍	MRSA (+)
[凝固]			Ca	8.2	mg/dl	喀痰	MRSA (+)
PT	14.8	sec	P	6.2	mg/dl	尿	陰性
APTT	37.3	sec	T-cho	100	mg/dl		
Fibrinogen	414	mg/dl	TG	78	mg/dl		
D-D.	17.3	μg/ml	Glu	117	mg/dl		
FDP	22	μg/ml					

町田 真紀子 長野赤十字病院 腎臓内科
〒380-8582 長野市若里5丁目22番1号 (026)226−4131

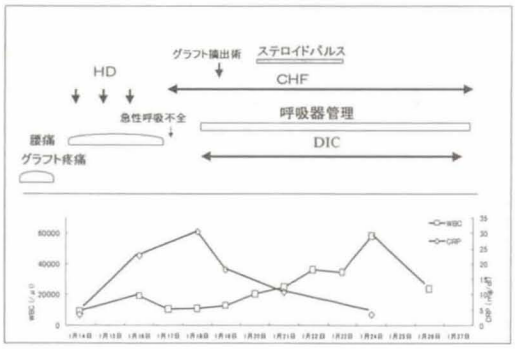

図 1　入院後経過

HD ：血液透析、CHF: 持続血液濾過

入院後経過(図 1)：

入院後、発熱、腰背部痛は持続した。入院時の腰椎の単純 X 線写真では第 4 腰椎と第 5 腰椎間の椎間腔の狭小化、第 4 腰椎の椎体終板の不整がみられた(図 2)。また、1 月 17 日の腹部CT検査にて、右腸腰筋の腫大を認め、腸腰筋膿瘍が疑われた(図 3)。同日ショック状態となり、昇圧剤の投与、持続血液濾過を開始、DIC に対しては低分子ヘパリンの投与を開始した。翌18日にはさらに呼吸状態が悪化し、呼吸器装着となった。1月8日のグラフト膿瘍より MRSA が検出されたことから MRSA による敗血症性ショックが疑われバンコマイシンの投与を開始した。19 日グラフト摘出術を行ったが、肉眼的に明らかな感染巣は認められなかった。急性呼吸不全の原因は感染に伴う ARDS と考られ、20 日よりステロイドパルス療法を行ったが、呼吸状態の改善はみられなかった。24 日の心臓超音波検査では三尖弁の疣贅はみられなかったが、25 日の経食道超音波検査にて三尖弁の肥厚と、一部低エコー領域を認め、三尖弁疣贅が疑われた。バンコマイシンの投与を行うも、血液培養検査では持続的に MRSA が検出され、敗血症の改善はみられなかった。転科時より昇圧剤投与を行っていたが血圧は徐々に低下し、27 日永眠された。

病理解剖の結果、第4腰椎と第5腰椎の間の椎間板が膿瘍に置き換えられており、両側腸腰筋には流注膿瘍の形成がみられた(図 4)。組織像では腸腰筋の断裂と筋内への好中球浸潤、グラム陽性球菌の壊死巣が認められた(図 5)。また、三尖弁の三尖のうち二尖に暗褐色の疣贅がみられ、一部は大豆大の隆起を認めた(図 6)。

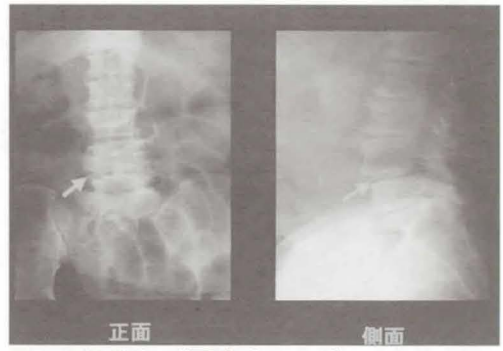

図 2　腰椎単純 X 線写真 (H13.1.14)

椎間腔の狭小化、第 4 腰椎の椎体終板の不整(矢印)を認めた。

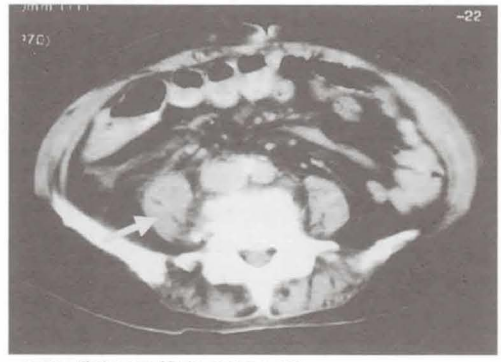

図 3　腹部 CT 検査 (H13.1.17)

右腸腰筋の腫大(矢印)を認めた。

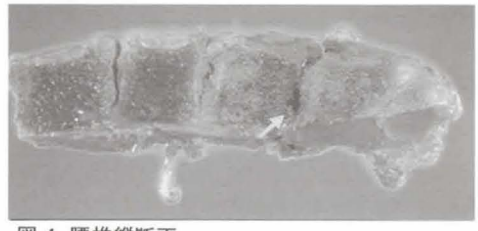

図 4　腰椎縦断面

椎間板が膿瘍(矢印)に置き換えられていた。

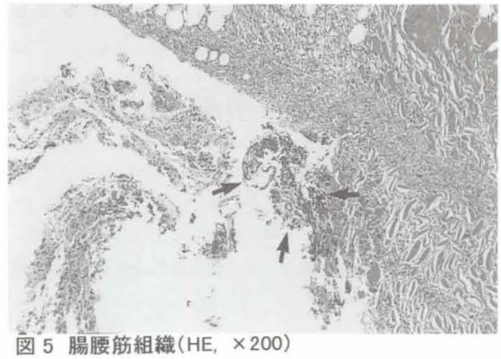

図 5　腸腰筋組織(HE, ×200)

腸腰筋の断裂と筋内への好中球浸潤、グラム陽性球菌の壊死巣(矢印)が認められた。

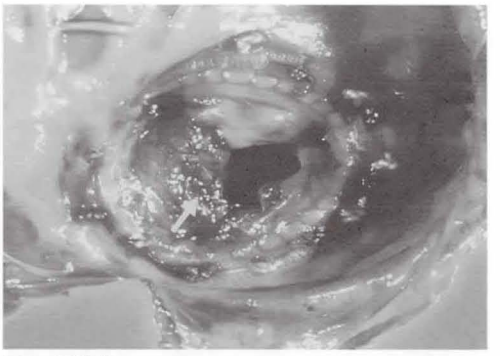

図 6 三尖弁
三尖弁に暗褐色の疣贅(矢印)がみられ、一部は大豆大の隆起を認めた。

2. 考察

化膿性脊椎炎は感染経路により血行性と椎間板手術後の感染、胸腹部術後の波及によるものとに大別され、本症例ではグラフト近傍皮下の縫合糸膿瘍からの血行性感染が最も疑われた。血行性に播種された起炎菌は動脈の終末が豊富に存在する軟骨終板近くに初発し、血行のない椎間板を侵し、隣接椎体に波及するとされている[2)]。

臨床症状は疼痛、発熱が出現し、血液検査にて白血球数の増加、赤沈の亢進がみられる。透析患者の化膿性脊椎炎は全身および局所の炎症所見が軽微であること、抗生物質の長期投与を必要とすることが報告されている。このため、透析患者の化膿性脊椎炎は診断および、治療に苦慮する場合が多いとされる[3)]。本症例においても敗血症性ショックとなるまで炎症反応は軽微であった。

画像診断としては、初期には単純X線写真上非特異的な椎間板の狭小化と椎体縁の不整吸収像が、その後硬化像、骨棘形成像が認められるが、診断的価値は低いといわれている。画像診断で最も有用であるのは MRI である[2)]。また、その他の検査として、起炎菌同定のための針生検が重要である。起炎菌としては staphylococcus aureus が 55～90%を占め[4)]、続いて streptococcus species, gram – negative bacilli が同定されている[5)]。近年、MRSA、真菌、サルモネラ菌などの報告が増加している。糖尿病、高齢者、ステロイド投与患者、透析患者、癌患者などのハイリスク患者においては起炎菌として MRSA が検出されることもある。MRSA 脊椎炎が 20 例中 6 例に認められたという報告もある[6)]。

治療は安静の保持と化学療法が基本であるが、神経症状の存在例と進行例は手術適応となる。抗生剤の発達により保存治療で良好な予後が期待できるが、近年は多くの基礎疾患をもつものも多く、必ずしも化学療法が期待できない症例も存在する。Adriennne らがまとめた化膿性脊椎炎の 20 例中ほとんどは保存的治療にて治癒しているが、3 例は再発し、また1例は敗血症にて死亡している[6)]。

4. 結語

今回我々はグラフト縫合糸膿瘍から MRSA が血行性に播種し、三尖弁疣贅、化膿性脊椎炎、さらには腸腰筋膿瘍を来した症例を経験した。腰痛、不明熱を来した患者では早期に化膿性脊椎炎も鑑別に入れ、検索をすすめる必要があると思われる。

5. 参考文献

1) 青木 康夫 他: 最近の脊椎感染症の特徴とその背景. 関節外科 18:16-20,1999
2) 川原 範夫 他:脊椎、骨盤の腫瘍と感染症. 整形・災害外科 38 : 1031-1044,1995
3) 鈴木 和広 他: 血液透析患者における化膿性脊椎炎の臨床的特徴と治療に関する考案.. 整形外科 15 : 88-92,1989
4) 横串 算敏 他:特異な起炎菌による脊椎炎. 関節外科 18 :47-52,1999
5) Michael I Rothman et al :Imaging Basis of Disc Space Infection. Sminars in Ultrasound ,CT,and MRI 14 : 437-445,1993
6) Adrienne J. Torda et al : Pyogenic Vertebral Osteomyelitis Analysis of 20 Cases and Review. Clinical Infectious Disease 20 : 320-328,1995