生体部分肝移植術を受けた原発性胆汁性肝硬変患者の精神的援助

救急部・集中治療部：城井　三奈・瀬戸　恵美・下村　陽子
小林　利江・宮沢　育子

1．はじめに

当院では1990年から生体部分肝移植術（以下，肝移植）が行われており，現在（2/23）まで100例を数える。100例中，原発性胆汁性肝硬変（以下，PBC）に対する肝移植は12例行われた。その内，昨年末までの11例中７例に肝移植後早期に幻視や幻聴，見当識障害など一見，分裂病を思わせる精神症状が認められた。そこで今回，PBC患者の肝移植後の精神症状と援助について検討した。まず，11症例の中から特に精神症状が顕著に出現した２症例を紹介する。

（グラフ中のアンモニアは，1/10の値で示してある）

2．症例紹介

表１

症例７－１：60歳女性の肝移植前の状態を示す。術前は肝性昏睡の状態で，意識の改善に伴い，叫ぶ，怒る，ルート抜去などの不穏・混乱がみられた。

表２

症例７－２：同じ症例の肝移植後の状態であるが，不眠と，幻視・幻聴が出現した。症状は，術後数日のうちに出現し，ICU在室期間の後半にはほとんど出現しなかった。この頃は，環境に慣れ，不眠が解消され，昼夜のリズムがつくようになった様子であった。

表３

症例11：51歳女性の肝移植後経過を示す。術後23日間ICUに入室した。術直後から暴力・暴言・幻視・幻聴がみられた。また，術後１週間目には，ルート類をひっぱったり，攻撃的な行動がみられた。しかし，アンモニアや，ビリルビンの値に大きな変化はなく，ICU在室期間の中・後半に症状の出現はなかった。

3．考　察

当院で肝移植されたPBC患者11例をまとめてみると，表４のようになる。年齢は33歳から60歳で，男性１名，女性10名。罹患期間は１年から８年で，肝移植後のICU入室期間は４日から31日であった。精神症状が出現した７例中，５例に幻視・幻聴が出現し，また５例にルート・ドレーン類の自己抜去の危険があり，防止策として四肢固定を必要とした。術前に幻視や幻聴を思わせる言動はなく，術後の幻視・幻聴の内容を，時間が経っても覚えている事から，一般的な譫妄とは違った精神症状といえるのではないかと考えた。幻視・幻聴の内容は，他人の話し声や音楽で，又，具体的な人物を指して，「そこにいる」「お金を盗られる」と明確な訴えであった。11症例のまとめから，ビリルビン，アンモニア，電解質，熱発など，数値で表現できるデータからは，肝移植直後の精神症状出現についてあきらかな関係はみいだせなかった。また，免疫抑制剤として使われている，タクロリムス水和物（プログラフ）や，シクロスポリン（サンデイミュン）の副作用である中枢神経

障害も強く疑われるが，原因として断定するにいたっていない。さらに，1997年10月の臓器移植法制定後，待機により病状が悪化し，ハイリスク患者の手術が多くなったと考えられるが，罹患期間だけでは，術後の精神症状出現の有無や程度にあまり関与していないのではないかと思われる。

表5は，不眠と症状持続期間と使用薬剤を表している。11例全例に不眠があり，期間は1日から8日であった。幻視・幻聴などの精神症状を呈した7例の症状持続期間は2日から7日で，それに対し，表に示す薬剤を使用した。1997年までの症例は，ジアゼパム（ホリゾン），ヒドロキシジン（アタラックスP）が多く使われ，1998年以降，ハロペリドール（セレネース）が主体に使われるようになった。ハロペリドール（セレネース）の連続使用により，不眠の改善と症状の軽減がはかられるようになった。これは，精神科医の関わりにより，効果的な薬剤が選択・使用されるようになった為と思われる。ジアゼパム（ホリゾン）やヒドロキシジン（アタラックスP）やハロペリドール（セレネース）1／2Aのみの使用では，鎮静効果は少なく，中には鎮痛目的もあり，最終的に麻薬を使用した症例もあった。

薬物療法以外の精神症状出現時の医療スタッフの対応は，環境の配慮と，患者自身が脅かされないという安全感を与えるということ，具体的には，訴えを傾聴し，共感的態度で接する，医療スタッフがいつでも近くに居て協力出来ることを言葉で表すなどである。また，面会の環境や時間を調節し，家族も近くで見守るという姿勢を表すことも重要だと思われる。自傷行為を伴う暴力的な行動がある患者の安全確保の面から，事故防止策が必要となる場合もある。

4．結　語

表6

1）PBC患者は肝移植後，比較的早期に幻視・幻聴を伴う精神症状を呈する事が多い

2）不眠には，ハロペリドールの連続使用が有効な事が多い

3）医療スタッフは患者の十分な休息確保と，安全感を与え不安の軽減に努める

今回の研究に引き続き今後症例を重ねて，精神症状の傾向を探り，対策を検討して，ケアにあたっていきたい。

5．参考文献

・長谷川真澄　他：一般病院におけるせん妄の実態，看護研究，29(4),29-37,1996

・松田昌之：不穏とは何か，不穏の起こるメカニズム，BRAIN NURSING,12(7),10-14(584-588),1996

・木村和美　大林光念　橋本洋一郎：不穏を起こしやすい病態と鑑別すべき疾患，BRAIN NURSING,12(7),(589-594),1996

（要旨は，第26回日本集中治療医学会総会で発表した）

表1　症例7－1（術前）

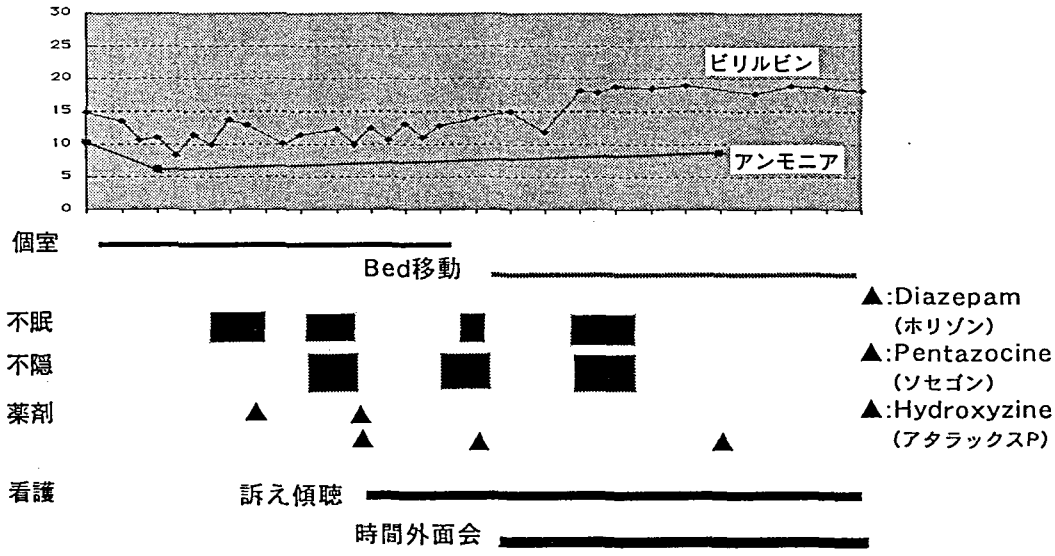

表2　症例7－2（術後）

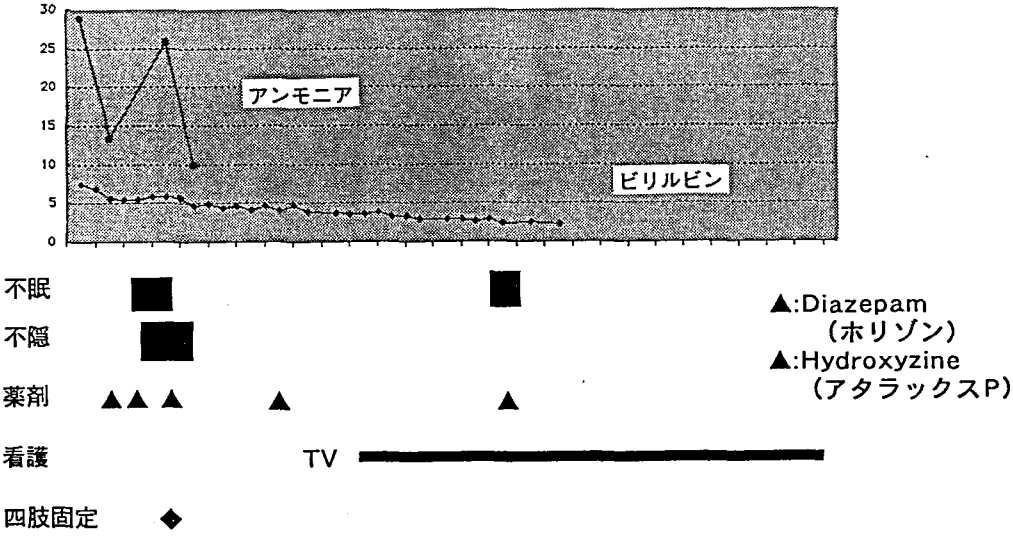

表3　症例11（術後）

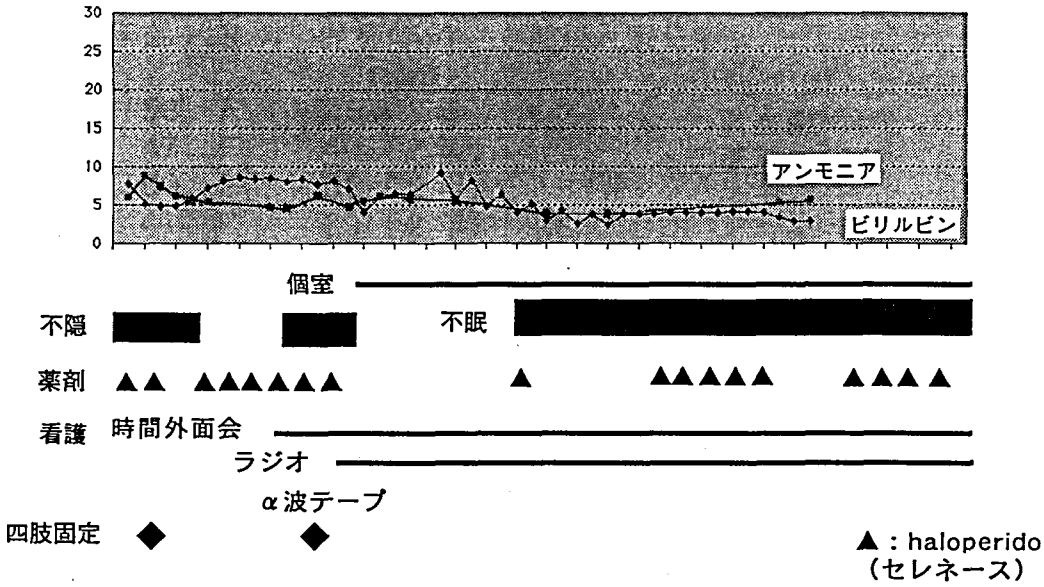
30
25
20
15
10
5
0
アンモニア
ビリルビン
個室
不隠
不眠
薬剤
看護
時間外面会
ラジオ
α波テープ
四肢固定
▲：haloperidol
（セレネース）

表4　ＰＢＣ患者一覧

	年齢	性別	発症年齢 (罹病期間)	ICU 入室日数	精神症状
1	53	F	45（8年）	12	見当識障害
2	47	F	40（7年）	7	不穏，幻聴
3	60	F	58（2年）	5	イライラ
4	41	F	39（2年）	6	イライラ
5	52	M	45（7年）	6	幻視，幻聴
6	54	F	50（4年）	6	傾眠
7	60	F	54（6年）	19(28)	術前：不穏，混乱　術後：傾眠
8	52	F	51（1年）	31(9)	術後：幻視，幻聴，昼夜逆転
9	53	F	49（4年）	20	幻視
10	33	F	27（6年）	4	不安
11	51	F	46（5年）	23	暴力的言動，幻視，幻聴

＊(　)内は肝移植術前の入室期間

表5　精神症状に対し投与された薬剤

症例	不眠期間	精神症状持続期間	セレネース	ホリゾン	アタラックスP	ソセゴン	塩酸モルヒネ	ドルミカム
1	2	4		ー投与せずー				
2	2	3	＊	＊	＊		＊＊＊＊	＊＊
3	1	ー			＊			
4	2	ー			＊＊＊＊	＊＊＊＊		＊＊
5	2	2	＊＊		＊＊			
6	2	ー		＊	＊＊	＊		
7	2	3		＊	＊＊			
8	7	3		＊	＊			
9	8	7	＊＊＊＊＊＊	＊	＊＊＊	＊＊＊		
10	3	ー		ー投与せずー				
11	1	2	＊＊＊＊＊＊＊＊					

表6　結　語

1　ＰＢＣ患者は肝移植後，比較的早期に幻視・幻聴を伴う精神症状を呈する事が多い

2　Haloperidol の連続使用が有効な例が多かった

3　医療者は患者の十分な休息確保と不安の軽減に努める